NADİR HEMATOLOJİK HASTALIKLAR

Editörler
Nur Soyer
Güray Saydam
Fahri Şahin

WOPPHO
World Physicians Publishing House
ANKARA NOBEL TIP KİTABEVLERİ
2012
EHOD

© 2023 Ankara Nobel Tıp Kitabevleri Ltd. Şti.

NADİR HEMATOLOJİK HASTALIKLAR

0533 511 65 31
Online Alışveriş
www.ankaranobel.com

Editörler: Nur Soyer/Güray Saydam/Fahri Şahin

ISBN: 978-625-6448-07-0

WOPPHO
World Physicians Publishing House

Kitaptaki bölüm içeriklerinin sorumluluğu yazarlarına aittir.

5846 ve 2936 sayılı Fikir ve Sanat Eserleri yayım hükümleri gereğince herhangi bir bölümü, resmi veya yazısı, yazarların ve yayınlayıcısının izni alınmadan tekrarlanamaz, basılamaz, kopyası çıkarılamaz, fotokopisi alınamaz veya kopya anlamı taşıyabilecek hiçbir işlem yapılamaz.
Medikal bilgiler sürekli değişmekte ve güncellenmektedir. Standart güvenlik uygulamaları dikkate alınmalıdır. Yeni araştırmalar ve klinik tecrübeler ışığında, tedavilerde ve ilaç uygulamalarında değişiklikler yapılması gerekli olabilir. Okuyuculara, ilaçlar hakkında üretici firma tarafından sağlanan son bilgileri mutlaka kontrol etmeleri önerilir. Dozaj, uygulama şekilleri ve kontrendikasyonlar; güncel bilgiler ışığında sürekli olarak takip edilmelidir. Her hasta için en iyi tedavi şeklini, en doğru ilaçları ve dozları belirlemek; uygulamayı yapan hekim sorumluluğundadır. Yayıncı ve editörler bu yayından dolayı meydana gelebilecek hastaya ve ekipmanlara ait herhangi bir zarar veya hasardan sorumlu değildir.

Yayına Hazırlayan : Ankara Nobel Tıp Kitabevleri
Yayın Koordinatörü : Mehmet Ali KARACA (mehmetalikaraca@ankaranobel.com)
Grafik Tasarım : Ankara Nobel Tıp Kitabevleri Grafik Birimi
Baskı ve cilt : Vadi Grafik Tasarım ve Reklamcılık Ltd. Şti.
İvedik Org. San. 1420 Cad. No: 58/1 Yenimahalle/Ankara
Sertifika No : 49891
Baskı Tarihi : 2023, Ankara

MERKEZ
ANKARA NOBEL TIP KİTABEVLERİ
Adres: Sağlık 1 Sok. No: 17/D Sıhhiye / ANKARA
Tel: 0534 225 11 43 - 0 312 434 10 87
0 312 434 05 17- 0 312 434 02 99
E-mail: info@ankaranobel.com

ŞUBE
ANKARA NOBEL TIP KİTABEVLERİ
Adres : Süleyman Sırrı Cad.
No: 16/1 Sıhhiye / ANKARA
Tel : 0 312 432 05 18
E-mail : info@ankaranobel.com

ANKARA NOBEL TIP KİTABEVLERİ ★ 2012 ★

ŞUBE
İZMİR NOBEL TIP KİTABEVİ
Adres: Kazım Dirik Mah. 186/1 Sok. No: 3D
Bornova / İZMİR
Tel: 0535 028 22 62 - 0 232 343 10 50
E-mail: info@ankaranobel.com

ŞUBE
İSTANBUL NOBEL KİTABEVİ
Adres : Rasim Paşa Mah. Rıhtım Cad. Derya İş Mrk.
No: 28/18 Kadıköy / İSTANBUL
Tel : 0535 629 23 63 - 0 216 550 09 07
E-mail : info@ankaranobel.com

Online Satış: www.ankaranobel.com

ÖNSÖZ

Sevgili Okurlarımız,

Nadir Hastalıklar genel tanımıyla 2000'de 1 veya daha az kişide görülen, teşhisi zor ve zaman alıcı olan hastalıklardır. Biliyoruz ki tıbbın gelişimindeki en önemli nokta bir konuya duyulan ilginin artmasıdır. Son yıllarda nadir hematolojik hastalıkların tanı ve tedavilerindeki gelişmeler de bu hastalıklara olan ilgiyi arttırmıştır. İlginin artması bilgiye olan açlığı beslemekte ve daha fazla bilgi, farkındalık yaratarak hastalıkların tanısal süreçlerini hızlandırmakta ve tedavi olanaklarına imkan tanımaktadır.

Elinizde bulunan Nadir Hematolojik Hastalıklar kitabı günlük pratiğimizde sık görmediğimiz ve bilgimiz olmadan aklımıza gelmesi zor olan, akla gelmezse de tanısında zorlanacağımız hastalıkların tanı ve tedavisinde hepimize kolaylık sağlaması için hayal edilmişti. Bu kitabın yazımında yer alan meslektaşlarımız hayalimizin gerçekleşmesine yardımcı oldular.

Kitabın yazıldığı süre içinde ülkemiz ve bazı yazarlarımız büyük bir deprem felaketi yaşadı. Tüm bu zorlu sürece rağmen kitabımızı tamamlayarak sizlere sunmaktan çok mutluyuz. Depremde hayatını kaybeden meslektaşlarımıza da ithaf ettiğimiz bu eserin nadir hematolojik hastalıklara ilgi duyup gönül veren tüm meslektaşlarımıza faydalı olması dileğimizdir.

Basılı bir eser yanı sıra teknoloji ve hızlı ulaşılabilirlik düzeyinde yaşayabilir-güncellenebilir bir format olan elektronik kitap (e-book) seçeneğini de değerlendirmek istedik.

Eserin oluşumuna katkıda bulunan tüm yazarlarımıza sizin nezdinizde özverili çalışmalarından dolayı teşekkür ederiz.

Editörler

25 Mart 2023

İÇİNDEKİLER

Kısım I Dendritik Hücre ve Histiosit Hücre Hastalıkları

Bölüm 1 Langerhans Hücreli Histiositoz.....09

Uzm. Dr. Ajda Güneş

Bölüm 2 Erdheim-Chester Hastalığı.....23

Uzm. Dr. Sabriye Denis Bozer, Prof. Dr. Güray Saydam

Bölüm 3 Rosai Dorfman-Destombes Hastalığı 32

Uzm. Dr. Bahar Sevgili, Prof. Dr. Fahri Şahin

Bölüm 4 Blastik Plazmositoid Dentritik Hücreli Neoplazm.....46

Uzm. Dr. Hale Bülbül

Kısım II Eozinofilik Hastalıklar

Bölüm 1 Hipereozinofilik Sendromlar.....60

Uzm. Dr. Nigar Abdullayeva, Prof. Dr. Güray Saydam

Bölüm 2 Kronik Eozinofilik Lösemi 71

Uzm. Dr. Mehmet Can Uğur

Kısım III Lenfoproliferatif Hastalıklar

Bölüm 1 Castleman Hastalığı 78

Uzm. Dr. Selin Kır, Doç. Dr. Nur Soyer

Bölüm 2 İmmünoglobülin G4 ile İlişkili Hastalık.....92

Uzm. Dr. Püsem Patır

Bölüm 3 Tüylü Hücreli Lösemi.....100

Uzm. Dr. Betül Kübra Tüzün, Prof. Dr. Fahri Şahin

Bölüm 4 Büyük Granüllü Lenfositik Lösemi **113**

Uzm. Dr. Ayşe Hilal Eroğlu Küçükdiler

Bölüm 5 Prolenfositik Lösemi **127**

Dr. Öğr. Üyesi Mustafa Duran

Kısım IV Nadir Plazma Hücreli Diskraziler

Bölüm 1 POEMS Sendromu **136**

Uzm. Dr. Yusuf Ulusoy

Bölüm 2 Amiloidozis **145**

Uzm. Dr. Eren Arslan Davulcu

Bölüm 3 Önemi Belirsiz Monoklonal Gammopati **154**

Uzm. Dr. Tural Pashayev

Bölüm 4 Waldenström Makroglobülinemisi **165**

Uzm. Dr. Mesut Tığlıoğlu

Kısım V Mast Hücre Hastalıkları

Bölüm 1 Sistemik Mastositozis **176**

Uzm. Dr. Damla Çağla Patır, Doç. Dr. Nur Soyer

Kısım VI Nadir Görülen Miyeloproliferatif Hastalıklar

Bölüm 1 Miyelofibrozis **190**

Dr. Öğr. Üyesi Ayşe Uysal

Kısım VII Paroksismal Noktürnal Hemoglobinüri

Bölüm 1 Paroksismal Noktürnal Hemoglobinüri **206**

Uzm. Dr. Fatoş Dilan Köseoğlu

Kısım VIII Makrofaj Hücre Hastalıkları

Bölüm 1 Sekonder Hemofagositik Sendrom **219**

Öğr. Gör. Uzm. Dr. Ş. Miray Kılınçer Bozgül

Kısım IX Metabolik Hastalıklar

Bölüm 1 Gaucher Hastalığı 227

Uzm. Dr. Fatma Keklik Karadağ

Bölüm 2 Niemann-Pick Hastalığı 237

Uzm. Dr. Cansu Atmaca Mutlu

Kısım X İnflamasyon ve Hematoloji

Bölüm 1 Depo Demirinin Ötesi: Serum Ferritin 249

Dr. Görkem Köymen, Öğr. Gör. Uzm. Dr. Şükriye Miray Kılınçer Bozgül,
Doç. Dr. Devrim Bozkurt

Bölüm 2 Hemogram ve NTproBNP İlişkisi: Artmış Sistemik İnflamasyon 253

Uzm. Dr. Rabiya Tuğçe Koçyiğit, Doç. Dr. Devrim Bozkurt

Kısım I
Dendritik Hücre ve Histiosit Hücre Hastalıkları

Bölüm 1
Langerhans Hücreli Histiositoz

Uzm. Dr. Ajda Güneş

Ege Üniversitesi Tıp Fakültesi, Hematoloji Bilim Dalı, Bornova, İzmir

Özet

Langerhans hücreli histiositoz (LHH), en sık görülen histiositik hastalık olup patolojik CD1a+/CD207+ dendritik hücreler ile karakterize inflamatuvar miyeloid neoplazmdır. Klinik prezentasyonu değişkendir; tek indolent bir lezyon veya yaygın hastalık tutulumu ile ortaya çıkabilmektedir. Cerrahi, radyoterapi ve kemoterapi, tek başlarına veya kombine olarak ana tedavi yöntemlerini oluşturmaktadır, ancak hastalığın patogenezinde rol oynayan genetik mutasyonların ortaya çıkması ile tedavi seçenekleri arasına hedefe yönelik ajanlar da eklenmiştir.

Tanım:

Langerhans hücreli histiositoz (LHH) erişkinlerde ve çocuklarda görülebilen, patolojik CD1a+/CD207+ dendritik hücreler ile karakterize nadir klonal hematolojik neoplastik hastalıktır.[1] Çocuklarda daha sık olmakla birlikte, her yaş grubunda görülebilir ve heterojen bir kliniğe sahiptir. Soliter cilt veya kemik tutulumu gibi unifokal klinik yanı sıra kemik iliği, dalak, karaciğer gibi multi organ tutulumu da görülebilir. Histiositik Çalışma Grubu klasifikasyonunda LHH, Erdheim-Chester Hastalığı (ECH), miks LHH/ECH, indeterminat hücre histiositoz ve ekstrakutanöz juvenil xanthogranüloma "L-grubu" olarak yer almaktadır.[2] LHH tanısı, neoplastik doku infiltrasyonunu tanımlayan histopatoloji birlikte klinik ve radyolojik bulgulara dayanır.

Tarihçe:

Paul Langerhans adlı genç bir tıp öğrencisi 1863 yılında cildin epidermisinde nonpigmente dendritik hücreleri tanımladı. 1900'lerin başında LHH hastalığı ilk olarak vaka serileri ile tanımlandı. Hand-Schüller-Christian hastalığı olarak eozinofilik granülomatöz litik kemik lezyonları, diyabet insipidus ve egzoftalmi bulguları olan çocuk vaka bildirildi.[3] Daha çok infantlarda görülen, agresif seyreden yaygın hastalığa sebep olan olgu serileri tanımlandı ve "Letterer-Siwe" (LS) hastalığı olarak adlandırıldı.[4] Nezelof ve arkadaşları, histiositoz

lezyonlarında Birbeck granülü olarak adlandırılan epidermal Langerhans hücrelerine ait olduğu düşünülen hücre içi organeller tanımladılar ve sonrasında Langerhans Hücreli Histiositoz (LHH) olarak hastalık yeniden adlandırıldı.[5]

Epidemiyoloji:

Erişkinler arasında tahmin edilen insidans milyonda 1 ile 2'dir. Ancak bildirilmeyen olguların olması, kemik lezyonlarının birçoğunun belirti vermemesi ve spontan iyileşen lezyonların olması nedeniyle tahmini gerçek insidansın daha yüksek olabileceği düşünülmektedir. Erkeklerde kadınlardan biraz daha sık görülür ve hastalık Kuzey Avrupa ırkında ve beyazlarda daha sık izlenirken, siyah ırkta nadir görülmektedir.[6] Tek yumurta ikizlerinde yüksek oranlarda görülmesi ailesel yatkınlığı desteklemektedir.[7] Ek olarak LHH hastalarında hem solid tümörler hem de lösemilere yatkınlık görülmüştür.[8]

Patofizyoloji:

Epidermal Langerhans hücreleri, kemik iliği pregenitör hücrelerinden değil, doğumdan önce yolk-sac progenitör hücreler ve fetal karaciğerdeki monositlerden kaynaklanan dendritik hücrelerdir.[9] Ancak travma veya inflamasyonda periferik kandaki monositler epidermise göç ederek, Langerhans benzeri hücrelere farklılaşabilirler.[10] Aktive Langerhans hücreleri kemokin reseptör CRC7 bağımlı göç ile lenf nodlarına giderek T hücrelere antijen sunar ve apoptoza gider. Gen ekspresyon dizisi verileri, LHH'nin epidermal Langerhans hücrelerinden değil kemik iliği kaynaklı miyeloid dendritik hücrelerden kaynaklandığını göstermiştir.[11]

Somatik MAPK Yolağı Mutasyonları: LHH'de yapılan genetik analizler MAP kinaz yolağının aktive olduğunu göstermektedir (**Resim 1, 2**).[12,13]

BRAF mutasyonları: BRAF, hücre bölünmesi, diferansiyasyonu gibi bir çok görevde yer alan MAPK (RAS-RAF-MEK-ERK) sinyal iletimi yolağında yer alan kinazdır. En sık BRAF V600E mutasyonu görülürken, bunun birlikte LHH lezyonlarında BRAF geninde insersiyon, delesyon gibi genetik değişiklikler de saptanmıştır.[14] BRAF V600E pediatrik vakalarda %60 sıklıkta pozitif iken erişkin ve pulmoner LHH'de ise daha az sıklıkta (%32-44) görülmektedir. Çalışmalar, BRAF-V600E mutasyonunun çoklu organ tutulumu ile ilişkili olduğunu ve nüks riskini artırdığını göstermektedir.[15,16]

MAPK yolağı diğer mutasyonları: LHH'de en sık mutasyona uğrayan ikinci gen, MEK1 olarak da bilinen MAP2K1'dir ve BRAF negatif hastaların %50'sinde saptanmıştır.[17] ERK1 ve ERK2'nin aktivasyonuna katkıda bulunur. MEK1 mutasyonu dışında LHH patogenezinde, aktive ARAF mutasyonlarının rolü olduğu bildirilmiştir.[18]

Sonuç olarak prekürsör hücrelerde gelişen somatik mutasyonlar sonucu MAPK/ERK yolağı aktivasyonu ile dokularda klonal anormal CD1A/CD207 pozitif dendritik hücreler birikir. Histolojik olarak histiyositler, eozinofiller ve lenfositleri içeren granulamatöz bir lezyon oluşur. Tanıda Langerhans hücreleri tanımlamak zorunlu, ancak lezyonun çok az bir kısmını bu hücreler oluşturur. Hastalığın erken döneminde daha baskın görülürken

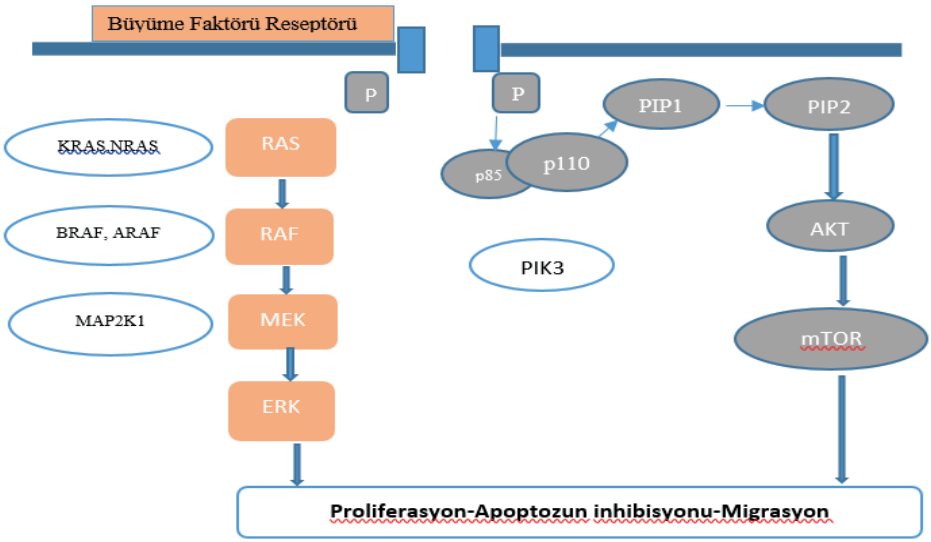

Resim 1: MAPK yolağı

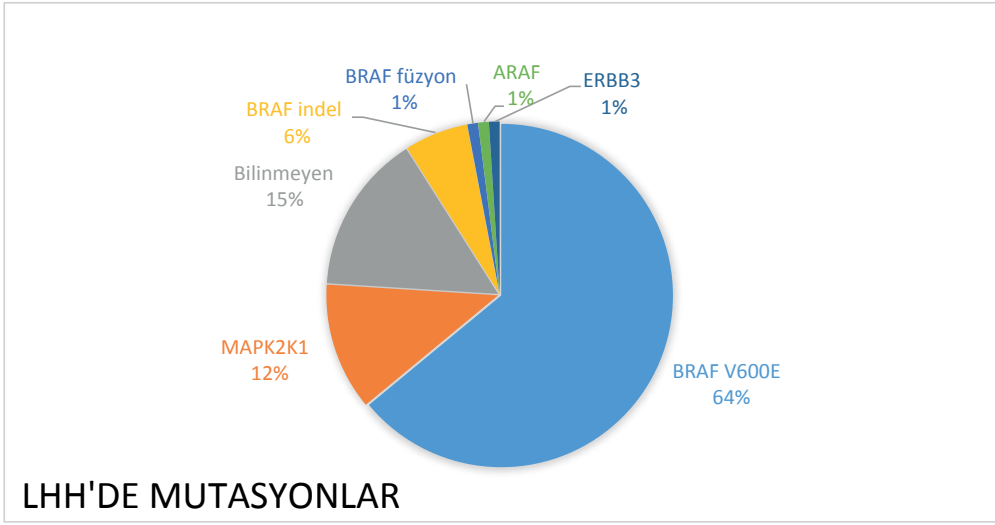

Resim 2: LHH'de mutasyonlar

ilerlemiş vakalarda bu hücreler gösterilemeyebilir, eozinofil ve fagositik hücrelerde artış ile birlikte nekroz, fibrozis görülebilir. Histopatolojik bulgular ile hastalığın yaygınlığı veya prognozu ile ilişkisi saptanmamıştır.[19] Langerhans hücreleri mikroskobik olarak az miktarda sitoplazmik vakuoller içeren, irregüler şekilli çekirdeği olan mononukleer büyük hücrelerdir. Elektron mikroskobik incelemede hücre membran invajinasyonu ile oluştuğu düşünülen, tenis raketi görünümü veren çubuk şekilli organeller olan Birbeck granülleri görülür. Tanıda diğer bir yöntemde immünohistokimyasal olarak Langerhans

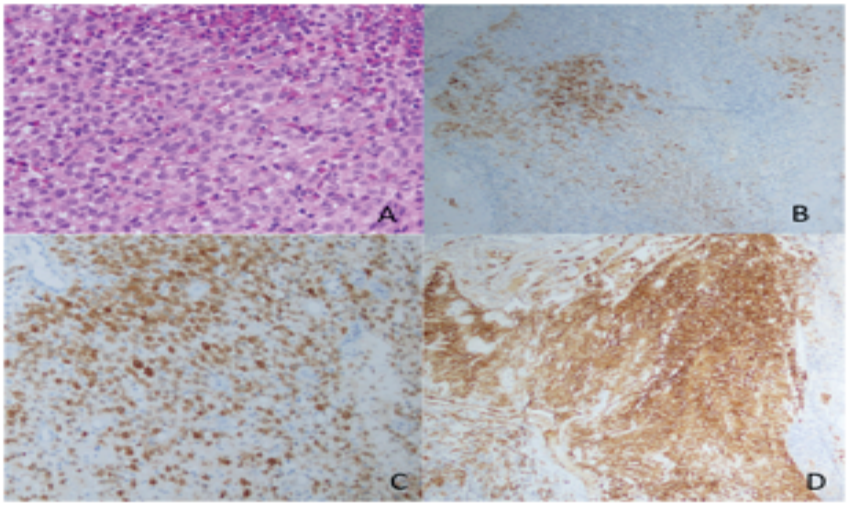

Resim 3: A: HEx200, B: S100X100, C: LangerinX200, D: CD1aX100

hücrelerin membranında CD1a antijen veya Birbeck granüllerinin oluşumu için gerekli olan lektin CD207 (langerin) gösterilmesidir.[20] Ayrıca S-100 protein, Ia-like antijen, ve CD101 ekspresyonun gösterilmesi tanıda yardımcıdır (**Resim 3**).[21,22]

Klinik Bulguları:

LHH klinik prezentasyonu indolen seyreden tek lezyondan, yaygın sistemik tutuluma kadar değişebilir. Akut dissemine formu, genellikle çocukluk çağında, özellikle <1 yaş altı vakalarda çoklu organ tutulumu ile seyreder. Genç erişkin ve büyük çocuklarda sıklıkla indolen, tek organ tutulumu seyreder. Klasik sınıflamada granülomlar kemik, karaciğer, dalak, lenf düğümleri, deri, santral sinir sistemi (SSS) ve kemik iliği tutulumu görülüyorsa Letterer-Siwe hastalığı olarak adlandırılır.[4] Multipl kemik lezyonları, orbita arkası granülomlara bağlı ekzoftalmus, hipofiz veya hipotalamik tutuluma bağlı diabetes insipidus (DI) mevcutsa Hand–Schüller–Christian hastalığı olarak adlandırılır.[3] Histiositik çalışma grubu ise erişkin LHH unifokal, multifokal tek sistem, multisistem ve pulmoner tek sistem LHH olarak sınıflandırmaktadır (**Tablo 1**).[23]

Tablo 1: Histiosit Çalışma Grubu Erişkin LHH sınıflandırılması

Alt tipleri/Sıklık	Tanımlama
Unifokal (%15-20)	Tutulu organda tek lezyon
Pulmoner tek sistem (%40-50)	İzole akciğer tutulumu
Multifokal tek sistem (%5)	Tutulu organda >1 lezyon
Multisistem (%35-50)	≥2 organ/sistem tutulumu

Erişkin LHH hastaları sıklıkla deri döküntüsü, kafatası veya çene tümörü, nefes darlığı veya taşipne, polidipsi/poliüri, kemik ağrısı, lenfadenopati, kilo kaybı, ateş, dişeti hipertrofisi, ataksi ve hafıza sorunları ile başvururlar. En sık kemik (%30-50), akciğer (%50), hipofiz-hipotalamus (%25), SSS (%5-10), lenf nodu (%10-20), karaciğer, dalak ve cilt (%10-15) etkilenen organlardır (**Tablo 2**).[24,25]

Kemik tutulumu: Tüm kemiklerde lezyon yapabilir, ancak sıklıkla çene, kafatası, vertebra ve pelviste litik lezyon olarak görülür. Asemptomatik veya lokalize ağrı ile seyredebilir. Vertebra tutuluşu olan olguların bir kısmında başvuruda nörolojik defekt eşlik etmektedir. Çene kemik tutuluşuna bağlı ağrı, diş kayıpları görülebilir. Çene tutulumunda nüks riski daha yüksektir.

Deri tutulumu: Skuamlı papüller; veziküler, nodüler, ülsere, tümöral lezyonlar ve purpura şeklinde görülür. Sıklıkla kasık, karın, sırt veya göğüste oluşan eritematöz papüler bir döküntü olarak ortaya çıkabilir. Kandida enfeksiyonu veya seboreik dermatit ile karışabilir. Tek sistem deri tutuluşu hastaların sadece %10'unda görülür. Deri tutulumu saptanan tüm hastalarda sistemik tutulum ile ilgili tarama yapılmalıdır.

SSS tutulumu: Tutulum %5-10 sıklıkta görülür ve semptomlar tutulu bölgeye göre değişir. Kafatası lezyonlarının beyin yapılarına yayılmasıyla veya derin beyin tutulumu granülomatöz infiltrasyon ile oluşmaktadır. Kitle lezyonları manyetik rezonans görüntüleme (MRG) veya bilgisayarlı tomografi (BT) ile saptanabilirken, infiltratif lezyonlar görüntüleme yöntemleri ile bir kısım hastada saptanamayabilir. Klinik olarak, DI ve nörodejeneratif hastalık bulguları (ataksi, kognitif disfonksiyon) en sık görülür.

- DI, hipotalamus, hipofiz sapı veya arka hipofiz bezinin Langerhans hücrelerinin infiltrasyonu ile gelişir ve multisistem hastalıkta daha sık görülür. Antidiüretik hormonun tam veya kısmi eksikliği görülebilir, zamanla parsiyel tutuluş komplet hale gelebilmektedir. DI geliştikten sonra genellikle geri dönüşsüzdür.[26] LHH tanısı konmuş hastalarda etkin bir tedavinin DI gelişim riskini azalttığını gösteren çalışmalar mevcuttur.[26] DI olan hastalarda diğer hipofiz hormonlarında da eksiklik olabilir, hipogonadizm, büyüme geriliği, bozulmuş glukoz toleransı/diabetes mellitus ve tiroid hastalıkları açısından değerlendirilmelidir.
- Nörodejeneratif LHH'de serebellumun dentat çekirdeğinde, serebellar beyaz cevherde, ponsta veya bazal ganglionlarda MRG'de simetrik lezyonlar görülür. Tremor, ataksi, spastisite, dizartri ve davranışsal veya psikiyatrik problemler sık görülen bulgular olup hastaların bir kısmı asemptomatik seyredebilir.[27] Tanıda hipotalamus-hipofiz tutuluşu olan hastalar ilerleyen dönemlerde nörodejeneratif hastalık için yüksek risklidirler.

Akciğer tutulumu: Pulmoner tek sistem tutulumu çocuklarda nadir olup, genellikle erişkin yaşlarda görülür ve sıklıkla sigara içiciliği ile ilişkilidir.[28]Akciğerde genellikle perihiler ve üst loblarda tipik olarak nodüller, kavitasyonlu nodüller ve kalın ve ince duvarlı kistler saptanır. Yüksek çözünürlüklü bilgisayarlı tomografi (HRCT) tanı için çok önemlidir. Taşipne, göğüste çekilmeler, hemoptizi, plörotik göğüs ağrısı, kilo kaybı

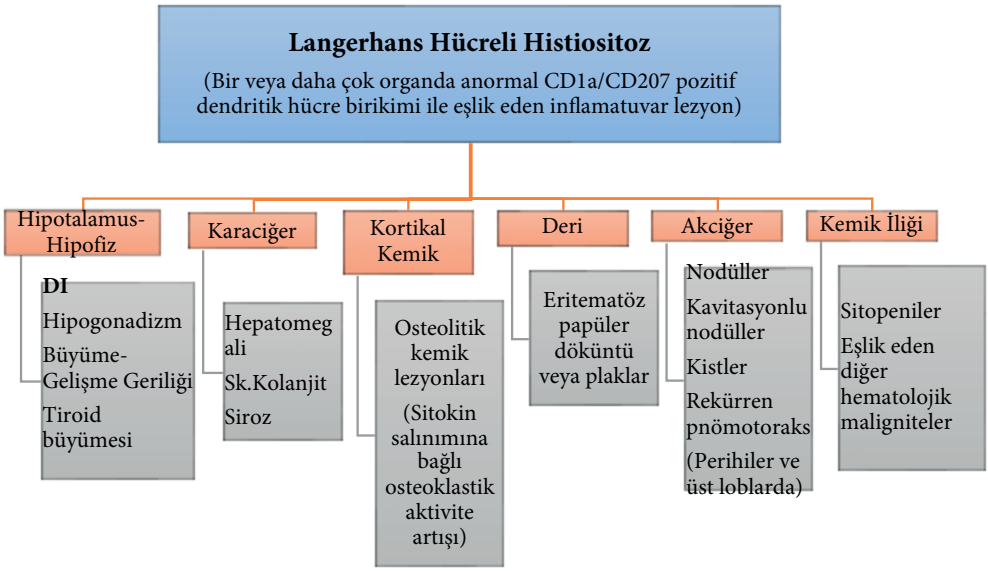

Tablo 2: LHH'de klinik bulgular

ve devam eden öksürük şikayeti ile başvururlar. Rekürren pnömotoraks sık görülür.[29] Ekstrapulmoner tutulum tanıda hastaların %20'sinde görülebilir veya takipte (%5) gelişebilir.[30]

Lenf nodu tutulumu: Sıklıkla servikal lenf nodlarında tutuluş görülür. Erişkinlerde çok sık görülmez, bu nedenle diğer sebepler dışlanmalıdır.

Dalak ve Karaciğer tutulumu: Hepatomegali, anormal karaciğer fonksiyon testleri, portal siroz ve intrahepatik kolestaz, masif splenomegali ve buna bağlı hipersplenizm bulguları görülebilir. Tedaviye rağmen progresif seyreden sklerozan kolanjit LHH'nin ciddi komplikasyonlarından biridir.[31] Hem karaciğer hem de dalak tutulumu kötü prognozla ilişkilidir.

Kemik İliği tutulumu: Genellikle yaygın hastalığı olan çocuk hastalarda görülmektedir. Erişkin multisistem hastalıkta tutulum görülmeyebilir, sitopeniler LHH'de artmış eşlik eden diğer hematolojik malignitelere de bağlı olabilir.[32]

Tanı:

Tüm hastalara ayrıntılı klinik öykü, sistemik fiziksel muayene yapılmalıdır. Deri ve oral mukoza tutuluş açısından değerlendirilmedir. LHH tanısı genellikle lezyondan yapılan biyopsi ile histopatolojik incelemeye dayanır. Biyopsi sadece tanı için değil, mutasyon analizi ile hedefe yönelik tedavi seçenekleri içinde gereklidir. Klinik ve radyolojik bulguları LHH'yi destekleyen olgularda lezyonda Langerhans hücre sayısının düşük olması nedeniyle tekrarlayan biyopsiler gerekebilmektedir. Pulmoner tek sistem tutuluşunda bronkoalveolar lavaj (≥%5 CD1a-pozitif hücreler tanısal) ile

Tablo 3: Histiositik hastalıklarda immünohistokimyasal panel

İmmünohistokimya	LHH	RDH	ECH
CD68	+	+	+
Siklin D1	+	+	+
CD1a	+	-	-
CD207/langerin	+	-	-
S100	+	+	+
CD163	-	+	+
Oct-2	-	+	+

(ECH: Erdem-Cheister Hastalığı, RDH: Rosai-Dorfman Hastalığı) OCT2 ve CD163, LHH vakalarının küçük bir kısmında (%5-10), S100, ECH vakalarının %20-30'unda eksprese edilebilir.

birlikte transbronşial veya transtorasik biyopsi tanıyı koydurmakta genellikle yeterli olmaktadır. Alınan biyopsilerin tanı için yeterli olmadığı durumlarda veya biyopsinin uygun olmadığı olgularda klinik, radyolojik bulgular, kemik iliği/kan örneklerinde çalışılan MAPK mutasyon varlığı veya sigara bırakma sonrası pulmoner lezyonlarda gerilemenin saptanması LHH tanısı koymakta yardımcı olabilir.

Histopatoloji: Langerhans hücreleri mikroskobik olarak az miktarda sitoplazmik vakuoller içeren, irregüler şekilli çekirdeği olan mononükleer büyük hücrelerdir. Immünohistokimyasal olarak LHH hücre membranında CD1a antijen ve CD207 (langerin) pozitifliği saptanması ve S-100 protein, Ia-like antijen, ve CD101 ekspresyonun gösterilmesi tanıda yardımcıdır.[20,21,22] Karaciğer biyopsilerinde CD1a pozitifliği görülmeyebilir, safra kanallarında lenfosit birikimi, reaktif histiositler ve fibrozis saptanabilir (**Tablo 3**).

Moleküler Analiz: BRAF V600E mutasyonu sık görülmesi nedeniyle tüm hastalardan istenmelidir. Immünohistokimyasal, yeni nesil dizileme (NGS) veya kantitatif polimeraz zincir reaksiyonu (PCR) ile mutasyon gösterilebilir. BRAF negatif LHH durumunda NGS ile MAPK-ERK yolağının diğer mutasyonlarının taranması önerilmektedir.[23]

Radyoloji:

FDG-PET/BT: Distal ekstremiteleri de içeren tüm vücut pozitron emisyon tomografisi (PET)/bilgisayarlı tomografi (BT) ile tarama tüm LHH tanılı veya klinik şüphesi olan hastalara önerilmektedir. Biyopsi lokalizasyonunu belirlemede de kullanılabilir. Histiosit Çalışma Grubu, tanıda değişken selülarite nedeniyle ince iğne biyopsi yerine multipl (5-10) kor biyopsi (16-18 gauge) alınmasını önermektedir.[23] Doku biyopsi yetersiz olması veya yapılamaması durumunda kanda bu genetik testler yapılabilir.

HRCT, Pulmoner fonksiyon testi: Pulmoner LHH şüphesi olan hastalarda tanıda HRCT zorunludur. Orta ve üst lobları ağırlıklı olarak tutan multipl nodül ve kistler tipiktir. Dispne veya anormal karbonmonoksit difüzyon kapasitesi olan hastalarda pulmoner hipertansiyon açısından ekokardiyografi yapılmalıdır.

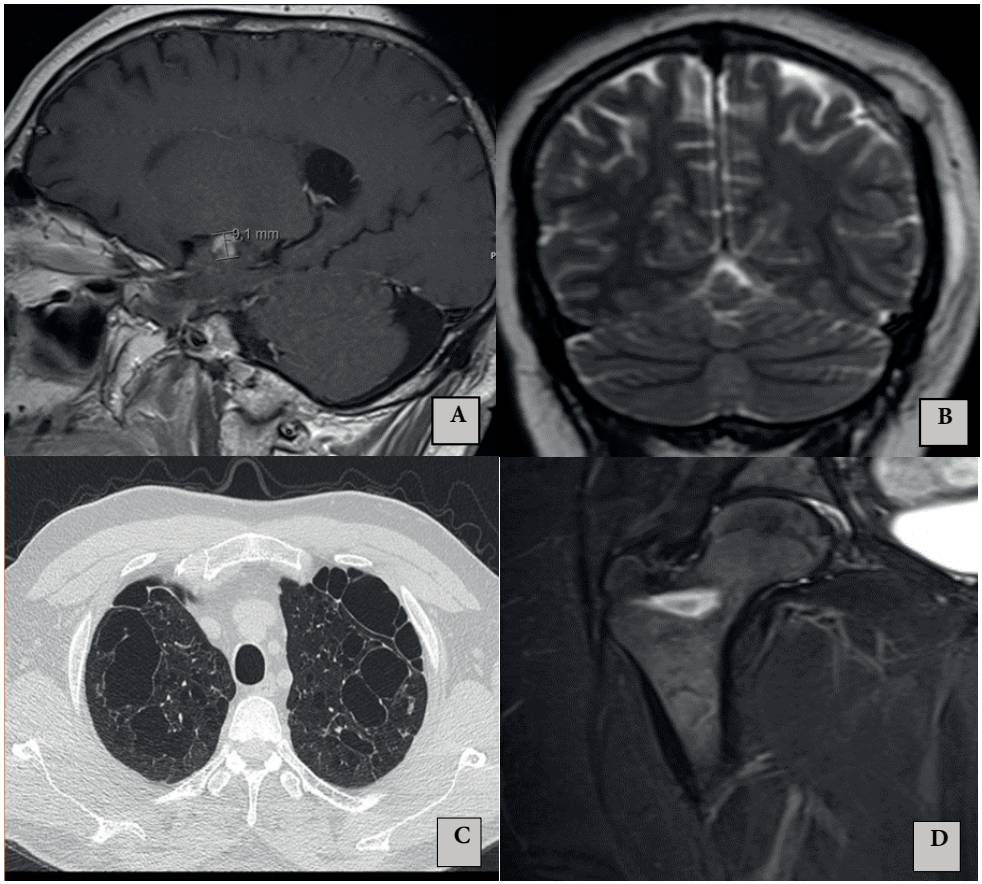

Resim 4: A: Sağ hipokampüs düzeyinde kontrast tutuluşu gösteren 1 cm'ye ulaşan kitle lezyonu B: Sol parietal 18 x 22 mm boyutta, kalvaryumda 9 mm defekt oluşturan kistik lezyon C: Her iki akciğerde üst ve orta zonlarda en büyüğü 13 cm'ye ulaşan hava kistleri D: Sağ femur trokanterik bölge bileşkesinde 2.4 x 12 mm sağlam kemikte keskin sınırla ayrılan lezyon

Beyin MRG: MR bulguları nörolojik bulgusu olmasa bile saptanabilir. DI kliniği olan LHH'de T1 ağırlıklı kesitlerde, arka hipofiz sapına ait hiperintens sinyalin kaybı en sık görülen bulgu olup, ikinci en sık bulgu ise hipofiz infundibulumunda kalınlaşma ve hipotalamik kitle lezyonudur.[33] Nörodejeneratif LHH'de beyaz ve gri cevherde sinyal değişiklikleri ve atrofi görülebilir (**Resim 4**).

Laboratuvar: Hemogram, karaciğer ve böbrek fonksiyonlarını içeren biyokimya, hipofiz hormon paneli, tiroid fonksiyon testleri, idrar testleri, serum elektrolitleri, sabah idrar ve serum osmalarite ölçümü, karaciğer tutuluşu şüphesinde koagülasyon testleri istenmelidir. Klinik gereklilik halinde endokrinoloji, dermatoloji ve nöroloji ile konsulte edilmelidir.

Kemik iliği aspirasyon ve biyopsi: Açıklanamayan sitopeniler veya eşlik eden hematolojik neoplazm şüphesi durumunda planlanmalıdır.

Tedavi:

Unifokal LHH: Unifokal LHH'de erişkinlerde genellikle lokal tedaviler ile tam iyileşme sağlanır. Cerrahi rezeksiyon bu tedavilerden en sık kullanılandır, tam bir küretaj yapılmışsa ek tedaviye gerek yoktur ve nüks riski düşüktür.[34] Lezyonun lokalize olduğu yere göre intralezyoner kortikosteroid (metilprednizolon 125 mg) veya radyoterapi (10-20 Gy, çocuk hastalarda önerilmemektedir) uygulaması diğer tedavi seçeneklerindendir.[35] Deri tutulumunda lezyon küçük ise topikal tedaviler (triamsinalon gibi) verilebilir, ancak lokal geniş tutulumda topikal tedaviler ve steroide yanıt düşük olması nedeniyle hidroksiüre ve düşük doz oral methotreksat kullanılabilir.[23,36,37] Unifokal SSS, karaciğer, dalak gibi tutulumda multisistem hastalık gibi tedavi edilebilir.

Pulmoner tek sistem LHH: Tüm hastaların öncellikle sigara bırakması gereklidir. Sigarayı bırakan birçok hastada klinik ve radyolojik iyileşme görülmektedir.[38] Nodüler tutulumda sistemik steroid tedavisi, kronik obstrüktif hastalık durumunda inhaler steroid ve β2 agonistler kullanılabilir. Bu tedavilere rağmen progresif seyreden olgularda sistemik kemoterapi (kladribin, sitarabin ve vinblastin) düşünülmelidir.[39,40] Genç ve progresyonu olan akciğer transplant adayı hastalarda cerrahi plörodez işleminden kaçınılmalıdır. Sık enfeksiyon riski nedeniyle influenza, pnömokok ve COVID-19 aşılaması önerilmektedir.[23]

Multifokal tek sistem/Multisistem LHH: Multisistem LHH, multifokal tek sistem veya unifokal ancak SSS, karaciğer, dalak veya kalp gibi kritik bir organı tutan LHH'de sistemik tedavi sıklıkla gereklidir. Asemptomatik olan ve organ disfonksiyonu olmayan bir kısım hasta tedavisiz izlenebilir. Ancak nörojeneratif LHH'de klinik bulgular oluşmadan radyolojik bulgular mevcutsa tedavi önerilmektedir (**Tablo 4**).

Multifokal sadece kemik tutulumu: Yapılan çalışmalarda bifosfanat tedavisi ile hastalarda kemik ağrısı kontrolü ve kemik lezyonlarında radyografik olarak gerileme saptanmıştır.[41] Yine bu hastalarda IMID (talidomid/lenalidomide) tedavisine yanıt görülmüştür.[42] Histiosit Çalışma Grubu ve NCCN LHH rehberi bu hastalarda bifosfanat, IMID, düşük doz metotreksat ve hidroksiüre kullanımını, tedaviye rağmen dirençli ve kemik lezyon sayısı <3 olan olgularda RT verilmesini önermektedir.

Multifokal sadece deri tutulumu: Genellikle topikal tedaviler ve hidroksiüre, IMiD'ler, oral steroid/6-merkaptopürin tedavisi ile kombine veya tek başına düşük doz metotreksat tedavisine bu hastalarda yanıt alınabilmektedir (Metotreksat 20 mg haftalık, prednizolon 20-40 mg/m^2 günde 2 defa, 6-merkaptopürin 50 mg/m^2/gün, hidroksiüre 10 mg/kg günde 2 defa, lenalidomide 25 mg 1-21 gün, talidomid 100 mg/gün).[36,37,43,44]

Sistemik Tedavi:

Vinblastin ve Prednizolon kombinasyonu: Tedavi protokolü, vinblastin 6 mg/m^2/hafta 6-12 hafta; daha sonra prednizon ile kombinasyon halinde her 3 haftada bir 6 mg/m^2 idame tedavisi, toplam 12 ay tedavi verilir. Erişkin LHH'de tek ajan sitarabin ve kladribine ile karşılaştırıldığında yüksek relaps riski ve periferik nöropati yan etkisinin sık görülmesi nedeniyle önerilmemektedir.[40]

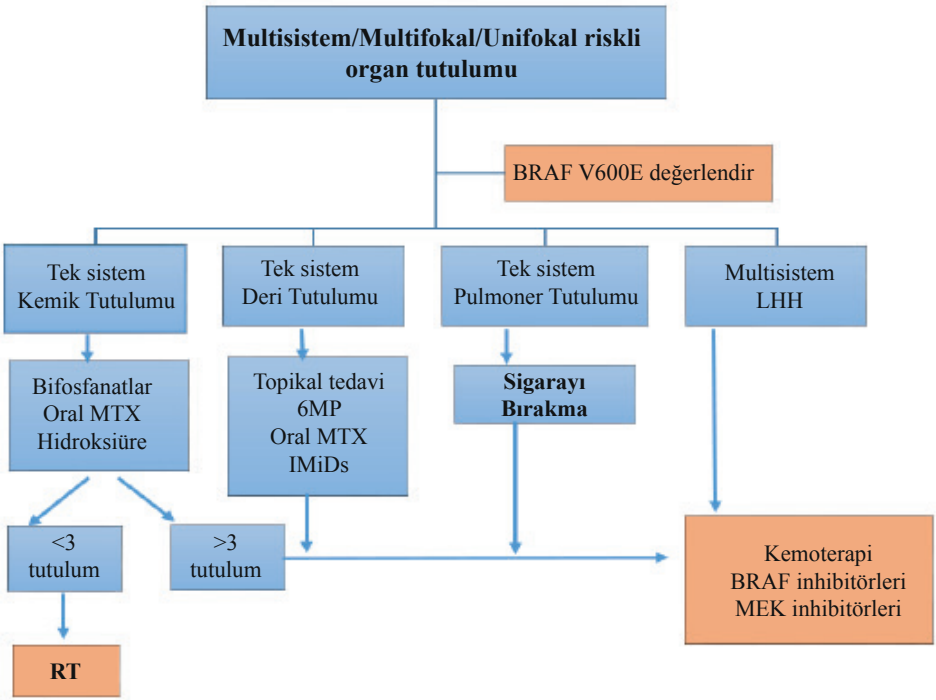

Tablo 4: Multisistem ve Multifokal LHH Tedavi algoritması

Sitarabin: Tedavi protokolü, 12 kür sitarabin 100 mg/m^2 IV infüzyon, 5 gün, aylık tedavi olarak verilir. SSS veya riskli organ tutulumu olmayan LHH'de önerilmektedir Kladribin ve viblastin/prednizolon kombinasyonu ile karşılaştırıldığında en az toksik olan rejim tek başına sitarabin kullanımıdır. Yirmi dört erişkin LHH tanılı hastayı içeren geriye dönük bir çalışmada sitarabin, özellikle kemik tutulumu olanlarda %79, diğer organ tutulumlarında %49 oranında 1 yıl devam eden yanıt sağlamıştır. Ayrıca kladribinden daha etkili (%79'a karşılık %41) ve daha az toksiktir. (Grade ≥3 yan etki %20'ye karşı %37)[45]

Sitarabin ve Metotreksat kombinasyonu: Tedavi protokolü, 6 kür methotreksat 1 g/m^2 IV/1. gün, sitarabin 0,1 g/m^2 IV/1-5 günler arasında 28 günde bir olarak verilir. On dokuz hastayı içeren çalışmada genel yanıt oranı %100 ve tam yanıt ise %16,7'dir. Ortalama 44 aylık takipte olaysız sağ kalım 44,9 ay, genel sağ kalım ise %97,2 saptanmıştır. En sık nötropeni ve trombositopeni yan etkisi görülmüştür.[46]

Kladribin: Tedavi protokolü, 4-6 kür 5 mg/m^2 veya 0,14 mg/kg 1-5 gün, IV yolla aylık uygulanmaktadır. 2 kürden sonra yapılan yanıt değerlendirilmesinde yanıt yoksa tedavi kesilebilir. Uzamış sitopeniler ve febril nötropeni en sık görülen toksitesidir. PJP, HSV ve VZV profilaksisi önerilmektedir. Otuz sekiz erişkin LHH olgusunun dahil edildiği geriye dönük bir çalışmada, tek ajan kladribin ile %79 yanıt, %26 hastada tam yanıt elde edilmiştir.[47]

Hedefe yönelik ajanlar:

- BRAF inhitörleri: Vemurafenib ve dabrafenib LHH'de kullanılan hedefe yönelik ajanlardır. Faz 1-2 VE-BASKET çalışmasında yirmi altı erişkin BRAF V600E–pozitif LHH veya Erdheim–Cheister tanılı hastalarda vemurafenib %61,5 genel yanıt oranı ile iki yıllık progresyonsuz sağ kalım %86, genel sağkalım ise %96'dır. PET/BT ile hastaların %80'inde tam yanıt elde edilmiştir.[48] En yaygın Grade 3-4 yan etkiler hipertansiyon (%27), makülopapüler döküntü (%23), artmış lipaz (%15), artralji (%12), hiperkeratoz (%8) ve aktinik keratoz (%8) olarak bildirilmiştir. Çalışmalarda tedavi ile skuamöz hücreli karsinom riski artmış, bir hastada vemurafenib ilişkili sklerozan kolanjit ile hasta kaybedilmiştir. SSS tutulumunda da BRAF inhibitörleri ile yanıt alınmış, 1 yıldan uzun süreli remisyon sağlanmıştır.[49]
- MEK inhibitörleri: Cobimetinib, 18 erişkin histiositik hastalık tanılı hastada %89 genel yanıt ve %72 tam yanıt görülmüştür. Sadece MEK mutasyonu olan hastalarda değil, mutasyon negatif hastalarda da etkin olması nedeniyle sistemik tedavi gerekliliğinde tüm hastalarda kullanılabilir.[50] Trametinib diğer bir MEK inhibitörü olup olgu raporları ile etkinliği görülmüştür. LHH'de BRAF ve MEK inhibitörlerinin birlikte kullanımı da bildirilmiş, tedavi seçenekleri arasında düşünülebilir.[51]

Allojenik Kök Hücre Nakli: Relaps/refrakter hastalıkta Avrupa ve ABD verilerinde 87 hastada 3 yıllık sağ kalım %77'dir, erişkin LHH'de olgu raporları bildirilmiştir.[52,53]

Sonuç olarak SSS tutulumu olan LHH'de kladribin, yüksek doz sitarabin, IV metotreksat bazlı kemoterapi veya kinaz inhibitörleri kullanılabilir. Nörodejeneratif LHH,için kinaz inhibitörleri veya sitarabin bazlı tedaviler öneriler arasındadır. BRAF inhibitörlerini kendi arasında veya kemoterapilerle karşılaştıran çalışma mevcut değildir. Relaps/refrakter hastalıkta ise önceki tedavi sonrası 1 yıldan uzun remisyon elde edilmişse aynı tedavi ile uygulanabilir.

Yanıt Değerlendirme ve Takip:

Tedavi verilen hastalarda 2-3 kür sonrası ve tedavi bitiminde PET/BT, BT veya MR ile yanıt değerlendirme yapılması, tedavi tamamlanan hastalarda ise 3-6 aya aralıklarla yenilenmesi önerilmektedir (**Tablo 5**).[23] Relaps genellikle tedavi bittikten sonraki 2 yıl içinde görülür. Endokrinolojik bozukluklar LHH ilişkili tedavi ile genellikle düzelmediği için tedaviye direnç olarak değerlendirilmemesi gereklidir.

Prognoz:

Tutulu organ ve verilen tedaviye yanıta göre değişmekle birlikte unifokal hastalıkta 5 yıllık sağkalım >%90 olup nüks durumunda da tedavi başarı şansı yüksektir.[23] Tek sistem pulmoner tutulumda ile 5 yıllık sağkalım %70-80 arasıdır, ancak hastalarda zamanla pulmoner kapasitede azalma, obstrüktif akciğer hastalığı gelişme riski mevcut. Multisistem/yaygın LHH'de ise 5 yıllık sağ kalım %90 civarındadır. Yeni ilaçlarla sağ kalım daha iyiye gitmektedir.

Tablo 5: LHH'de yanıt değerlendirme

Yanıt	FDG-PET	BT/MR
Tam Yanıt	FDG tutulumu normalleşmesi, çevre doku ile eşit	Tam anatomik yanıt veya anormal bulguların tam düzelmesi
Parsiyel Yanıt	FDG tutulumunda azalma ancak çevre dokularda yüksek	Önceki anormal bulgularda gerileme
Progresif Hastalık	Öncekine göre artan FDG veya yeni gelişen FDG tutan lezyon	Var olan lezyonlarda büyüme veya yeni lezyon
Stabil Hastalık	Diğer kriterleri karşılamayan	Diğer kriterleri karşılamayan

Kaynaklar

1. Swerdlow SH, Campo E, Pileri SA, Harris NL, Stein H, Siebert R, et al. The 2016 revision of the World Health Organization classification of lymphoid neoplasms. Blood. 2016 May 19;127 (20): 2375–90.
2. Emile JF, Abla O, Fraitag S, Horne A, Haroche J, Donadieu J, et al. Revised classification of histiocytoses and neoplasms of the macrophage-dendritic cell lineages. Blood. 2016 Jun 2;127 (22): 2672–81.
3. Schüller A S. Über eigenartige Schädeldefekte im Jugendalter. Fortschr Roentgenstr. 1915;23 (12): 8.
4. Siwe SA. Die Reituloendotheliose-ein neues Krankheitsbild under den Hepatosplenomegalien. Z Kinderheilkd. 1933;55 (212): 47.
5. Nezelof C, Basset F, Rousseau MF. Histiocytosis X histogenetic arguments for a Langerhans cell origin. Biomed Publiee Pour AAICIG. 1973 Sep;18 (5): 365–71.
6. Ribeiro KB, Degar B, Antoneli CBG, Rollins B, Rodriguez-Galindo C. Ethnicity, race, and socioeconomic status influence incidence of Langerhans cell histiocytosis. Pediatr Blood Cancer. 2015;62 (6): 982–7.
7. Aricò M, Nichols K, Whitlock JA, Arceci R, Haupt R, Mittler U, et al. Familial clustering of Langerhans cell histiocytosis. Br J Haematol. 1999;107 (4): 883–8.
8. Bond J, Graux C, Lhermitte L, Lara D, Cluzeau T, Leguay T, et al. Early Response–Based Therapy Stratification Improves Survival in Adult Early Thymic Precursor Acute Lymphoblastic Leukemia: A Group for Research on Adult Acute Lymphoblastic Leukemia Study. J Clin Oncol. 2017 Aug 10;35 (23): 2683–91.
9. Merad M, Ginhoux F, Collin M. Origin, homeostasis and function of Langerhans cells and other langerin-expressing dendritic cells. Nat Rev Immunol. 2008 Dec;8 (12): 935–47.
10. Ginhoux F, Tacke F, Angeli V, Bogunovic M, Loubeau M, Dai XM, et al. Langerhans cells arise from monocytes in vivo. Nat Immunol. 2006 Mar;7 (3): 265–73.
11. Allen CE, Li L, Peters TL, Leung H chiu E, Yu A, Man TK, et al. Cell-Specific Gene Expression in Langerhans Cell Histiocytosis Lesions Reveals a Distinct Profile Compared with Epidermal Langerhans Cells. J Immunol. 2010 Apr 15;184 (8): 4557–67.
12. Badalian-Very G, Vergilio JA, Degar BA, MacConaill LE, Brandner B, Calicchio ML, et al. Recurrent BRAF mutations in Langerhans cell histiocytosis. Blood. 2010 Sep 16;116 (11): 1919–23.
13. Chakraborty R, Hampton OA, Shen X, Simko SJ, Shih A, Abhyankar H, et al. Mutually exclusive recurrent somatic mutations in MAP2K1 and BRAF support a central role for ERK activation in LHH pathogenesis. Blood. 2014 Nov 6;124 (19): 3007–15.
14. Chen J, Zhao A lin, Duan M hui, Cai H, Gao X min, Liu T, et al. Diverse kinase alterations and miyeloid-associated mutations in adult histiocytosis. Leukemia. 2022 Feb;36 (2): 573–6.
15. Berres ML, Lim KPH, Peters T, Price J, Takizawa H, Salmon H, et al. BRAF-V600E expression in precursor versus differentiated dendritic cells defines clinically distinct LHH risk groups. J Exp Med. 2014 Mar 17;211 (4): 669–83.

16. Héritier S, Emile JF, Barkaoui MA, Thomas C, Fraitag S, Boudjemaa S, et al. BRAF Mutation Correlates With High-Risk Langerhans Cell Histiocytosis and Increased Resistance to First-Line Therapy. J Clin Oncol. 2016 Sep;34 (25): 3023–30.
17. Brown NA, Furtado LV, Betz BL, Kiel MJ, Weigelin HC, Lim MS, et al. High prevalence of somatic MAP2K1 mutations in BRAF V600E–negative Langerhans cell histiocytosis. Blood. 2014 Sep 4;124 (10): 1655–8.
18. Nelson DS, Quispel W, Badalian-Very G, van Halteren AGS, van den Bos C, Bovée JVMG, et al. Somatic activating ARAF mutations in Langerhans cell histiocytosis. Blood. 2014 May 15;123 (20): 3152–5.
19. Risdall RJ, Dehner LP, Duray P, Kobrinsky N, Robison L, Nesbit ME. Histiocytosis X (Langerhans' cell histiocytosis). Prognostic role of histopathology. Arch Pathol Lab Med. 1983 Feb;107 (2): 59–63.
20. Valladeau J, Ravel O, Dezutter-Dambuyant C, Moore K, Kleijmeer M, Liu Y, et al. Langerin, a Novel C-Type Lectin Specific to Langerhans Cells, Is an Endocytic Receptor that Induces the Formation of Birbeck Granules. Immunity. 2000 Jan 1;12 (1): 71–81.
21. Rowden G. Expression of Ia Antigens on Langerhans Cells in Mice, Guinea Pigs, and Man. J Invest Dermatol. 1980 Jul 1;75 (1): 22–31.
22. Bouloc, Boulland, Geissmann, Fraitag, Andry, Teillac, et al. CD101 expression by Langerhans cell histiocytosis cells. Histopathology. 2000;36 (3): 229–32.
23. Goyal G, Tazi A, Go RS, Rech KL, Picarsic JL, Vassallo R, et al. International expert consensus recommendations for the diagnosis and treatment of Langerhans cell histiocytosis in adults. Blood. 2022 Apr 28;139 (17): 2601–21.
24. Aricò M, Girschikofsky M, Généreau T, Klersy C, McClain K, Grois N, et al. Langerhans cell histiocytosis in adultsReport from the International Registry of the Histiocyte Society. Eur J Cancer. 2003 Nov 1;39 (16): 2341–8.
25. Hazim AZ, Ruan GJ, Hu M, Ravindran A, Rech KL, Young JR, et al. Langerhans cell histiocytosis with lung involvement in isolation and multisystem disease: Staging, natural history, and comparative survival. Am J Hematol. 2021;96 (12): 1604–10.
26. Abla O, Palmert MR. Reversal of LHH-related diabetes insipidus and reappearance of posterior pituitary bright spot with low-dose chemotherapy. Pediatr Blood Cancer. 2012;59 (1): 201–2.
27. Yeh EA, Greenberg J, Abla O, Longoni G, Diamond E, Hermiston M, et al. Evaluation and treatment of Langerhans cell histiocytosis patients with central nervous system abnormalities: Current views and new vistas. Pediatr Blood Cancer. 2018;65 (1): e26784.
28. Tazi A. Adult pulmonary Langerhans' cell histiocytosis. Eur Respir J. 2006 Jun 1;27 (6): 1272–85.
29. Roland AS, Merdinger WF, Froeb HF. Recurrent Spontaneous Pneumothorax. N Engl J Med. 1964 Jan 9;270 (2): 73–7.
30. Benattia A, Bugnet E, Walter-Petrich A, Margerie-Mellon C de, Meignin V, Seguin-Givelet A, et al. Long-term outcomes of adult pulmonary Langerhans cell histiocytosis: a prospective cohort. Eur Respir J. 2022 May 26;59(5):2101017.
31. Hatemi I, Baysal B, Senturk H, Behzatoglu K, Bozkurt ER, Ozbay G.Adult Langerhans cell histiocytosis and sclerosing cholangitis: a case report and review of the literature. Hepatol Int. 2010 Aug 4;4(3):653-8.
32. Ma J, Laird JH, Chau KW, Chelius MR, Lok BH, Yahalom J. Langerhans cell histiocytosis in adults is associated with a high prevalence of hematologic and solid malignancies. Cancer Med. 2018 Dec 30;8 (1): 58–66.
33. Grois N, Prayer D, Prosch H, Minkov M, Pötschger U, Gadner H. Course and clinical impact of magnetic resonance imaging findings in diabetes insipidus associated with Langerhans cell histiocytosis. Pediatr Blood Cancer. 2004;43 (1): 59–65.
34. Hu M, Goyal G, Abeykoon JP, Acosta-Medina AA, Ruan GJ, Young JR, et al. Clinical features and outcomes of non-pulmonary unifocal adult Langerhans cell histiocytosis. Blood Cancer J. 2022 Jun 3;12 (6): 1–4.
35. Smriti K, John E, Pentapati KC, Gadicherla S, Bhagania M. Intra-Lesional Medicaments for the Management of Intra-Osseous Lesions of Maxilla and Mandible-Systematic Review. J Int Soc Prev Community Dent. 2020 Jan 24;10 (1): 36–45.
36. Steen AE, Steen KH, Bauer R, Bieber T. Successful treatment of cutaneous Langerhans cell histiocytosis with low-dose methotrexate. Br J Dermatol. 2001 Jul 1;145 (1): 137–40.

37. Zinn DJ, Grimes AB, Lin H, Eckstein O, Allen CE, McClain KL. Hydroxyurea: a new old therapy for Langerhans cell histiocytosis. Blood. 2016 Nov 17;128 (20): 2462–5.
38. Mogulkoc N, Veral A, Bishop PW, Bayindir U, Pickering CAC, Egan JJ. Pulmonary Langerhans' Cell Histiocytosis: Radiologic Resolution Following Smoking Cessation. Chest. 1999 May 1;115 (5): 1452–5.
39. Lazor R, Etienne-Mastroianni B, Khouatra C, Tazi A, Cottin V, Cordier JF. Progressive diffuse pulmonary Langerhans cell histiocytosis improved by cladribine chemotherapy. Thorax. 2009 Mar;64(3):274-5.
40. Tazi A, Lorillon G, Haroche J, Neel A, Dominique S, Aouba A, et al. Vinblastine chemotherapy in adult patients with Langerhans cell histiocytosis: a multicenter retrospective study. Orphanet J Rare Dis. 2017 May 22;12: 95.
41. Chellapandian D, Makras P, Kaltsas G, van den Bos C, Naccache L, Rampal R, et al. Bisphosphonates in Langerhans Cell Histiocytosis: An International Retrospective Case Series. Mediterr J Hematol Infect Dis. 2016 Jul 1;8 (1): e2016033.
42. McClain KL, Kozinetz CA. A phase II trial using thalidomide for Langerhans cell histiocytosis. Pediatr Blood Cancer. 2007 Jan;48(1):44-9.
43. Womer RB, Anunciato KR, Chehrenama M. Oral methotrexate and alternate-day prednisone for low-risk Langerhans cell histiocytosis. Med Pediatr Oncol. 1995 Aug;25 (2): 70–3.
44. Szturz P, Adam Z, Řehák Z, Koukalová R, Šlaisová R, Stehlíková O, et al. Lenalidomide proved effective in multisystem Langerhans cell histiocytosis. Acta Oncol. 2012 Mar 1;51 (3): 412–5.
45. Cantu MA, Lupo PJ, Bilgi M, Hicks MJ, Allen CE, McClain KL. Optimal Therapy for Adults with Langerhans Cell Histiocytosis Bone Lesions. PLOS ONE. 2012 Aug 15;7 (8): e43257.
46. Han X, Ouyang M, Duan M, Zhang W, Zhu T, Li J, et al. The combination of methotrexate and cytosine arabinoside in newly diagnosed adult Langerhans cell histiocytosis: a prospective phase II interventional clinical trial. BMC Cancer. 2020 May 18;20 (1): 433.
47. Goyal G, Abeykoon JP, Hu M, Young JR, Shah MV, Bennani NN, et al. Single-agent cladribine as an effective front-line therapy for adults with Langerhans cell histiocytosis. Am J Hematol. 2021 May 1;96 (5): E146–50.
48. Diamond EL, Subbiah V, Lockhart AC, Blay JY, Puzanov I, Chau I, et al. Vemurafenib for BRAF V600-Mutant Erdheim-Chester Disease and Langerhans Cell Histiocytosis: Analysis of Data From the Histology-Independent, Phase 2, Open-label VE-BASKET Study. JAMA Oncol. 2018 Mar 1;4 (3): 384–8.
49. Hazim AZ, Ruan GJ, Ravindran A, Abeykoon JP, Scheckel C, Vassallo R, et al. Efficacy of BRAF-Inhibitor Therapy in BRAFV600E-Mutated Adult Langerhans Cell Histiocytosis. The Oncologist. 2020 Dec 1;25 (12): 1001–4.
50. Diamond EL, Durham BH, Ulaner GA, Drill E, Buthorn J, Ki M, et al. Efficacy of MEK inhibition in patients with histiocytic neoplasms. Nature. 2019 Mar;567 (7749): 521–4.
51. Awada G, Seremet T, Fostier K, Everaert H, Neyns B. Long-term disease control of Langerhans cell histiocytosis using combined BRAF and MEK inhibition. Blood Adv. 2018 Aug 28;2 (16): 2156–8.
52. Veys PA, Nanduri V, Baker KS, He W, Bandini G, Biondi A, et al. Haematopoietic stem cell transplantation for refractory Langerhans cell histiocytosis: outcome by intensity of conditioning. Br J Haematol. 2015 Jun;169 (5): 711–8.
53. Ingram W, Desai SR, Gibbs JSR, Mufti G. Reduced-intensity conditioned allogeneic haematopoietic transplantation in an adult with Langerhans' cell histiocytosis and thrombocytopenia with absent radii. Bone Marrow Transplant. 2006 Apr;37 (7): 713–5.

Bölüm 2
Erdheim-Chester Hastalığı

Uzm. Dr. Sabriye Denis Bozer, Prof. Dr. Güray Saydam

Ege Üniversitesi Tıp Fakültesi, İç Hastalıkları Hematoloji Bilim Dalı

Giriş

Erdheim-Chester hastalığı (ECH), Langerhans dışı nadir bir histiyositik multisistem hastalığıdır. Erdheim-Chester hastalığı ilk olarak 1930 yılında Jakob Erdheim ve William Chester tarafından "lipoid granülomatozis" olarak tanımlanmıştır.[1] Histiyositik bozuklukların mononükleer fagositik hücrelerden (makrofajlar ve dendritik hücreler) veya histiyositlerden kaynaklandığı düşünülmektedir. Bu grup genel olarak Langerhans hücreli histiositoz (LHH) ve Langerhans dışı histiositoz olarak ikiye ayrılmıştır. LHH, Langerhans hücrelerinden (deri ve mukozada bulunan özelleşmiş dendritik hücreler) türetildiği varsayılarak adlandırılmıştır. Buna karşılık, Langerhans dışı histiositozların monosit-makrofaj soyundan türetildiği düşünülmektedir.

Epidemiyoloji

ECH nadirdir, ancak gerçek insidans bilinmemektedir. Bugüne kadar, dünya çapında yaklaşık 1.500 vaka tanımlanmıştır. ECH en sık erişkin erkeklerde görülür ve ortalama tanı yaşı 50 ile 60'tır; erkek, kadın oranının, 3: 1 olduğu tahmin edilmektedir.[2]

Patogenez

ECH, miyeloid progenitör hücrelerin bir malignitesidir. BRAF ve/veya diğer sinyal moleküllerinin somatik mutasyonu sonucu RAS/RAF/MEK/MAPK sinyal yolağı aktive olur ve apoptoz inhibisyonu ile birlikte klonal hücre proliferasyonu patogenezde yer almaktadır. BRAF V600E mutasyonu ECH vakalarının %38 ile %68'inde mevcuttur. MAP2K1, ARAF, NRAS, KRAS, ve PIK3CA diğer sık görülen mutasyonlardır.[3] CSF1R, ALK ve NTRK1 mutasyonları da olgu raporlarında saptanan yeni mutasyonlardandır.[4] Yakın zamanda ECH'nin ektranodal tutulumlu Rosai-Dorfman hastalığı ile ilişkili olduğu ve patogenezde MAP2K1 mutasyonunun rolü olduğu saptanmıştır.[5] ECH'de enfeksiyöz bir etiyoloji veya başka bir çevresel neden tanımlanmamıştır.

Tablo 1: ECH klinik bulgular ve radyolojik özellikleri

Klinik bulgular	Radyolojik Bulgular
Ataksi, dizartri, kognitif bozukluklar, duygudurum değişiklikleri	Parankimal veya dural kitle
Ksantelezma, ekzoftalmus	Orbital kitleler
Poliüri, polidipsi (Santral Dİ)	Hipotalamik infiltrasyon
Öksürük, dispne	Plevral nodüller, interstisyel fibrozis
Bradikardi, ritim bozuklukları	Sağ atriumda psödotümör, periaortik fibrozis
Üreteral obstrüksiyona bağlı renal yetmezlik	Perinefrik infiltrasyon, retroperitoneal fibrozis
Uzun kemiklerde ağrı	Meta-diafazial osteoskleroz
Hipogonadizm	Testiküler infiltrasyon

Klinik bulgular

Klinik prezentasyonu, tek sistem ve asemptomatik hastalıktan ciddi multisistem hastalığa kadar değişebilir. Çabuk yorulma, halsizlik, ateş yüksekliği, gece terlemeleri gibi konstitusyonel semptomlar gözlenebilir. Hastaların çoğunda kemik tutulumu vardır. Bazen asemptomatik seyredebilir ve başka bir sebeple yapılan tarama sırasında saptanabilir. Multisistemik tutulumu olan diğer hastalarda hızla ilerleyen bir klinik seyir olabilir. Histolojik olarak kanıtlanmış ECH olan 259 hastadan alınan verileri içeren bir literatür taramasında, en yaygın klinik bulgular, kemik ağrısı (%26), nörolojik bulgular (%23) ve diyabet insipidustur (%22).[6] Klinik ve radyolojik bulgular **Tablo 1**'de özet olarak verilmiştir.

Kemik bulguları

Uzun kemiklerin osteosklerozu ECH'nin en sık bulgusudur. Semptomatik veya asemptomatik olabilir. Hastaların sadece yarısında ağrı bildirilmiştir. Ağrı daha çok alt ekstremitelerde gözlenir. Tipik olarak uzun kemiklerde bilateral ve simetrik osteoskleroz izlenir. Kafatası kemiklerinin, özellikle yüz kemiklerinin osteosklerozu da tarif edilmiştir.[7] Kemik tutulum paterni, ECH'yi, pelvis, skapula ve kafatası tutulumunun daha yaygın olduğu Langerhans hücreli histiositozdan (LHH) ayırır. Düz grafilerde belirgin olmayan kemik lezyonları kemik sintigrafisi, bilgisayarlı tomografi (BT), manyetik rezonans görüntüleme (MRG) veya pozitron emisyon tomografisi (PET) ile saptanabilir.

Kardiyovasküler bulgular:

ECH'de kardiyovasküler sistem tutulumu, morbidite ve mortalitenin en önemli sebebidir ve hastaların çoğunda vardır. Kardiyovasküler tutulum, kapak anormalliklerini, ritim bozukluklarını, iletim kusurlarını, perikardiyal infiltrasyonu ve periaortik fibrozu içerir. En sık görülen kardiyovasküler bulgu, vakaların %46 ile 62'sinde peri-aortik infiltrasyondur. Peri-aortik infiltrasyon genellikle asemptomatiktir ve komplikasyonlar

şiddetli değildir.[8] ECH'na özgü bulgulardan biri olan sağ atriyum psödo-tümörü, özel MRG ile hastaların %40'ında gözlemlenebilir. Bazen tamponadla komplike olan perikardiyal infiltrasyon da meydana gelebilir. Koroner arter infiltrasyonu nedeniyle miyokard enfarktüsü görülebilmektedir. ECH kardiyak belirtilerini değerlendirmek için kardiyak MRG en iyi görüntüleme testidir, peri-aortik kılıfı değerlendirmek için BT anjiyografi (BTA) önerilir.[8]

Santral sinir sistemi bulguları:

Hastaların yarısında kranial sinir sistemi tutulumu görülür ve tutulum, kötü prognostik bir belirtidir. Serebellar ve piramidal sendromlar en sık görülen nörolojik belirtilerdir. Bunun dışında nöbetler, baş ağrıları, nöropsikiyatrik belirtiler veya kognitif bozukluk, duyusal bozukluklar, kranial sinir felci ve asemptomatik lezyonlar izlenebilir. Serebellar tutulum ve diğer SSS kitle lezyonları genellikle multifokaldir (**Resim 1**). ECH duramateri infiltre edebilir ve bazen meningioma ile karıştırılabilir. Hipofiz tutulumu genellikle diabetes insipidus ve diğer endokrinopatiler ile kendini gösterir.[8]

Pulmoner bulgular:

Toraks BT taraması ile hastaların %30-50'sinde akciğer veya plevra tutulumu gözlenir.[9] Pulmoner tutulum asemptomatik olabilir veya dispne ve/veya öksürük şeklinde ortaya çıkabilir. Solunum yetmezliğine yol açan dispne ve progresif fibrozis gelişebilmektedir. Röntgen incelemeleri genellikle normaldir. BT bulguları arasında mediastinal infiltrasyon, plevral kalınlaşma/efüzyon, interlobuler septal kalınlaşma, kistik oluşumlar izlenebilir.

Cilt bulguları:

Hastalarda en sık gözlenen cilt bulgusu, %25 oranında, sıklıkla periorbital alanda gözlenen ksantelezma benzeri lezyonlardır. Bunun dışında multifokal, kırmızımsı

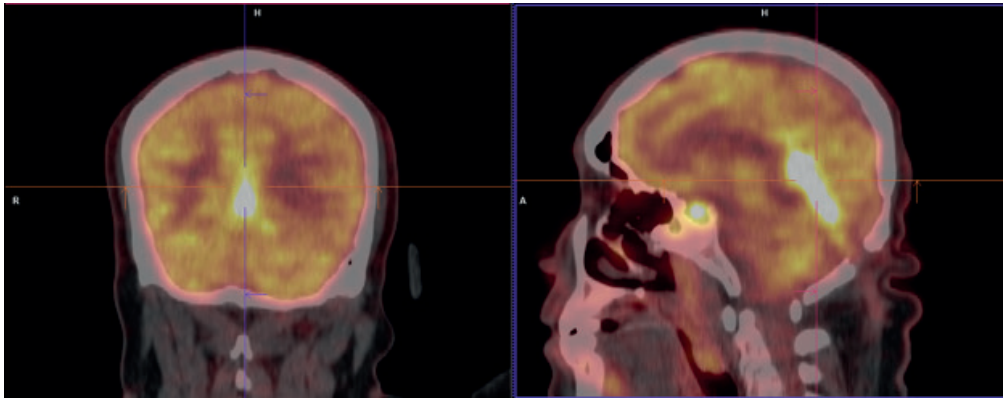

Resim 1: Beyin orta hatta lateral ventrikül posteriorundan başlayarak oksipital loba uzanan hipermetabolik alan (SUVmax: 31.4)

Resim 2: Koronal kesitte perirenal dokuda infiltrasyon

kahverengi ve papülonodüler görünümde, bazen kaşıntının eşlik ettiği lezyonlar izlenebilir.[8]

Diğer:

Orbital infiltrasyon ile orbital kitle, ekzoftalmus gelişebilir. Diğer organların (meme, tiroid, testis, diş eti ve dalak) tutulumu nadirdir. Meme tutulumu genellikle bir veya her iki memede ele gelen bir kitle veya nodül olarak ortaya çıkar. Karaciğer tutulumu radyolojik evrelemede saptanabilir veya transaminazlar, bilirubin ve/veya alkalen fosfatazda anormallikler ile kendini gösterebilir. Böbrek tutulumu açısından perinefritik infiltrasyon, retroperitoneal fibrozis ve BT'de 'hairy kidney' görüntüsü ECH için karakteristik bulgudur (**Resim 2**). Böbrek yetmezliği, renovasküler hipertansiyon veya hidronefroz diğer klinik bulgulardır.[10] ECH'nin myelodisplastik sendrom, kronik myelomonositik lösemi gibi diğer hematolojik malignitelerle birlikteliğinin sık görülmesi nedeniyle tanıda diğer maligniteler de dışlanmalıdır.[11]

Laboratuvar bulguları:

ECH'na spesifik bir laboratuvar bulgusu yoktur. Tüm hastalarda tam kan sayımı, biyokimya, TSH, serbest T4, sabah idrarı ve serum ozmolalitesi, sabah serum kortizol ile ACTH, prolaktin, IGF-1, FSH/LH, testosteron ve estradiol düzeyleri çalışılmalıdır. Hastaların çoğunda eritrosit sedimentasyon hızı ve C-reaktif protein yüksek saptanır. Anemi, kronik enflamasyon nedeniyle görülmektedir. Hastaların %10 kadarında karaciğer enzimlerinde yükselme görülebilir.[12]

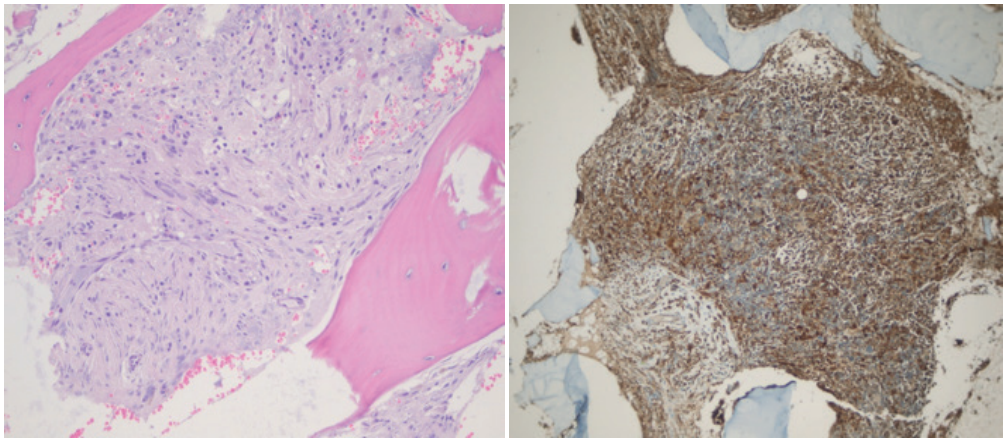

Resim 3: ECH'de kemik iliği biyopsisinde hematoksilen eosin (H.E).X20 ve CD68.X10 boyası ile köpüklü histiyosit infiltrasyonu (Ege Üniversitesi Tıp Fakültesi Hastanesi Patoloji Anabilim Dalı Öğretim Üyesi Doç. Dr. Nazan Özsan'ın arşivinden, izniyle kullanılmıştır.)

Tanı:

ECH, genellikle teşhis edilmesi zor olan, değişken belirtilere sahip nadir bir hastalıktır; gecikmiş veya hatalı tanı yaygındır. Deri, kardiyak veya nörolojik bulgular ve kemik tutulumu ile ilişkili açıklanamayan kemik ağrısı (özellikle distal ekstremitelerde) olan bir hastada ECH'den şüphelenilebilir. ECH tanısı uygun klinik ve radyolojik bulgular varlığında ayırt edici histopatolojik bulgulara dayanır. ECH tanısını koymak için bir biyopsi gereklidir ve perirenal infiltrasyonlar veya ksantelezmalar gibi deri bulguları olduğunda biyopsi alınması önerilir.[13] Histopatolojik incelemede lezyonlarda genellikle fibrozis ile birlikte köpüklü histiyosit infiltrasyonu görülmektedir. Immünohistokimyasal incelemede tipik olarak CD68, CD163, CD14 ve faktör XIIIa pozitif bulunurken CD1a

Tablo 2: Son moleküler bulgulara dayalı olarak ECH için önerilen gözden geçirilmiş tanı kriterleri [13]

Klinik veya morfolojik bulgular • Bacaklarda simetrik diyafizeal ve metafizyel osteoskleroz (en iyi PET/BT'de) ve/veya • Diğer tipik ECH belirtileri: Perirenal infiltrasyon (Taramada BT en iyi seçenek); periaortik infiltrasyon (Taramada BT en iyi seçenek); sağ atriyal psödo-tümör (Taramada en iyi seçenek kardiyak MRG); ksantelazma; ekzoftalmi; yüz sinüslerinin osteosklerozu
Histopatolojik bulgular • Tipik köpüklü veya lipid yüklü histiyositler • CD68 veya CD163 için pozitif ve CD1a için negatif immünohistokimyasal boyama
Moleküler bulgular Histiositoz doku örneğinde tanımlanan • BRAFV600E mutasyonu veya • BRAFV600E dışındaki BRAF geninde veya KRAS, NRAS, MAP2K1, ARAF, MAP3K1 gibi MAP Kinaz yolu boyunca aktive edici mutasyon veya • MAP Kinaz yolunu aktive eden gen füzyonu veya • CSF1R'de aktive edici mutasyon

ve CD207 (langerin) negatiftir (**Resim 3**). LHH CD1a, langerin ve S100 pozitifliği göstermesiyle ECH'den ayrılır. BRAFV600E mutasyonunun veya başka bir MAPK yolu değişikliğinin saptanması altın standarttır ve tipik özelliklerin yokluğunda ECH'yi teşhis etmek için kilit öneme sahiptir (**Tablo 2**). Hemogram parametrelerinde anormallik gözlendiğinde miyeloid neoplazmlar açısından kemik iliği biyopsisi yapmak gereklidir. Histiyosit Çalışma Grubu yeni tanı tüm ECH'nda beyin ve distal ekstremiteleri içeren PET/BT, gadolinyumlu beyin MR ve kardiyak MR görüntüleme önermektedir. [14]

Ayırıcı tanı:

ECH, diğer histiyositik ve dendritik hücre bozukluklarından, metastatik solid veya hematopoetik neoplazmlardan ve hemofagositik lenfohistiositoz/makrofaj aktivasyon sendromlarından ayırt edilmelidir.

Tedavi:

Asemptomatik veya minimal semptomatik hastalık nadirdir, ancak bazı vakalar yavaş bir klinik seyir izler. Subklinik SSS veya organ tutulumunu saptamak için tüm hastalar kapsamlı bir şekilde değerlendirilmelidir. ECH'ında hedefe yönelik tedavilerin, hastalığın doğal seyrini değiştirip değiştirmediği henüz net olmadığı için kritik organ tutulumu olmayan asemptomatik bireylerde tedavisiz izlem önerilmektedir.[14] Asemptomatik hastalar periyodik klinik değerlendirme ile takip edilmelidir, ancak yeni klinik veya laboratuvar bulguları ortaya çıkmadıkça rutin görüntüleme veya biyopsi tekrarı gerekli değildir.

ECH ile ilişkili semptomları ve/veya organ disfonksiyonu veya SSS tutulumu (semptomatik veya asemptomatik) bulguları olan hastalar için tedavi başlanmalıdır. Semptomatik olgular için hiçbir tedavi optimal değildir ve mümkün olduğunda bir klinik araştırmaya dahil edilmelidir.

Hedefe yönelik tedavi: Son 5 yılda MAPK yolağı mutasyonlarının keşfi ile birlikte ECH tedavisinde hedefe yönelik ajanlar kullanılmaya başlandı.

- BRAF-inhibitörleri (vemurafenib, dabrafenib, encorafenib): Vemurafenib, tedavide ilk kullanılmaya başlanan BRAF V600E inhibitörüdür. Faz 2 çalışmasında yirmi iki hastada %62 yanıt, PET/BT değerlendirmesinde ise %100 yanıt saptanmıştır.[15] En yaygın Grade 3-4 yan etkiler hipertansiyon (%27), makülopapüler döküntü (%23), artmış lipaz (%15), artralji (%12), hiperkeratoz (%8) ve aktinik keratoz (%8) olarak bildirilmiştir. Çalışmalarda tedavi ile skuamöz hücreli karsinom riski artmış, bir hastada vemurafenib ilişkili sklerozan kolanjit ile hasta kaybedilmiştir. Histiyosit Çalışma Grubu, araştırmalarda yan etki nedeniyle doz azaltımı gereksinimi nedeniyle vemurafenib için başlangıç tedavi dozunu 480 mg günde iki defa önermektedir.[14] BRAF inhibitörleri ile tüm organ tutuluşlarında iyi bir yanıt alınmakla birlikte, Fransız çalışmasında vemurafenib'i bırakan hastaların %75'inin 6 ay içinde nüks ettiği görülmüştür.[16] Bu hastalarda yeniden BRAF inhibitörü

tedavisi ile tekrar yanıt alınmıştır. Tedaviye direnç gelişimi nadir olup dabrafenib kullanan bir hastada bildirilmiştir.[17] Ayrıca BRAF inhibitörleri ile sekonder malignite riski artmaktadır. Dabrafenibin etkinliği, geriye dönük tek merkezli bir Fransız çalışmasında saptanmıştır ve vemurafenibden daha az toksik gibi görünmektedir.[18]

- MEK inbitörleri: Kobimetinib, tramatenib, MAPK/hücre dışı sinyalle düzenlenen kinaz (MEK) yolu inhibitörleridir. ECH'nda BRFAF V600E mutasyonu negatif ve BRAF inhibitörünü tolere edemeyen hastalarda MEK inhibitörleri ile tedavi düşünülebilir. Kobimetinib ile 5 ECH tanılı hastada %89 PET/BT yanıtı saptanmıştır.[19]

İnterferon Alfa: Hedefe yönelik ajanların kullanıma girmesinden önce interferon alfa kullanımını destekleyen veriler mevcuttur. Fransa'dan tek merkezli bir çalışma, yüksek doz interferon alfanın SSS veya kardiyovasküler tutulumu olan ECH hastaları da dahil olmak üzere tüm hastaların %46'sında klinik ve/veya radyolojik iyileşme sağladığını göstermiştir.[20] (Klasik interferon alfa 3 milyon IU/haftada 3 veya pegile interferon alfa 135mcg/haftada bir başlanıp tolere edebilen hastalarda doz artırılarak devam edilebilir.)

Glukokortikoidler, ECH'de klinik yanıt göstermiş, ancak sağ kalım açısından bir fayda sağlamamıştır.[21] Glukokortikoidler genellikle daha agresif sistemik tedavileri tolere edemeyen veya çok hafif semptomları olan hastalar için kullanılmaktadır.

mTOR inhibitörler (sirolimus, everolimus): ECH'de %11-17 sıklıkta mTor yolağının PIK3CA mutasyonları görülmektedir.[3] Bir faz 2 çalışmasında prednizon ile sirolimus birlikte kullanılan 10 ECH tanılı olguda en az bir tutulu organda %80 genel yanıt elde edilmiş olup kardiyovasküler tutulumda %75, retroperitoneal fibroziste %50 yanıt alınmıştır.[22] Refrakter hastalıkta tedavi seçenekleri arasındadır.

Sitotoksik kemoterapi: Kladribin tercih edilebilecek sitotoksik kemoterapi ajanlarının arasında ilk tercihtir.[23] Yirmi iki hastayı içeren klinik çalışmasında genel yanıt oranı %52, tam yanıt %6 ve kısmi yanıt %46 hastada görülmüştür; ortalama yanıt süresi 9 aydır.[24] Uzamış lenfopeni riskinden dolayı 3-4 kürden fazla kullanılması önerilmemektedir.[14] Diğer sitotoksik ajanlar, vinka alkaloidler (LHH tedavisine benzer şekilde), IV yüksek doz metotreksat ve lenalidomidtir. Otolog hematopoetik kök hücre transplantasyonu diğer sitotoksik ajanlar gibi vaka serilerinde bildirilmiştir.[25] Hedefe yönelik tedavilerdeki son gelişmeler, kök hücre transplantasyonunun terk edilmesine yol açmıştır.

Cerrahi ve Radyoterapi (RT): ECH'de multifokal tutulum nedeniyle cerrahi ve radyosensitif olmaması nedeniyle RT önerilmemektedir. Acil palyasyon gereken SSS gibi riskli organların tutulumlarında düşünülebilir.

Prognoz:

ECH'nin bilinen bir tedavisi yoktur ve tarihsel olarak prognoz kötü olmuştur. İleri yaş, SSS, retroperitoneal bölge ve akciğer tutulumu kötü prognostik belirteçlerdir.[26.] Bununla birlikte, hedefe yönelik ajanların tedavideki başarısı ile birçok hastada daha iyi sonuçlar elde edilmiştir.

Takip:

Tanı alan semptomatik olguların takibinde, hastalık stabil hale gelene kadar her 3-6 ayda bir PET-BT ve tutulu organa spesifik BT veya MRG ile takip önerilmektedir.[14] Asemptomatik olguların her 6-12 ayda bir değerlendirilmesi ve progresyon saptanırsa tedaviye başlaması önerilmektedir. BRAF inhibitörleri ile tedavi edilen olguların vizitlerinde, kutanöz ve kardiyak yan etkiler nedeni ile rutin cilt değerlendirmesi ve EKG takibi yapmak gereklidir. ECH tanılı olguların olası hipofiz hormon anormallikleri açısından her 1-2 yılda bir değerlendirmesi öneriler arasındadır.

Sonuç:

ECH, klinisyenler için önemli tanı ve tedavi zorlukları oluşturan, heterojen özelliklere sahip nadir bir histiyositik neoplazidir. ECH tanısı, klinik, patolojik ve radyografik özelliklerin doğru yorumlanmasına bağlıdır. Tanıyı doğrulamak, tedaviyi yönlendirmek ve mutasyon durumunu belirlemek için tüm vakalarda lezyonlu dokudan biyopsisi yapılmalıdır. ECH hastalarının çoğu tedavi gerektirir ve tedavi seçimi klinik özelliklere, hastalığın mutasyon durumuna ve tedavi toleransına göre bireyselleştirilmelidir. Hastalığın yönetimi için multidisipliner yaklaşım gereklidir.

Kaynaklar

1. Chester W. Über Lipoidgranülomatose. Virchows Arch Pathol Anat. 1930;279: 561–602.
2. Arnaud L, Gorochov G, Charlotte F, Livovschi V, Parizot C, Larsen M, et al. Systemic perturbation of cytokine and chemokine networks in Erdheim-Chester disease: a single-center series of 37 patients. Blood 2011; 117: 2783.
3. Diamond EL, Durham BH, Haroche J, Yao S, Ma J, Parikh AS, et al. Diverse and targetable kinase alterations drive histiocytic neoplasms. Cancer Discov. 2016;6 (2): 154-165.
4. Durham BH, Lopez Rodrigo E, Picarsic J, Abramson D, Rotemberg V, De Munck S, et al. Activating mutations in CSF1R and additional receptor tyrosine kinases in histiocytic neoplasms. Nat Med 2019;25: 1839-1842.
5. Razanamahery J, Diamond EL, Cohen-Aubart F, Abramsam D, Rotemberg V, Munck SD, et al. Erdheim-Chester disease with concomitant Rosai-Dorfman like lesions: a distinct entity mainly driven by MAP2K1. Haematologica. 2010;105 (1): e5-e8.
6. Cavalli G, Guglielmi B, Berti A, Compachiaro C, Sabbadini MG, Dagna L. The multifaceted clinical presentations and manifestations of Erdheim-Chester disease: comprehensive review of the literature and of 10 new cases. Ann Rheum Dis 2013; 72: 1691.
7. Drier A, Haroche J, Savatovsky J, Godeneche G, Dormont D, Chiras J, et al. Cerebral, facial, and orbital involvement in Erdheim-Chester disease: CT and MR imaging findings. Radiology 2010; 255: 586.
8. Papo M, Emile JF, Maciel TT, Bay P, Baber A, Hermine O, et al. Erdheim-Chester a conclusive review. Curr Rheumatol Rep. 2019 Dec 5;21 (12): 66.
9. Cohen-Aubart F, Emile JF, Carrat F, Helias-Rodzewicz Z, Charlotte F, Cluzel P, et al.Phenotypes and survival in Erdheim-Chester disease: results from a 165-patient cohort. Am J Hematol.2018; 93 (5): E114-E117.
10. Diamond EL, Dagna L, Hyman DM, Cavalli G, Janku F, Estrada-Veras J, et al. Consensus guidelines for the diagnosis and clinical management of Erdheim-Chester disease. Blood 2014; 124: 483.
11. Papo M, Diamond EL, Cohen-Aubart F, Emile JF, Roos-Weil D, Gupta N, et al. High prevalence of miyeloid neoplasms in adults with non-Langerhans cell histiocytosis. Blood. 2017;130 (8): 1007-1013.

12. Starkebaum G, Hendrie P. Erdheime-Chester disease. Best Pract Res Clin Rheumatol. 2020 Aug; 34 (4): 101510.
13. Haroche J, Cohen-Aubart F, Amora Z. Erdheim-Chester disease. Blood. 2020 Apr 16;135 (16): 1311-1318.
14. Goyal G, Heaney ML, Collin M, Cohen-Aubart F, Vaglio A, Durham BH, et al. Erdheim-Chester disease: consensus recommendations for evaluation, diagnosis, and treatment in the molecular Blood. 2020 May 28;135 (22): 1929-1945.
15. Diamond EL, Subbiah V, Lockhart AC, Blay JY, Puzanov I, Chau I, et al. Vemurafenib for BRAF V600-mutant Erdheim-Chester disease and Langerhans cell histiocytosis: analysis of data from the histology-independent, phase 2, open-label VE-BASKET study. JAMA Oncol. 2018;4 (3): 384-388.
16. Cohen-Aubart F, Emile JF, Carrat F, Charlotte F, Benameur R, Donadieu J, et al. Targeted therapies in 54 patients with Erdheim-Chester disease, including followup after interruption (the LOVE study). Blood. 2017;130 (11): 1377-1380.
17. Nordmann TM, Juengling FD, Recher M, Berger CT, Kalbermatten D, Wicki A, et al. Trametinib after disease reactivation under dabrafenib in Erdheim-Chester disease with both BRAF and KRAS mutations. Blood. 2017;129 (7): 879-882.
18. Bhatia A, Ulaner G, Rampal R, Hyman DM, Abdel-Wahab O, Doğan A, et al. Single-agent dabrafenib for BRAF (V600E)-mutated histiocytosis. Haematologica 2018;103: e177e180.
19. Diamond EL, Durham BH, Ulaner GA, Drill E, Buthorn J, Michelle K, et al. Efficacy of MEK inhibition in patients with histiocytic neoplasms. Nature. 2019;567 (7749): 521-524.
20. Hervier B, Arnaud L, Charlotte F, Wechsler B, Piette JC, Amoura Z,et al. Treatment of Erdheim-Chester disease with long-term high-dose interferon-alpha. Semin Arthritis Rheum 2012;41: 907-913.
21. Arnaud L, Hervier B, Néel A, Hamidou MA, Kahn JE, Wechsler B, et al. CNS involvement and treatment with interferon-α are independent prognostic factors in Erdheim-Chester disease: a multicenter survival analysis of 53 patients. Blood 2011; 117: 2778.
22. Gianfreda D, Nicastro M, Galetti M, Alberici F, Corradi D, Becchi G, et al. Sirolimus plus prednisone for Erdheim-Chester disease: an open-label trial. Blood. 2015 Sep 3;126 (10): 1163-71.
23. Myra C, Sloper L, Tighe PJ, McIntosh RS, Stevens SE, Gregson RHS, et al. Treatment of Erdheim-Chester disease with cladribine: a rational approach. Br J Ophthalmol. 2004; 88: 844-7.
24. Goyal G, Shah MV, Call TG, Litzow MR, Hogan WJ, Go RS. Clinical and Radiologic Responses to Cladribine for the Treatment of Erdheim-Chester Disease. JAMA Oncol. 2017 Sep 1; 3 (9): 1253-1256.
25. Haroche J, Cohen-Aubart F, Rollins BJ, Donadieu J, Charlotte F, Idbaih A, et al. Histiocytoses: emerging neoplasia behind inflammation. Lancet Oncol. 2017;18 (2): e113-e125.
26. Cohen-Aubart F, Emile JF, Carrat F, Helias-Rodzewicz Z, Taly V, Charlotte F, et al. Phenotypes and survival in Erdheim-Chester disease: results from a 165-patient cohort. Am J Hematol. 2018; 93 (5): E114-E117.

Bölüm 3
Rosai Dorfman-Destombes Hastalığı

Uzm. Dr. Bahar Sevgili, Prof. Dr. Fahri Şahin

Ege Üniversitesi Tıp Fakültesi Hastanesi, Hematoloji Bilim Dalı

Giriş

Rosai Dorfman-Destombes (RDD) hastalığı; ilk olarak 1965 yılında Destombes tarafından, 1969 yılında ise Rosai ve Dorfman tarafından tanımlanmış nadir bir histiyositik neoplazmdır.[1,2] Genellikle çocuklarda ve genç erişkinlerde servikal lenfadenopatilerle seyretmektedir.[3] Spontan remisyon sık görülse de çoklu kemik lezyonları, santral sinir sistemi (SSS) tutulumu ve orbital tutulum genellikle tedavi gerektirmektedir. Patogenezinde son yapılan çalışmalarda mitojen aktive edici protein kinaz (MAPK) yolağı mutasyonları bildirilmiştir. [4,5]

Epidemiyoloji

Dünyada insidansı milyonda 2-5 olan RDD, çocukluk ve genç erişkinlik çağında sık olmakla birlikte, her yaş grubunda görülebilmektedir. Ortanca yaş 20,6 yıl olarak bildirilmiştir. Kadın/erkek oranı 1/1,3-1,9'dur. Coğrafi konuma göre baktığımızda ise Afrika ve Asya kıtalarında sıklığı görece artmıştır.[6]

Etiyoloji

Etiyoloji pek çok nadir hastalıkta olduğu gibi RDD'de de net olarak tanımlanmamıştır. Sitomegalovirus, Epstein-Barr Virus, Parvovirus B-19 gibi viral enfeksiyonlar sonrası saptanan RDD olguları literatürde bildirilmiş; bu birliktelik viral enfeksiyonlar sonrasında görülen makrofaj aktivasyonu ile lenfosit fagositozu (emperiopolezis) ile ilişkilendirilmiştir.[7]

RDD ayrıca sistemik lupus eritematozus, juvenil idiopatik artrit, otoimmün hemolitik anemi, immünoglobülin G4 (İgG4) ile ilişkili hastalıklara da eşlik edebilmektedir. Bunun yanında lenfomalar, miyelodisplastik sendrom, berrak hücreli karsinom, B lenfoblastik lösemi tedavisi sonrası allogeneik kök hücre nakli yapılan olgularda da RDD görülebilmektedir.[4,8,9]

Histiositozlarda genetik incelemeler sonunda *KRAS* ve *MAPK1* mutasyonlarının saptanması; hastalığın reaktif inflamatuar bir antite olmaktan çıkıp neoplastik yapıda olduğunu düşündürmektedir.[3,5]

FAS geni üzerinde bulunan *TNFRSF* germ-line mutasyonu ile karakterize otoimmün lenfoproliferatif sendromda da RDD görüldüğü bildirilmiştir.[4]

Ailesel geçişli RDD formunda SLC29A3 germ-line mutasyonu bildirilmiştir. SLC29A3 mutasyonu; nadir hastalıklar arasında ailesel veya Faisalabad histiositoz; H sendromu (hipertrikoz, hiperpigmentasyon, hepatomegali, kalp anomalileri, işitme kaybı ve hipogonadizm), PHID (pigmente hipertrikotik dermatoz, insüline bağımlı diabetes mellitus) sendromlarında görülmektedir. SLC29A3 mutasyonu (10q23), ailesel RDD olgularında otozomal resesif geçiş göstermektedir. [10]

Sınıflandırma

Working Group of the Histiocyte Society (Histiyosit Sınıflama Derneği) tarafından oluşturulan sınıflandırmaya göre hastalık; tutulum yerine, eşlik eden otoimmün hastalık veya ailesel geçiş özelliklerine göre 3 ana gruba ayrılır. Organ tutulumu olan gruplar, İgG4 ile ilişkili olup olmadığına göre de alt gruba ayrılır. Sınıflandırma özellikleri **Tablo 1**'de özetlenmiştir.[11]

Klinik Bulgular

Öykü, Fizik Muayene

Karakteristik olarak olgularda ağrısız, masif, bilateral, servikal lenfadenopatiler görülmektedir. Ateş, gece terlemesi, yorgunluk, kilo kaybı gibi konstitüsyonel semptomlar eşlik edebilmektedir.[4,7] Ekstranodal tutulum, %30-43 sıklıkla bildirilmiştir.[6,13]

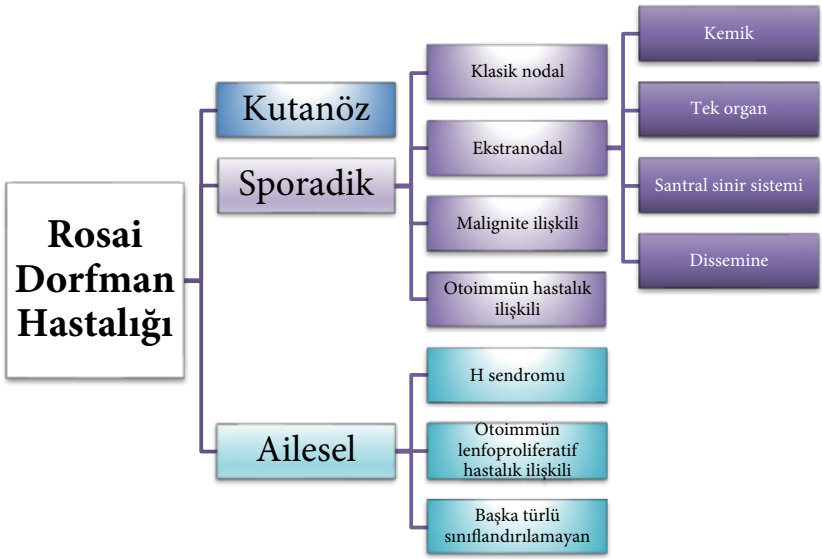

Tablo 1: Working Group of the Histiocyte Society (Histiyosit Sınıflama Derneği) tarafından oluşturulan RDD sınıflandırması. Emile ve ark. ile Bruce-Brand ve ark. tarafından oluşturulan şemadan uyarlanmıştır.[11,12]

Üst solunum yolu mukozası tutulumu, %20 oranında eşlik edebilmektedir. %25 olguda kemik lezyonları, %10 sıklıkta da göz veya göz kapağı tutulumu bildirilmiştir. Kutanöz RDD ile izlenen olguların büyük çoğunluğunda sistemik tutulumun eşlik etmediği gözlenmiştir.[14]

Cilt: Kırmızı-kahverengi makül, papül, ksantomatöz papüller, nodüler lezyonlar veya plaklar RDD'de görülür. Bu lezyonlar özellike periorbital ve malar bölgede yerleşme eğilimi gösterir. Pannikülit (hassas subkutan nodül) nadir değildir.[3,15]

Kemik: Langerhans Hücreli Histiositoz (LHH) veya Erdheim-Chester Hastalığına (ECH) kıyasla semptomlar daha siliktir. Genellikle baş ağrısı ve bası semptomları ile kendini gösterir. İskelet lezyonları genelde litik vasıfta olup periostta düzgün sınırlı sklerotik reaksiyonla karşımıza çıkmaktadır.[9]

Nörolojik: Sinir sistemi tutulumu, diğer histiositozlara kıyasla daha nadirdir.[3] Beyin parankiminden ziyade dura mater tutulumu sıktır.[9,16] Bazı olgularda beyin-omurilik sıvısında sitopatolojik incelemede emperipolesis görülebilir.[17]

Endokrin: Endokrinolojik sistem tutulumu son derece nadirdir. Testis, tiroid ve adrenal bezde tutulumla seyreden vakalar bildirilmiştir.[13] Testiküler tutulum izlenen olgularda genellikle ECH eşlik ettiğine dair veriler mevcuttur.[18]

Solunum Sistemi: RDD'de pulmoner nodüler konsolidasyon alanları, kistik değişiklikler, interstisyel akciğer hastalığı veya solunum yolu mukozasında kitlesel lezyonlar görülebilmektedir.[9,19] Akciğer tutulumunun, sigara ile ilişkisi gösterilememiştir.[3] Alt solunum yolları gibi üst solunum yolu mukozasında; özellikle nazal sinüsler ve nazofarinkste lezyonlar görülebilir.[3]

Kardiyovasküler: Atrium, interatrial septum, sol ventrikül ve perikartta nadiren tutulum görülebilir. Histopatolojik inceleme, tanının doğrulanması için esastır.[20]

Retiküloendoteliyal ve Hematopoietik Sistem: Diğer histiositozlarla benzer şekilde karaciğer ve dalak tutulumu son derece nadirdir. RDD'de genellikle ılımlı hepatomegali veya splenomegali görülebilmektedir. Kemik iliği tutulumu genellikle beklenen bir bulgu olmayıp, açıklanamayan sitopeni varlığında ayırıcı tanı amaçlı kemik iliği aspirasyon ve biyopsisi yapılması önerilmektedir.[3] Anatomik lokalizasyona göre karakteristik semptom ve bulgular **Tablo 2**'de özetlenmiştir.[4,19]

Laboratuvar

Laboratuvar incelemelerinde tam kan sayımı, böbrek fonksiyon testleri, karaciğer fonksiyon testleri, elektrolitler, ürik asit, laktat dehidrogenaz, eritrosit sedimentasyon hızı (ESH), C-reaktif protein (CRP), immünoglobülin düzeyleri, hemoliz parametreleri (direkt ve indirekt coombs, haptoglobulin, retikülosit sayımı, periferik yayma), otoantikorlar (anti fosfolipid antikoru, anti nükleer antikor, romatoid faktör, HLA B27 vb.) tanıya yönelik istenebilecek testlerin temelini oluşturmaktadır.

Tablo 2: Anatomik lokalizasyona göre karakteristik semptom ve bulgular. Younes ve arkadaşlarının ilgili literatüründen uyarlanmıştır.[4,19]

Tutulum Yeri	Sıklık	Semptom/Bulgular
Lenfatik Sistem	%30-57	• Masif, ağrısız, servikal lenf nodu en sık bulgudur • Aksilla, inguinal, retroperitoneal tutulum görülebilir.
Cilt	%10-50	• Ağrısız, maküler, makülopapüler döküntüler • Subkutan nodüller
Orbita	%10	• Orbita veya göz kapağında kitlesel lezyon • Üveit
Kemik	%5-25	• Uzun kemiklerde, vertebralarda, sakrumda korteks tutulumlu osteolitik lezyonlar
Üst Solunum Yolu Mukozası	%11-20	• Kitlesel lezyon, septum deformitesi
Toraks	%2	• Pulmoner nodüler konsolidasyon alanları, fibrozis, plevral efüzyon • Kardiyak tutulum çok nadiren görülebilir.
İntraabdominal	%4	• Genitoüriner sistemde kitleler, • beraberinde nefrotik/nefritik sendrom, hiperkalsemi görülebilir.
Santral Sinir Sistemi	<%5	• Dural, ekstraaksiyal, homojen büyüyen nodüler lezyonlar (menengioma ile karışabilmektedir), infratentorial kitlesel lezyonlar • (%75'i intrakraniyal, %25 spinal) spinal alanda servikal ve torakal bölge

Ailesel form düşünülmekte ise SLC29A3 mutasyonu, açıklanamayan sitopeni veya periferik yaymada atipik bulgular mevcutsa kemik iliği aspirasyon ve biyopsisi; SSS tutulumu kuşkusu varsa da lomber ponksiyon yapılabilir. [19,21]

Görüntüleme

Standardize bir görüntüleme önerisi bulunmayıp, tutulu alana göre görüntülemeler tanıda yardımcıdır.

Başlangıçta boyun, toraks ve batın bilgisayarlı tomografi (BT) önerilmektedir. Alternatif olarak tüm vücut MR sensitif bir seçenektir.

Bazı yazarlar tarafından, pozitron emisyon tomografisi (PET/BT), tüm lezyonların lokalizasyonuna ve ayırıcı tanıya yönelik önerilse de ortak görüş bulunmamaktadır.[4] PET/BT bulguları, diğer histiositozlarla benzerdir ve bazen 19-florodeoksiglukoz (FDG) tutulumu yüksek dereceli lenfomalara benzer şekilde yüksek olabilmektedir.[4]

Kraniyal ve spinal MR ile beyin parankimi, dura mater, orbital ve spinal kord tutulumu detaylı olarak analiz edilebilir.[3]

Lenf nodları, testis ve tiroid dokusunun ileri incelemesi için ultrasonografi; ulaşılabilir bir görüntüleme yöntemidir.[4]

Üst ve alt solunum yolları ile retroperitoneal tutuluma yönelik bilgisayarlı tomografi çekilmesi önerilir.[3,4]

Kemik lezyonlarına yönelik PET/BT tanıda yardımcıdır.[22]

Patolojik Bulgular

Morfoloji: Tutulan dokuda dilate sinüslerin içerisinde; büyük, yuvarlak-oval çekirdekli, sitoplazması köpüksü, gevşek kromatinli ve belirgin nukleouluslu, hipokromik histiyositler RDD için karakteristik kabul edilmektedir (**Resim 1**). Ek olarak lenfosit, lipid, sitoplazmik artıkları vb. fagosite eden histiyositlerin varlığı; emperiopolesis olarak adlandırılmaktadır (**Resim 2**).

Patolojik incelemede emperiopolesis görülmesi, RDD için karakteristik kabul edilmektedir. Kapsüler fibrozis, lenf nodunda görülebilir.[19] Ekstranodal lezyonlarda fibrozis daha yoğun, histiyositik infiltrasyon daha az saptanmaktadır. Plazma hücre artışı bazı olgularda görülebilir. Bu olgularda İgG4 ile ilişkili hastalık açısından ileri araştırma yapılması önerilmektedir.[12] Medüller konus lezyonlarında plazma hücre kümelenmesi eşlik edebilmektedir.[23]

İmmünohistokimyasal inceleme: İmmünohistokimyasal (İHK) inceleme ile CD4, CD11c, S100, CD68, CD163 ile pozitif boyanma paterni görülür (**Resim 3**). Bunun yanında Langerhans hücreli histiositozda görülen CD1a, CD207 (langerhin) tipik olarak negatiftir. S100 ile boyama, emperiopoles yapısının görüntülenebilmesi için önemli yardımcılardan biridir.[19,24]

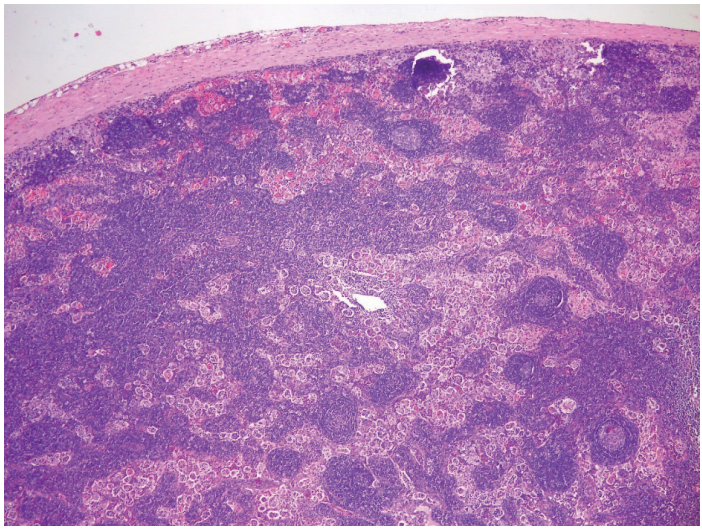

Resim 1. Lenf nodu biyopsisi. Giemsa ile boyanma. Kapsüler fibrozis, hiperselüler zeminde dilate sinüsler görülmektedir. *(Ege Üniversitesi Tıp Fakültesi Hastanesi, Patoloji Ana Bilim Dalı Öğretim Üyesi Doç. Dr. Nazan Özsan'ın arşivinden, izniyle alıntı yapılmıştır.)*

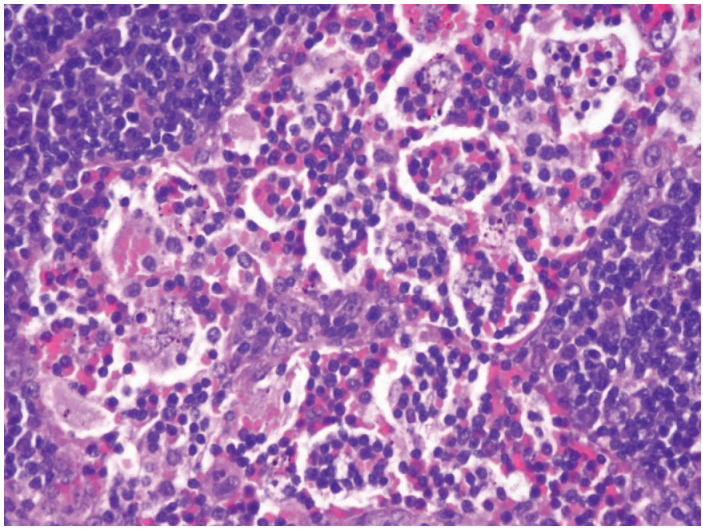

Resim 2. Köpüksü histiyositlerin yanı sıra lenf nodülü; lenfositler, eozinofiller ve plazma hücrelerinden zengindir. lenfositlerin fagosite edildiği emperiopolesis tablosu görülebilir. (Ege Üniversitesi Tıp Fakültesi Hastanesi, Patoloji Ana Bilim Dalı Öğretim Üyesi Doç. Dr. Nazan Özsan'ın arşivinden, izniyle alıntı yapılmıştır.)

Son çalışmalarda siklin D1 pozitif boyanma; RDD tanısını destekler.[19] Bcl-2 ekspresyonu sık görülür. Ki-67 proliferasyon indeksi düşük olması nedeniyle Bcl-2 ekspresyonunun, antiapoptotik etkiden dolayı arttığı düşünülmektedir. Diğer histiyositik neoplazilerden farklı olarak OCT-2 ekspresyonu da RDD olgularında pozitif saptanabilmektedir.[19] p16, Faktör XIIIa, sinyal regülatör kinaz (SRK) ile pozitif boyanma bildirilmiş olup özellikle faktör XIIIa boyanan olgularda multifokal tutulum sıklığı, istatistiksel anlamlı düzeyde yüksek bulunmuştur.[25]

Sitogenetik inceleme: Her ne kadar kendini sınırlayan, selim bir klinikle karşımıza çıksa da yeni nesil dizileme (NGS) analizleri ile saptanan *MAP2K1, KRAS, NRAS, ARAF, siklin D1/Bcl1* mutasyonları, neoplastik bir hastalık olduğunu düşündürmektedir.[4,5,19] Ek olarak LHH'de sıklıkla eşlik eden *BRAF-V600E* mutasyonu, RDD'de genellikle negatif olmakla birlikte, LHH veya ECH ile izlendiği durumlarda nadiren pozitif saptandığına dair olgu bildirimleri mevcuttur.[8]

Pek çok hematopoietik malignitede tespit edilen *TET2, MLL4, NF1, ALK, ASXL1; FCGBP, PIK3R2, PIK3CA, VCL, EGFR, ERBB2,TLR8* vb. mutasyonlar da değişken sıklıklarda tespit edilmiş olup patogenezdeki yeri tartışmalıdır.[26,27]

RDD için karakteristik morfolojik, İHK ve genetik bulgular **Tablo 3**'te gösterilmiştir.

Tanısal yaklaşım

Tüm nadir hastalıklarda olduğu gibi, RDD olgularında da anamnez ve detaylı öykü alınmalıdır. Hastalığın yavaş seyri nedeniyle semptomlar silik olabilmekte veya olgular

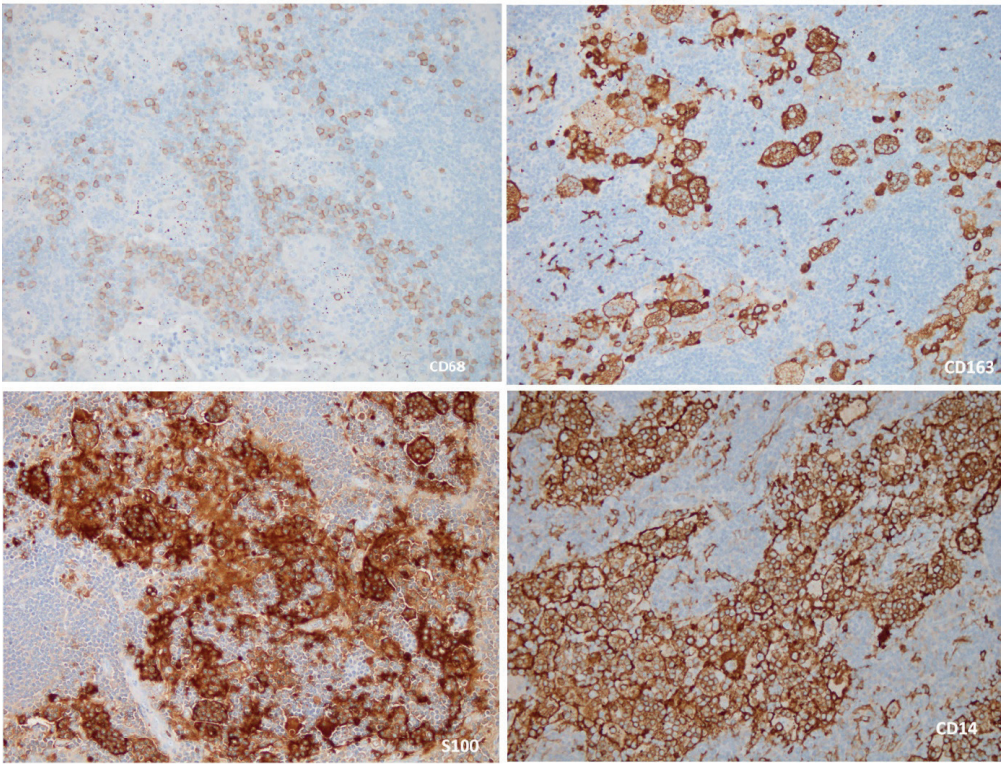

Resim 3. İmmünohistokimyasal analiz. CD63, CD168, S100 ve CD14 ile pozitif (kahverengi) boyanma. S100, ayrıca emperiopolesis bulgusunun daha kolay ayırt edilmesine yardımcıdır. *(Ege Üniversitesi Tıp Fakültesi Hastanesi, Patoloji Ana Bilim Dalı Öğretim Üyesi Doç. Dr. Nazan Özsan'ın arşivinden, izniyle alıntı yapılmıştır.)*

Tablo 3: RDD için karakteristik bulguların özetidir. *BRAF V600, LHH veya ECH ile görüldüğü durumlarda nadiren pozitif saptanabilir.

Sonuç	Morfoloji	İHK	Genetik
Tipik olarak pozitif	Hipokromik histiyositler İnflamatuar hücreler (plazma hücresi, lenfosit…) Emperiopolesis	CD4 CD11c S100 Siklin D1 Bcl-2 OCT2	*MAP2K1,* *KRAS, NRAS,* *ARAF,* *Siklin D1/Bcl1*
Negatif	Nekroz	CD1a CD207	BRAF V600*
Değişken	Poliklonal plazma hücre artışı	P16, Faktör XIIIa,, SRK	SMAD4, TET2, MLL4, NF1, ALK, ASXL1

tarafından tanımlanması güç olabilmektedir. Konstitüsyonel semptom varlığı, baş-boyun, görme semptomları, kardiyovasküler ve solunumsal semptomlar, daha önce oluşan cilt-cilt altı lezyonları detaylı sorgulanmalıdır. Spontan remisyon sık olabileceği için olguların önceki lezyonlarının kayıt altında tutulması önemlidir.

Cilt lezyonları ve tutulum yerine göre nodüler lezyonların yanı sıra bası semptomlarına bağlı olarak kuru göz/gözlerde yaşarma, burun tıkanıklığı, hiposmi, baş ağrısı, dispne, palpitasyon, kaşıntı, yan ağrısı, denge kaybı gibi semptomlar eşlik etmektedir. Ailesel olgularda işitme kaybı uyarıcı olmalıdır.

Öz geçmişte ve soy geçmişte otoimmün hastalıklar, diğer histiyositik neoplaziler, malignitelerin varlığı; sporadik veya sekonder etiyolojilere bağlı RDD varlığı açısından yol göstericidir.[3,19]

Laboratuvar analizde anemi, lökositoz, ESR yüksekliği, hiperferritinemi, hipergammaglobulinemi, otoimmün hemoliz, serum protein elektroforezinde zayıf monoklonal bant, İgG yüksekliği gibi nonspesifik bulgular izlenebilir. Ek olarak sistemik tutulum varlığında tutulum yerine göre değişiklikler gözlenebilmektedir.[28]

Kuşkulu lezyona yönelik histopatolojik analiz ve mümkünse yeni nesil dizileme (NGS) ile MAPK, ERK, KRAS, NRAS mutasyonları çalışılması önerilmektedir.[3,4,19] Konvansiyonel sitogenetik analizin tanısal yaklaşımda yeri kısıtlı olup çoğu olguda normal saptanmaktadır.[29]

Ayırıcı Tanı

1) **Benign Hastalıklar:** [19]

   a. **Sinüs histiyositozis:** Reaktif lenf nodu hiperplazisi ve artmış histiyositler gözlenir. Emperiopolezis ve diğer onkogenik mutasyonlar beklenmez.

   b. **Toksoplazma Lenfadeniti:** Reaktif histiyosit artışı görülebilen bir başka tablodur. Patolojik incelemede histiyositler genelde granülom içerisinde görülür. Sinüslerde B hücresi artışı ve foliküler hiperplazi eşlik eder. Seroloji ve diğer klinik bulgularla ayırıcı tanısı yapılabilir.

   c. **Hemofagositik lenfohistiyositozis (HLH)**: Hemofagositoz, emperiopolezis ile mikroskobik olarak karışabilmektedir. S100 negatif oluşu ve HLH olgularında ateş, pansitopeni, hepatosplenomegali gibi toksik bir klinik tablo hakimdir.

2) **Malign Hastalıklar:**

   a. **Langerhans Hücreli Histiyositozis:** Histiyositler, daha ince membranlı, nükleer çentikli, çevre dokuda ise eozinofili ve nekroz görülür. CD1a, CD207 (langerhin) pozitif boyanmaktadır. BRAF V600E mutasyonu görülür. PD-L1 pozitifliği daha sıktır.[19] Klinik olarak ise kemik, endokrin sistem ve solunum sistemi bulguları RDD'ye göre daha sık olup cilt ve orbita tutulumu ise RDD'de daha fazladır (**Tablo 4**).[3]

b. **Erdheim-Chester Hastalığı:** Klasik olarak uzun kemiklerde osteosklerotik lezyonlarla karşımıza çıkmaktadır. Diğer sistemik tutulum bölgeleri **Tablo 4**'te özetlenmiştir. Histolojik incelemede yoğun inflamasyon zemininde ksantogranülomatoz değişiklikler ve fibrozisin eşlik ettiği histiyositler görülür. Bu histiyositler, RDD'de benzer şekilde CD63 ve CD168 ile pozitif boyanabilir. Faktör XIIIa ve BRAF V600E, olguların yarısından fazlasında pozitif saptanmaktadır. Emperiopolesis beklenmez.[19,30]

c. **ALK pozitif histiyositoz:** Değişken klinik bulgularla gözlenen ALK+ histiositozlar; CD168, CD63, CD4, CD14 gibi diğer histiyositik göstergelerle pozitif boyanabilir. Emperiopolezis eşlik edebilir. Olguların %40-60 kadarında değişken sıklıkta OCT2, pERK ve siklin-D1 pozitif boyanma görülmüştür. ALK boyanmanın yanı sıra S100 silik ve değişken sıklıkta pozitif görülmesi ile RDD ayırıcı tanısı yapılabilir.[19]

d. **Histiyositik sarkom:** Agresif seyirli bir malignite olan histiyositik sarkom; yüksek mitotik aktivite ve S100 negatif boyanma paterni ile RDD'den ayrılır.[19]

e. **Lenfoma:** Klasik Hodgkin lenfoma ve ALK pozitif anaplastik büyük hücreli lenfoma, sinüzoidal tutulum gösterebilmektedir. Ek olarak RDD ile nadiren birliktelik de görülebilmektedir. Lenfoma açısından karakteristik patolojik özellikleriyle ayırıcı tanısı yapılmaktadır.[3,19]

f. **Juvenil ksantogranüloma:** Çocukluk çağında baş-boyun bölgesinde cilt-cilt altı nodüllerle seyreden ve RDD gibi spontan remisyonun sık eşlik ettiği bir hastalıktır. Histolojik olarak köpüksü histiyositler ve dev hücreler görülür. Emperiopolesis eşlik edebilir. S100 negatifliği ile RDD'den ayrılabilir. [19,28]

g. **Foliküler Dendritik Sarkom:** Histiyositler CD21, CD23, CD35 ve clusterin pozitif boyanır. [19]

Tablo 4: Langerhans Hücreli Histiositoz ve Erdheim-Chester Hastalığı ile RDD ayırıcı tanısının klinik bulgular tutulum yeri ve sıklığına göre yapılışı. Mayo Clinic histiositozlar konsensus raporundan uyarlanmıştır.[3] SSS: santral sinir sistemi, ECH: Erdheim-Chester Hastalığı, LHH: Langerhans Hücreli Histiositoz, RDD: Rosai-Dorfman Hastalığı.

Klinik bulgu	ECH	LHH	RDD
Kemik	+++	+++	+
SSS	++	+/-	+
Endokrin	+++	+++	-
Respiratuar	+++	+++	+
Cilt	+	+	++
Arter	+++	+/-	+/-
Retroperiton	++	-	+
Orbita	++	-	+

Tedavi

Nadir hastalıklardan biri olan RDD'de tedavi deneyimleri küçük hasta gruplarına dayanmakta olup, tedavi algoritması ve sıralaması bu nedenle henüz belirlenememiştir.[4] Asemptomatik, yaşam kalitesini etkilemeyen lezyonlarla seyreden olgularda tedavi genellikle gerekmez.[3] Bu olgularda spontan remisyon sık görülmektedir. Konstitüsyonel semptomları olan, hızlı büyüyen lezyonlarla seyreden olgular ile SSS, cilt, akciğer, karaciğer ve böbrek tutulumu görülen olgularda genellikle tedavi ihtiyacı mevcuttur.[3,4] RDD tedavisinde kullanılan ilaçlar **Tablo 5**'te özetlenmiştir.

Kortikosteroidler: Medikal tedavi düşünülen yavaş seyirli olgularda 1 mg/kg/gün prednizolon veya eşdeğeri, 2-3 hafta süreyle uygulanır. Yanıt alınması halinde 2 aydan uzun sürede doz azaltılarak tedavi sonlandırılır. Alternatif olarak deksametazon 8-20 mg/gün tercih edilebilir. Hayatı tehdit eden organ tutulumu, multisistemik tutulumu olanlarda daha yüksek dozlar gerekebilir.[31] Orbita, trakea, böbrek veya yumuşak doku lezyonlarında steroid yanıtı düşüktür.[4] Ek olarak pek çok yazar tarafından steroid kesilmesinden kısa bir süre sonra relaps hastalık bildirilmiştir. [9,31]

Tablo 5. RDD tedavisinde kullanılan ilaçlar. Mtx: metotreksat, 6-MP: 6-merkaptopürin, N/A: bilinmiyor. KY: kısmi yanıt, TY: tam yanıt, KT: kemoterapi

Protokol	Doz Şeması	Süre	Yorum
Mtx +/-6-MP	Mtx: 20 mg/m^2/hafta 6-MP: 50 mg/m^2/gün	N/A	SSS, multifokal tutulumlu refrakter hastalıkta en az KY[40,41] Cerrahi sonrası kalıntı hastalık yönetimi+[42] Optimal tedavi süresi net değil.
Kladribin	2,1-5 mg/m^2 D1-5, 28 günde bir	6 kür	Uzamış miyelosupresyon SSS+, refrakter hastalıkta etkili[43,44]
Vinka alkaloidleri	Vinblastin 6 mg/m^2 Vinkristin 1,4 mg/m^2	N/A	Genellikle steroid veya diğer KT ile kombine edilir.[45] Yanıt oranları değişken Optimal tedavi süresi net değil.
Klofarabin	25 mg/m^2 D1-5, 28 günde bir	6 kür	Süregelen klinik çalışma+ Çoklu tedaviye refrakter hastalıkta, en az KY[46]
Rituksimab	375-500 mg/m^2 1-2 haftada bir	2-6 kür	Otoimmün hastalıkla ilişkili RDD'de umut vadeden sonuçlar[3,35]
Talidomid	50-300 mg/g	N/A	Uzamış tam yanıt+ olgu sunumu[38] Steroide dirençli kutanöz RDD alternatif Nöropati, miyelosupresyon, tromboz yan etkileri+
Lenalidomid	N/A	N/A	Çoklu tedaviye refrakter hastalıkta TY olgu sunumu[37]
İmatinib	400-600 mg/gün	7 ay	PDGFRβ mutant olguda etkili?[4] 1 kutanöz RDD olgusunda yanıt yok
Cobimetinib	Faz 2 klinik araştırma	N/A	MAPK/ERK+ histiositozlarda devam eden klinik çalışma+[47] KRAS mutant RDD+ batın içi dev kitlelerde küçülme [48]

Cerrahi: Unifokal lezyon varlığında, özellikle kutanöz RDD'de küratif bir seçenektir.[4] Ek olarak bası bulguları varlığında debulking cerrahi ile semptomatik rahatlama sağlanabilmektedir. Meningeal tutulumla izlenen bir olguda uzun dönem remisyon bildirilmiştir.[32] Cerrahi sonrası olaysız sağkalım hakkında elimizdeki veriler kısıtlıdır.

Radyoterapi: Medikal tedaviye uygun olmayan, bası semptomları olan hastalarda düşünülebilir. Literatürde farklı doz ve sürelerde uygulanmış olgu serileri mevcut olup genel yaklaşım; lenfomalarla benzer doz ve sürede (20-40 Gy) uygulama yapıldığı raporlanmıştır. Olaysız sağkalım süreleri 1-3 yıl arasında değişkenlik göstermektedir.[4,21,31] İleri yaşlı, bası semptomları olan veya cerrahi rezeksiyonun riskli öngörüldüğü olgularda alternatif bir seçenek olarak düşünülebilir.[33]

Sirolimus: Refrakter sitopeniler ve otoimmün hastalık ile izlenen küçük hasta serisinde 2,5 mg/m^2 18 ay süre ile kullanılmıştır. Otoimmün lenfoproliferatif hastalıkla ilişkili RDD'de tercih edilebilecek bir seçenektir.[34]

Rituksimab: Beraberinde otoimmün hastalıklar da eşlik ediyorsa iyi bir seçenektir. 375-500 mg/m^2 haftada 1, 2-6 doz kullanılması önerilir.[3,35]

Sistemik Kemoterapi ve İmmünoterapi: Steroide dirençli, hayatı tehdit eden organ tutulumu, multisistemik hastalık varlığında tercih edilmelidir. Tedavi doz ve süreleri **Tablo 4**'te özetlenmiştir.

Genel yaklaşım, tek ajan veya çoklu ajan kemoterapilerin refrakter veya multisistemik hastalıkta kullanımı şeklindedir. Metotreksat (Mtx), 6-merkaptopürin (6-MP), vinka alkaloidleri, kladribin, siklofosfamid (genelde CVP protokolü içinde) yanıt oran ve süreleri değişkenlik göstermekte olup birbirlerine üstünlüklerine ilişkin veri mevcut değildir.[3,4,19,36]

İmmünoterapiler arasında da interferon alfa, talidomid, lenalidomid, azatiopürin, imatinib olgu bazında kullanılmış olup çelişkili sonuçlar mevcuttur. [3,31,37,38]

MAPK/ERK yolağına yönelik tedavilerin klinik çalışmaları devam etmektedir.[39]

Prognoz

Prognostik veriler, genellikle küçük hasta gruplarından elde edilen kısıtlı sayıda meta analizlere dayanmaktadır. Nodal, cilt ve kemik tutulumu ile izlenen, klasik karakteristik bulgularla başvuran (lenfadenopati, cilt lezyonları…) olgularda prognozun daha iyi, spontan remisyonun daha sık olduğu bildirilmiştir. Santral sinir sistemi tutulumu ile izlenen olgularda ise prognoz değişkendir.[21] Hayati organ tutulumu, multifokal tutulum ve sistemik tedavi ihtiyacı, prognozu olumsuz etkileyen faktörler arasındadır.[4] Sitogenetik incelemelerle tespit edilen mutasyonların, prognoza olan etkisiyle ilgili daha fazla çalışmaya ihtiyaç duyulmaktadır.

İzlem

Düşük tümör yükü olan, lenf nodu ve cilt tutulumu ile izlenen olgularda yakın semptom takibi ve tutulan lenf nodüllerinin 3-6 ayda bir görüntüleme yapılarak izlenmesi yeterlidir.

Bunun yanında yüksek tümör yükü veya hayati organ tutulumu olan olgularda 2-3 siklus sistemik tedavi sonrasında tutulu alana yönelik PET/BT, BT, MRG yapılması, 3-6 ayda bir görüntülemenin tekrarlanması önerilmektedir.

Her vizitte nörolojik, oküler, dermatolojik değerlendirme dahil tam fizik muayene yapılması ve anamnez alınması yeni gelişen lezyonların erken tespiti için önem arz etmektedir. [4]

Yeni Çalışmalar

Cobimetinib: MEK inhibitörü olarak bulunan cobimetinib ile ilgili, MAPK/ERK yolağının aktif olduğu RDD olgularında faz 2 çalışma mevcuttur. Abeeykoon ve ark. tarafından yürütülen çoklu tedaviye refrakter hastaların da dahil olduğu çalışmada cobimetinib ile 19 aylık ortanca izlem süresi planlanan 16 olguda %63 yanıt (%31 tam yanıt, %31 kısmi yanıt), cilt-mukoza yan etkileri, kreatin kinaz artışı, diyare gibi doz kısıtlayıcı yan etkiler sık raporlanmıştır. KRAS ve MEK mutasyonları saptanan olgularda 1 yıllık progresyonsuz sağkalım ise istatistiksel olarak anlamlı yüksek bulunmuştur.[39,48,49]

Özetle, RDD değişken klinik bulgularla seyreden, etiyopatogenezi halen aydınlatılamamış nadir bir hematolojik hastalıktır. Genellikle selim seyreden, nadiren tedavi gerektiren bir hastalık olup tüm nadir hastalıklarda olduğu gibi ancak akla gelmesi halinde tanının konabileceği bir hastalıktır.

Kaynaklar

1. Rosai J, Dorfman RF. Sinus histiocytosis with massive lymphadenopathy. A newly recognized benign clinicopathological entity. Arch Pathol. 1969;87 (1): 63-70.
2. Destombes P. Adenitis with lipid excess, in children or young adults, seen in the Antilles and in Mali (4 cases). Bull Soc Pathol Exot Filiales. 1965;58 (6): 1169-1175.
3. Goyal G, Young JR, Koster MJ, Tobin WO, Vassallo R, Ryu JH, et al. The Mayo Clinic Histiocytosis Working Group Consensus Statement for the Diagnosis and Evaluation of Adult Patients With Histiocytic Neoplasms: Erdheim-Chester Disease, Langerhans Cell Histiocytosis, and Rosai-Dorfman Disease. Mayo Clin Proc. 2019;94 (10): 2054-2071.
4. Abla O, Jacobsen E, Picarsic J, Krenova Z, Jaffe R, Emile J-F, et al. Consensus recommendations for the diagnosis and clinical management of Rosai-Dorfman-Destombes disease. Blood. 2018; 131 (26): 2877-2890.
5. Garces S, Medeiros LJ, Patel KP, Li S, Pina-Oviedo S, Li J, et al. Mutually exclusive recurrent KRAS and MAP2K1 mutations in Rosai–Dorfman disease. Mod Pathol. 2017;30 (10): 1367-1377.
6. Jordan MB, Filipovich AH. Histiocytic Disorders. In: Hoffman R, Benz EJ, Silberstein LE, Heslop HE, Jeffrey WI, Anastasi J, Salama ME AS, ed. Hematology, Basic Principles and Practices. 7th ed. Elsevier; 2018: 724-739.
7. McClain K, Allen CE. Inflammatory And Malignant Histıocytosis. In: Kaushansky K, Lichtman M, Josef T. Prchal M, Levi M, ed. Williams Hematology. 9th ed. McGraw Hill; 2015: 1101-1120.
8. Haroche J, Charlotte F, Arnaud L, von Deimling A, Hélias-Rodzewicz Z, Hervier B, et al. High prevalence of BRAF V600E mutations in Erdheim-Chester disease but not in other non-Langerhans cell histiocytoses. Blood. 2012;120 (13): 2700-2703.

9. Goyal G, Ravindran A, Young JR, Shah M V., Bennani NN, Patnaik MM, et al. Clinicopathological features, treatment approaches, and outcomes in Rosai-Dorfman disease. Haematologica. 2020; 105 (2): 348-357.
10. Morgan NV, Morris MR, Cangul H, Gleeson D, Straatman-Iwanowska A, Davies N, et al. Mutations in SLC29A3, Encoding an Equilibrative Nucleoside Transporter ENT3, Cause a Familial Histiocytosis Syndrome (Faisalabad Histiocytosis) and Familial Rosai-Dorfman Disease. Horwitz MS, ed. PLoS Genet. 2010;6 (2): e1000833.
11. Emile JF, Abla O, Fraitag S, Horne A, Haroche J, Donadieu J, et al. Revised classification of histiocytoses and neoplasms of the macrophage-dendritic cell lineages. Blood. 2016;127 (22): 2672-2681.
12. Bruce-Brand C, Schneider JW, Schubert P. Rosai-Dorfman disease: an overview. J Clin Pathol. 2020;73 (11): 697-705.
13. Foucar E, Rosai J, Dorfman R. Sinus histiocytosis with massive lymphadenopathy (Rosai-Dorfman disease): review of the entity. Semin Diagn Pathol. 1990;7 (1): 19-73.
14. Ahmed A, Crowson N, Magro CM. A comprehensive assessment of cutaneous Rosai-Dorfman disease. Ann Diagn Pathol. 2019;40: 166-173.
15. Ruenngam P, Juntongjin P. Rosai-Dorfman disease presenting as panniculitis-like. J Eur Acad Dermatol Venereol. 2016;30 (4): 685-687.
16. Andriko JA, Morrison A, Colegial CH, Davis BJ, Jones R V. Rosai-Dorfman disease isolated to the central nervous system: a report of 11 cases. Mod Pathol. 2001;14 (3): 172-178.
17. Kraeft SK, Honig M, Krishnamurthy S. Emperipolesis in the cerebrospinal fluid from a patient with Rosai-Dorfman disease. Diagn Cytopathol. 2008;36 (1): 67-68.
18. Razanamahery J, Diamond EL, Cohen-Aubart F, Plate K-H, Lourida G, Charlotte F, et al. Erdheim-Chester disease with concomitant Rosai-Dorfman like lesions: a distinct entity mainly driven by MAP2K1. Haematologica. 2020;105 (1): e5-e8.
19. Elbaz Younes I, Sokol L, Zhang L. Rosai–Dorfman Disease between Proliferation and Neoplasia. Cancers (Basel). 2022;14 (21): 5271.
20. Heidarian A, Anwar A, Haseeb MA, Gupta R. Extranodal Rosai-Dorfman disease arising in the heart: clinical course and review of literature. Cardiovasc Pathol. 2017;31: 1-4.
21. Paryani NN, Daugherty LC, O'Connor MI, Jiang L. Extranodal Rosai-Dorfman Disease of the Bone Treated with Surgery and Radiotherapy. Rare Tumors. 2014;6 (4): 132-134.
22. Albano D, Bosio G, Bertagna F. 18F-FDG PET/CT Follow-up of Rosai-Dorfman Disease. Clin Nucl Med. 2015;40 (8): e420-e422.
23. Kismet E, KoseoGlu V, Atay AA, Devecl S, DemIrkaya E, Tuncer K. Sinus histiocytosis with massive lymphadenopathy in three brothers. Pediatr Int. 2005;47 (4): 473-476.
24. Miettinen M, Paljakka P, Haveri P, Saxen E. Sinus Histiocytosis with Massive Lymphadenopathy: A Nodal and Extranodal Proliferation of S-100 Protein Positive Histiocytes? Am J Clin Pathol. 1987;88 (3): 270-277.
25. Ravindran A, Goyal G, Go RS, Rech KL. Rosai-Dorfman Disease Displays a Unique Monocyte-Macrophage Phenotype Characterized by Expression of OCT2. Am J Surg Pathol. 2021;45 (1): 35-44.
26. Chen J, Zhao AL, Duan MH, Cai H, Gao X-M, Liu T, et al. Diverse kinase alterations and miyeloid-associated mutations in adult histiocytosis. Leukemia. 2022;36 (2): 573-576.
27. Shanmugam V, Margolskee E, Kluk M, Giorgadze T, Orazi A. Rosai–Dorfman Disease Harboring an Activating KRAS K117N Missense Mutation. Head Neck Pathol. 2016;10 (3): 394-399.
28. Lorenz AZ, Eckstein OS, Gulati N, Michael B. Jordan,. Pedıatrıc and Adult Hıstıocytıc Dısorders. In: Hoffman R, Benz JE, Silberstein LE, Heslop H, Weitz J, Salama M, ed. Hematology, Basic Principles and Practices. 8th ed. Philadelphia, Elsevier; 2023: 750-768.
29. Sacchi S, Artusi T, Selleri L, Cavalli G, Janku F, Estrada-Veras J, et al. Sinus histiocytosis with massive lymphadenopathy: Immunological, cytogenetic and molecular studies. Blut. 1990;60 (6): 339-344.
30. Diamond EL, Dagna L, Hyman DM, et al. Consensus guidelines for the diagnosis and clinical management of Erdheim-Chester disease. Blood. 2014;124 (4): 483-492.
31. Sathyanarayanan V, Issa A, Pinto R, Fayad LE, Loghavi S, Hagemeister F, et al. Rosai-Dorfman Disease: The MD Anderson Cancer Center Experience. Clin Lymphoma, Myeloma Leuk. 2019;19 (11): 709-714.

32. Forest F, N'guyen AT, Fesselet J, et al. Meningeal Rosai-Dorfman disease mimicking meningioma. Ann Hematol. 2014;93 (6): 937-940.
33. Choi R, Ring N, McNiff JM, Wilson LD, Martin K, Leventhal J. Treatment of multifocal cutaneous Rosai-Dorfman disease with radiotherapy. JAAD Case Reports. 2022; 23: 106-108.
34. Cooper SL, Arceci RJ, Gamper CJ, Teachey DT, Schafer ES. Successful Treatment of Recurrent Autoimmune Cytopenias in the Context of Sinus Histiocytosis With Massive Lymphadenopathy Using Sirolimus. Pediatr Blood Cancer. 2016;63 (2): 358-360.
35. Petschner F, Walker UA, Schmitt-Gräff A, Uhl M, Peter HH. Catastrophic systemic lupus erythematosus" with Rosai-Dorfman sinus histiocytosis. Successful treatment with anti-CD20/rutuximab. Dtsch Med Wochenschr. 2001;126 (37): 998-1001.
36. Kaddis N, Fisher D, Jacobsen ED. Cutaneous Involvement of Hematologic Malignancies. Hematol Oncol Clin North Am. 2019;33 (1): 163-172.
37. Rubinstein M, Assal A, Scherba M, Elman J, White R, Verma A, et al. Lenalidomide in the treatment of Rosai Dorfman disease--a first in use report. Am J Hematol. 2016;91 (2): E1.
38. Chen E, Pavlidakey P, Sami N. Rosai-Dorfman disease successfully treated with thalidomide. JAAD case reports. 2016;2 (5): 369-372.
39. Jacobsen E, Shanmugam V, Jagannathan J. Rosai–Dorfman Disease with Activating KRAS Mutation — Response to Cobimetinib. N Engl J Med. 2017;377 (24): 2398-2399.
40. Horneff G, Jürgens H, Hort W, Karitzky D, Göbel U. Sinus histiocytosis with massive lymphadenopathy (Rosai-Dorfman disease): response to methotrexate and mercaptopurine. Med Pediatr Oncol. 1996;27 (3): 187-192.
41. Arnao V, Riolo M, Savettieri G, Aridon P. Mercaptopurine Treatment in an Adult Man with Orbital and Intracranial Rosai-Dorfman Disease. Case Rep Neurol Med. 2016;2016: 1-5.
42. Rivera D, Pérez-Castillo M, Fernández B, Stoeter P. Long-term follow-up in two cases of intracranial Rosai-Dorfman Disease complicated by incomplete resection and recurrence. Surg Neurol Int. 2014;5: 30.
43. Aouba A, Terrier B, Vasiliu V, Candon S, Brousse N, Varet B, et al. Dramatic clinical efficacy of cladribine in Rosai-Dorfman disease and evolution of the cytokine profile: towards a new therapeutic approach. Haematologica. 2006;91 (12 Suppl): ECR52.
44. Sasaki K, Pemmaraju N, Westin JR, Wang W-L, Khoury JD, Podoloff DA, et al. A single case of rosai-dorfman disease marked by pathologic fractures, kidney failure, and liver cirrhosis treated with single-agent cladribine. Front Oncol. 2014;4: 297.
45. Liu P, Wang P, Du J, Zhang J. Successful treatment of refractory cutaneous Rosai-Dorfman disease with vincristine. J Dermatol. 2015;42 (1): 97-98.
46. Simko SJ, Tran HD, Jones J, Bilgi M, Beaupin LK, Coulter D, et al. Clofarabine salvage therapy in refractory multifocal histiocytic disorders, including Langerhans cell histiocytosis, juvenile xanthogranüloma and Rosai-Dorfman disease. Pediatr Blood Cancer. 2014;61 (3): 479-487.
47. Diamond EL, Durham BH, Ulaner GA, Drill E, Buthorn J, Ki M, et al. Efficacy of MEK inhibition in patients with histiocytic neoplasms. Nature. 2019;567 (7749): 521-524.
48. Moyon Q, Boussouar S, Maksud P, Emile JF, Charlotte F, Aladjidi N, et al. Lung Involvement in Destombes-Rosai-Dorfman Disease: Clinical and Radiological Features and Response to the MEK Inhibitor Cobimetinib. Chest. 2020;157 (2): 323-333.
49. Abeykoon JP, Rech KL, Young JR, Ravindran A, Ruan GJ, Dasari S, et al. Outcomes After Treatment With Cobimetinib in Patients With Rosai-Dorfman Disease Based on KRAS and MEK Alteration Status. JAMA Oncol. 2022;8 (12): 1816.

Bölüm 4

Blastik Plazmositoid Dentritik Hücreli Neoplazm

Uzm. Dr. Hale Bülbül

Sağlık Bilimleri Üniversitesi Tepecik Eğitim Araştırma Hastanesi, İç Hastalıkları Ana Bilim Dalı, Hematoloji Bilim Dalı, İzmir

Giriş

Blastik plazmasitoid dendritik hücreli neoplazm (BPDCN) nadir görülen, klinik olarak agresif seyirli bir hastalıktır. Klinikte en yaygın, cilt lezyonlarıyla seyretmekte olup kemik iliği tutulumu ve lösemik yayılım da tabloya eşlik edebilir. Tümör, ilk olarak 1995 yılında akut agranüler CD4-pozitif doğal öldürücü (NK) hücreli lösemi olarak tanımlanmıştır.[1] Bunu takiben blastik morfolojisi ve CD56 ekspresyonu olduğu için "blastik NK hücreli lenfoma" terimi, daha sonra immünofenotip ve cilt tutulumu özelliği nedeniyle "agranüler CD4+CD56+ hematodermik neoplazm/tümör" terimi kullanılmıştır. Son olarak plazmasitoid dendritik hücrelerden (tip 2 dendritik hücre), meydana geldiğinin anlaşılmasıyla mevcut terminoloji, blastik plazmasitoid dendritik hücreli neoplazm olarak 2008 Dünya Sağlık Örgütü (DSÖ) hematopoietik ve lenfoid neoplazm sınıflandırmasında yerini almış ve 2016 DSÖ'de miyeloid neoplazmlar ve akut lösemi alt grubunda revize edilmiştir.[2,3]

Epidemiyoloji

BPDCN nadir görülen bir hematolojik malignitedir. Sürekli değişen terminolojisi ve 2008 DSÖ sınıflandırmasından önce kesin tanımlayıcı kriterlerin bulunmaması nedeniyle BPDCN'nin kesin insidansı bilinmemektedir. BPDCN, primer kutanöz deri lenfomalarının %0,7'sini oluşturur.[4] Hastaların önemli bir kısmı cilt lezyonu olmadan prezente olabilir. Bu nedenle de kutanöz lenfoma kayıtları BPDCN'nin gerçek insidansını yansıtmamaktadır.[5] BPDCN, tüm ırklarda ve coğrafi konumlarda görülür. Bununla birlikte, insidansın etnik kökene veya coğrafyaya göre değişip değişmediğine dair çok az veri vardır. Tüm yaş gruplarında tanımlanmıştır, ancak en yaygın olarak erişkinlerde görülür.[4,6,7] Tanı anındaki ortanca yaş 65-67'dir. Hastalığın erkek/kadın görülme oranı yaklaşık 2,5: 1 olup; hafif bir erkek egemenliği vardır. BPDCN gelişimine zemin hazırlayan bilinen hiçbir çevresel veya kalıtsal genetik faktör yoktur. BPDCN, izole bir hastalık olarak veya diğer hematolojik malignitelerin seyri sırasında ortaya çıkabilir. Hastaların yaklaşık %10-20'sinde miyelodisplastik sendrom (MDS), kronik

miyeloid lösemi (KML), kronik miyelomonositik lösemi (KMML) ve akut miyeloid lösemi (AML) dahil olmak üzere önceden hematolojik malignite öyküsü vardır.[5-7] BPDCN ile diğer miyeloid maligniteler arasındaki ilişki net olarak açıklanamamıştır. Bununla birlikte, BPDCN, KMML ve RUNX1 mutasyonlu AML gibi miyeloid lösemiler ile birlikte görülebilen matür CD56-negatif plazmasitoid dendritik hücre proliferasyonlarından ayırt edilmelidir.[8-10]

Patogenez

BPDCN, miyeloid prekürsörlerden köken alan plazmasitoid dendritik hücrelerden (tip 2 dendritik hücreler) meydana gelir.[11-15] Klasik dendritik hücrelerden farklı olarak, plazmasitoid dendritik hücreler virüslere veya virüs kaynaklı nükleik asitlere yanıt olarak bol miktarda tip I interferon (IFN-α/β) üretme yeteneğine sahiptir.[16] Patogenezde biyolojik olarak viral maruziyetin rol oynayabileceği makul olsa da bugüne kadar Epstein-Barr virüsü de dahil olmak üzere viral patojenler ile BPDCN arasında herhangi bir ilişki bildirilmemiştir. E-box transkripsiyon faktörü TCF4'ten gelen sinyal, BPDCN'de onkojenik aktiviteyi sürdürmek için kritik öneme sahiptir.[17] Ayrıca çalışmalarda, BCL-2 ekspresyonunun olduğu gösterilmiştir. Bu da BCL-2 inhibitörü olan venetoklaksın tedavideki etkinliğini desteklemektedir.[18] Diğer genetik bulgular spesifik değildir ve BPDCN'nin patogenezinde önemli bir yeri yoktur.

Klinik

BPDCN'li hastalar, en sık kemik iliği tutulumu ve lösemik yayılımı olan veya olmayan cilt lezyonlarıyla başvurur.[6] Vakaların çok az bir kısmında cilt tutulumu olmaksızın lösemi tablosu görülür. Cilt tutulumu olmayan hastalar, lökositoz, anemi, trombositopeni, hepatosplenomegali ve lenfadenopati ile birlikte veya lökositoz olmaksızın dolaşımda anormal "lenfoid/monositoid" hücrelerin varlığıyla kendini gösterir.[19] Cilt lezyonları, vücudun bir veya daha fazla bölgesinde kahverengi-mor plak veya tümör şeklindedir (**Şekil 1a** ve **1b**). Bir çalışmada, cilt lezyonları ile başvuran 90 hastanın geriye dönük incelemesinde kahverengi-mor nodüler lezyonlar %73, kahverengi-menekşe yama tarzı infiltrasyon %12, yaygın ve mikst lezyonlar %14 olarak izlenmiştir. Hastaların yaklaşık yarısı başlangıçta bir veya iki nodülden oluşan lokalize nodüler hastalık ile başvururken, %27'sinde bir veya iki alanı etkileyen çok sayıda nodül olduğu tespit edilmiştir. Lokalize tutulumun en yaygın olduğu yerler yüz veya kafa derisi (%20), alt ekstremite (%11), gövde (%9) ve üst ekstremite (%7) olarak belirlenmiştir. Hastaların %61'inde kemik iliği, lenf nodu tutulumu ve lösemik yayılım, %11'inde santral sinir sistemi (SSS) tutulumu gösterilmiştir. Yine aynı çalışmada hastaların yaklaşık üçte birinde cilt dışında başka bir yerde hastalık tutulumu tespit edilmemiştir.[7] BPDCN'de sitopeni, lenfadenopati ve/veya splenomegali hastaların önemli bir kısmında mevcuttur. Yaygın kemik iliği tutulumu olan hastalarda karaciğer tutulumu daha sık bildirilmiştir. Tonsil, paranazal sinüs, akciğer, göz ve paravertebral tutulum da görülebilir.[5,6]

Şekil 1: a) Gövdede mavi mor plaklar

Şekil 1: b) Baş bölgesinde tümoral lezyon

Patoloji

Morfoloji

Cilt biyopsisi: Epidermisi koruyan subkutan yağ dokuya kadar uzanabilen orta büyüklükte hücrelerin infiltrasyonunu ile karakterizedir.[20] İnfiltrat içinde koagülasyon nekrozu, anjiyoinvazyon veya inflamatuar hücreler yoktur. Tümör hücreleri genellikle monomorfik, az farklılaşmış, ince kromatinli ve 2 ile 3 nükleollü olup orta büyüklüktedir.[4,6,21,22] Çekirdek yapısı, genellikle yuvarlak veya ovaldir, ancak çentikli, katlanmış, iki loblu olmak üzere düzensiz de olabilir. Giemsa ile boyanmış preparatlarda hücreler tipik olarak gri-mavi, agranüler dar sitoplazmaya sahiptir. Mitotik aktivite genellikle seyrektir. İmprintte, tümör hücreleri hücre membranı boyunca mikrovakuoller gösterebilir ("inci kolye" görünümü) ve psödopod benzeri uzantılar oluşturabilir.

Lenf nodu: Genellikle ciltte görülene benzer şekilde monomorfik hücrelerin diffüz infiltrasyonu görülür.[20] İlk başlarda tutulum interfoliküler alanlarla sınırlı iken daha sonrasında yaygın hale gelir. Koagülasyon nekrozu ve anjiyoinvazyon yoktur.

Periferik kan ve kemik iliği: Periferik kanda görülen en yaygın bulgular sırasıyla trombositopeni (%78), anemi (%65) ve nötropenidir (%34).[6] Olguların yaklaşık %60'ında periferik kanda blastlar izlenir**.** Dolaşımdaki malign hücreler, morfolojik inceleme veya akış sitometrisi ile tespit edilebilir. Kemik iliği infiltrasyonu diffüz bir paternde olup hastaların %80'inden fazlasında görülür. Morfolojik olarak monomorfik, az farklılaşmış, ciltte görülene benzer orta büyüklükte blastlardır (**Şekil 2**). Tümör hücreleri hücre

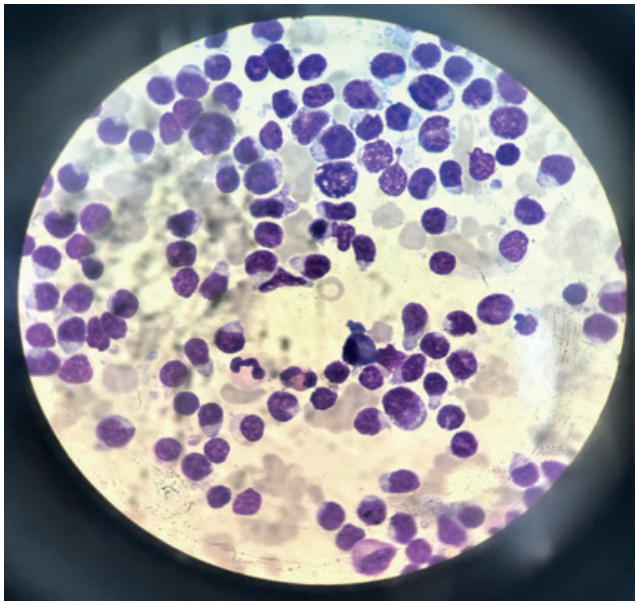

Şekil 2: Kemik iliği aspirasyonu, monomorfik, az farklılaşmış, orta büyüklükte blastların diffüz infiltrasyonu

membranı boyunca mikrovakuoller ("inci kolye" görünümü) ve psödopod benzeri uzantılar oluşturabilir.

İmmünofenotip

BPDCN'nin immünofenotipik tanısı, immünohistokimya veya akış sitometrisi kullanılarak doğrulanabilir. Tümör hücreleri CD4 ve CD56'yı eksprese eder.[20] Ek olarak, BPDCN'nin kesin tanısı için CD123 (interlökin-3 alfa zinciri), BDCA-2/CD303 (kan dendritik hücre antijeni-2), TCF4, TCL1 ve SPIB antijenlerden bir veya daha fazlasının ekspresyonunun gösterilmesi gerekir. Tanı için CD4, CD56, CD123 ve TCL1'in birlikte bulunması oldukça güvenilirdir.[14,23-26] Terminal deoksinükleotidil transferaz (TdT) ekspresyonu, vakalarda %40'a kadar gözlenebilir.[23] TdT (+) oldukça değişken olup; tümör hücrelerin %10-80'inde görülebilir. CD68 ekspresyonu ise vakaların %50'sine kadar görülebilir. Bununla birlikte, CD68 (+) zayıf olabilir ve golgi bölgesinde noktasal bir pozitiflik ile temsil edilebilir. CD7 (bir T hücre antijeni) ve CD33 (bir miyeloid antijen) de nispeten sık olarak tespit edilir. Bununla birlikte, CD19, CD20, CD79a (pan-B hücre antijenleri), CD3 veya CD5 (T hücre antijenleri) ve miyeloperoksidaz (MPO), CD34, CD117, lizozim, CD13, CD16 ekspresyonu genellikle beklenmez. Epstein-Barr virüsü ile kodlanmış küçük RNA'lar (EBER) pozitifliği saptanmamıştır. Nadir olarak, CD56'yı eksprese etmeyen CD4, CD123 ve TCL1'i eksprese eden vakalar bildirilmiştir. Ek olarak, B, T veya miyeloid antijenlerin anormal ekspresyonuna sahip atipik vakalar da bildirilmiştir.[22]

Genetik

BPDCN vakalarının çoğunda genetik anormallikler vardır. Ancak tipik veya tanısal olan tek bir sitogenetik değişiklik yoktur. Genellikle T hücresi reseptörü (TCR) genleri germline görülür. Anormal karyotip %50-66 oranında bildirilmiştir.[5,27] Spesifik olmamakla birlikte, çoğunlukla genetik materyal kaybıyla temsil edilen büyük genomik dengesizliklerin varlığı söz konusudur. 5q, 12p, 13q, 6q, 15q ve 9 gibi bazı spesifik kromozomlar tercihen hedeflenir. [27] Vakaların %28'inde görülen tekrarlayan 5q31 NR3C1 lokusunun monoalellik delesyonu kötü prognoz ile ilişkili bulunmuştur.[28] BPDCN, klasik sitogenetik analize ek olarak, array karşılaştırmalı genomik hibridizasyon (CGH) analizleri ile de değerlendirilmiştir.[29,30] Array-CGH çalışmaları da genetik materyal kaybının, genetik materyal artışından çok daha sık olduğunu doğrulamıştır. BPDCN'de hücre siklusu düzenleyici proteinler de hedeflenir. 9p21.3'te yer alan CDKN2A/CDKN2'nin delesyonu sık görülmekte olup; biallelik delesyonu kötü prognoz ile ilişkilidir. Bununla birlikte 13q13.1-q14.3 (RB1), 12p13.2-p13.1 (CDKN1B), 13q11-q12 (LATS2) ve 7p12.2 (IKZF1) bölgelerinin delesyonları da sık görülmektedir.[29] Ek olarak, genomik amplifikasyondan bağımsız olarak gen ekspresyon çalışmaları FLT3, HES6 ve RUNX2'nin aşırı ekspresyonunu tanımlamıştır.[31] Daha yakın zamanlarda, analiz edilen vakaların %53 ve %38 ' inde sırasıyla TET2 ve TP53 mutasyonları görülmüştür.[32]

Tanı ve Ayırıcı Tanı

BPDCN'li hastaların neredeyse %80'i cilt lezyonları ile başvurur. Kahverengi-mor plak veya tümöral cilt lezyonları ile başvuran hastalarda BPDCN tanısı düşünülmelidir. Cilt biyopsisi rutin histoloji ve immünofenotiplemesi, klinisyene tanı koymada yardımcı olacak en önemli laboratuvar aracıdır. Vakaların az da olsa bir kısmı yalnızca lösemi ile prezente olduğundan cilt tutulumu olmaması tanıyı ekarte ettirmez. Bu nedenle belirsiz bir immünofenotipi olan farklılaşmamış ya da farklılaşması az olan lösemide BPDCN tanısı mutlaka akılda tutulmalıdır. Her iki durumda da ilgili doku biyopsisinin morfolojik değerlendirmesi ve çok renkli akım sitometri veya immünohistokimya ile immunfenotipik değerlendirme yapılmalıdır. Daha da önemlisi, Kikuchi hastalığı gibi reaktif durumlar ve KMML gibi miyeloid maligniteler ile birlikte görülen matür CD56 negatif plazmasitoid dendritik hücre proliferasyonlarından ayırt edilmelidir. Morfolojik incelemeye ek olarak, BPDCN ile ilişkili antijenlerin ekspresyonu bir antikor paneli ile değerlendirilmelidir. CD4 eksprese eden ve CD11c, MPO, sitoplazmik CD3, sitoplazmik CD79a eksprese etmeyen tümörler, CD56 ekspresyonundan bağımsız olarak CD123 ekspresyonu için değerlendirilmelidir.[22] Bu tür tümörlerde, CD123 ve BDCA2 veya TCL1 ekspresyonu, BPDCN tanısını düşündürür. BDCA4 ekspresyonu tamamen spesifik olmasa da diğer belirteçlerle birlikte BPDCN tanısını koymada yardımcı olur. Cilt lezyonları ile giden aşağıda belirtilen diğer hematolojik malignitelerden ayırıcı tanısı yapılmalıdır.[23]

- **CD56+ akut miyeloid lösemi (AML)**: Bazı BPDCN vakaları, AML'de ortak miyeloid antijen olan CD33'ü eksprese eder. Bununla birlikte, BPDCN'de, AML'de eksprese edilen MPO, CD13, CD15 ve CD117 gibi diğer miyeloid antijenler eksprese edilmez.

- **RUNX1 mutasyonlu AML**: Bu grupta matür CD56-negatif plazmasitoid dendritik hücrelerin (pDC'ler) proliferasyonu görülebilir. Bununla birlikte, pDC'ler, kemik iliği biyopsisinde belirgin bir interstisyel dağılım gösterir. Ayırıcı tanı akım sitometri ile yapılır.[10]
- **Nazal tip ekstranodal NK/T hücreli lenfoma:** Hem nazal tip ekstranodal NK/T hücreli lenfoma hem de BPDCN, CD56 ve CD4'ü eksprese eden kutanöz lezyonlar ile ortaya çıkabilir. BPDCN'den farklı olarak, nazal tip ekstranodal NK/T hücreli lenfoma histolojisi, damar duvarlarında fibrinoid nekroz ve çevre dokularda koagülasyon nekrozu oluşturan polimorf bir lenfoid infiltrat ile karakterizedir. Yine BPDCN'den farklı olarak NK/T hücreli lenfoma için in situ hibridizasyon ile EBER pozitiftir.
- **Subkütan panniküllit benzeri T hücreli lenfoma (SPTCL)** – SPTCL'li hastalar tipik olarak bir veya daha fazla genellikle ağrısız subkutan nodüller veya sert plaklar ile başvurur. BPDCN'de, SPTCL'den farklı olarak, T hücresi reseptör genleri genellikle germline bulunur ve tümör hücreleri TIA-1, granzim B ve/veya perforin gibi sitotoksik molekülleri eksprese etmez.
- **Kutanöz T hücreli lenfoma:** Kutanöz T hücreli lenfoma da BPDCN gibi, CD4 ve kutanöz lenfosit ilişkili antijeni (CLA) eksprese edebilir. Bununla birlikte, BPDCN'den farklı olarak kutanöz T hücreli lenfomalar CD56, CD123 ve BDCA2'yi eksprese etmez.

Tedavi

BPDCN tedavisinde, AML, akut lenfositik lösemi (ALL) ve non-hodgkin lenfoma (NHL) tedavisinde kullanılan indüksiyon rejimleri kullanılır. NHL rejimleri genellikle CHOP (siklofosfamid, doksorubisin, vinkristin, prednison) veya CHOP benzeri rejimleri içerir. ALL rejimleri, Hyper-CvAD (siklofosfamid, vinkristin, doksorubisin ve deksametazon ile dönüşümlü olarak yüksek doz metotreksat ve sitarabin) veya asparaginaz ile kombine yüksek doz metotreksat rejimlerini içerir. AML rejimleri ise genellikle daunorubisin veya idarubisin ile kombine sitarabin içerir. Amerika Birleşik Devletleri'nde, üç farklı merkezin katıldığı geriye dönük bir çalışmada BPCDN tanılı 59 hastanın aldığı birinci basamak tedavi rejimleri karşılaştırılmıştır.[24] Birinci basamak tedavide lenfoid tipi rejimlerde, miyeloid tipi rejimlere göre daha iyi progresyonsuz sağ kalım (PFS) gözlenmiştir (2 yıllık PFS; sırasıyla %40'a karşı %11; $p = 0.075$). Ayrıca yoğun bir kemoterapi rejiminin PFS'de önemli ölçüde artışa yol açtığı gösterilmiştir (2 yıllık PFS; sırasıyla %45'e karşı %11; $p = 0.034$). Diğer geriye dönük çalışmalarla da lenfoid tipi rejimlerle daha iyi sonuçlar elde edildiği doğrulanmıştır.[25-26] Aynı zamanda bu çalışmalar, uzun süreli sağ kalım elde etmek için konsolidasyon tedavisinin gerekli olduğunu göstermiştir. Lenfoid tipi rejimlerle tedavi edilen ardından hematopoetik kök hücre nakli (HKHN) ile konsolidasyon tedavisi uygulanan hastaların daha yüksek tam yanıt (TR) ve daha düşük nüks oranları olduğu gösterilmiştir (kemoterapiyi takiben HKHN yapılanlarda; ALL tipi rejimde: %94 TR, %13 nüks; NHL tipi rejimde: %100 TR, %33 nüks; AML tipi rejimde %88 TR, %58 nüks gözlenmiş).[25] Bütün bu bulgular uzun süreli toplam sağ kalım (OS) ve PFS için nakile uygun hastalarda lenfoid bazlı kemoterapiyi takiben

HKHN yapılması gerektiğini desteklemektedir. Bir başka çalışmada Fransız BPDCN grubu 89 hastanın aldığı tedavileri değerlendirilmiştir. AML veya ALL benzeri yoğun lösemi tedavisi alanlarda 47 aylık ortanca remisyon süresi gözlenirken, CHOP rejimi gibi lenfoma benzeri tedavi alanlarda bu süre 7 aydır.[27] Son olarak yakın bir zamanda, Alman Hematoloji ve Onkoloji Derneği ağı, uygun hastalarda lösemi rejimlerinin kullanımının yararını vurgulayan öneriler yayınlamıştır.[28] Birkaç çalışmada, metotreksat, L-asparaginaz ve deksametazon kombinasyonundan oluşan çoklu ilaç tedavisinin kullanıldığı bildirmiştir. Bu kombinasyon tedavisi, allojenik hematopetik kök hücre nakli (AHKHN) için yaşı ve komorbidite durumu uygun olan hastalarda yaklaşık %70'lik bir yanıt oranıyla iyi tolere edilir.[29] Yine idarubisinin,18 saatlik tedaviden sonra bile BPDCN hücrelerini %1'in altında tuttuğu için tedavide yüksek etkinliğini gösterilmiştir.[30] Yeni tanı BPDCN'de, uygun hastalarda üç kür metotreksat, L-asparaginaz, idarubisin ve deksametazon kombinasyon tedavisinin ardından TR elde edilenlerde AHKHN'yi değerlendiren faz 2 klinik çalışma halen devam etmektedir.

Allojenik Hematopoetik Kök Hücre Nakli (AHKHN)

Nakile uygun hastalarda TR1'de AHKHN standart konsolidasyon tedavisidir. Naklin başarısı, yaş, hastalığın evresi, hazırlık rejiminin yoğunluğu (miyeloablatif veya düşük yoğunluklu rejim), daha önce almış olduğu tedavi ve hastalığın ilk prezente olma şekline göre değişmektedir. Toplam 128 hastanın alındığı 4 farklı çalışmayı inceleyen bir meta analizin havuzlanmış verilerinde, TR1'de nakil yapılan hastalarda OS %67 iken nüks sonrası remisyon elde edilip nakil yapılan grupta OS %7 olarak bulunmuştur.[31] Fransız BPDCN grubu da 86 hastanın dahil edildiği bir geriye dönük çalışmada, daha önceki almış olduğu tedaviden bağımsız olarak TR1'de AHKHN yapılması gerektiğinin önemini vurgulamıştır. AHKHN yapılan 30 hastanın sadece 10'unda (%33) ortanca 12 aylık bir sürenin ardından nüks görülürken, otolog hematopoetik kök hücre nakli (OHKHN) yapılan 4 hastada 2, 4, 7 ve 17. aylarda olmak üzere %100'ünde nüks gözlenmiştir.[27] Yakın zamanda yapılan bir çalışmada da AHKHN'nin kullanılan tüm kemoterapi rejimlerine üstün olduğu gösterilmiştir.[32] 2020 yılında yayınlanan, 398 hastayı içeren bir çalışmada kemoterapinin ardından yapılan AHKHN'nin ve daha az oranda da OHKHN'nin klinik sonuçları iyileştirdiği gösterilmiştir.[25] BPDCN'li hastalarda yeni hedefe yönelik tedavilerle, geleneksel kemoterapiyi takiben yapılan AHKHN'yi karşılaştıran randomize kontrollü bir çalışma yoktur. Bu nedenle daha önceki verilere dayanarak, uzun süreli bir remisyon elde etmek için en uygun yaklaşım, tedavi rejiminden bağımsız olarak elde edilen TR1'de AHKHN yapılmasıdır.[26] Bununla birlikte, yeni hedefe yönelik tedavilerin AHKHN yerine bir konsolidasyon tedavisi olarak kullanılıp kullanılamayacağı tartışma konusu olmaya devam etmektedir.

Otolog Hematopoetik Kök Hücre Nakli (OHKHN)

BPDCN tedavisinde OHKHN'in yerini değerlendiren az sayıda çalışma mevcuttur. Bu çalışmaların büyük çoğunluğu da özellikle TR1'de AHKHN'nin OHKHN'ye üstün olduğunu göstermiştir. Ancak, 25 hastanın alındığı bir çalışmada TR1'de OHKHN ile 4 yıllık PFS ve OS sırasıyla %73 ve %82 saptanmıştır. Bu oranlar AHKHN'den üstün

bulunmuştur (PFS: %60 ve OS: %69).[33] Bu çalışma, daha önceki çalışma sonuçlarını yansıtmadığı için ve sınırlı sayıda OHKHN vakası olması nedeniyle BPDCN tedavisinde OHKHN'yi standart bir tedavi yaklaşımı olarak önermek zordur. Bu tedavi muhtemelen başlangıçta kemik iliği tutulumu olmayan (örneğin, izole cilt tutulumu olan) ve hastalığın olduğu tüm bölgelerde TR elde edilen hastalarda tartışılabilir.

BCL-2 İnhibisyonu

Hedefe yönelik tedaviler, daha az agresif olmaları ve umut verici sonuçlar vadetmeleri nedeniyle son yıllarda daha fazla gündeme gelmektedir. BCL-2 proteinini aşırı eksprese eden BPDCN modellerinde venetoklaksın etkinliği in vivo ve in vitro ortamda gösterilmiştir.[18] Çok sayıda vaka raporu ve klinik deneyde, birkaç tedavi basamağı sonrasında bile cilt nodüllerinde hızlı gerileme ve iyi hastalık kontrolü sağlandığı bildirilmiştir.[34] Ancak monoterapi olarak kullanıldığında nüks görüldüğü için diğer ajanlarla kombinasyon tedavisini değerlendiren çalışmalar yapılmıştır. En çok çalışılan kombinasyonlardan biri, 75 yaş üstü veya komorbiditeleri olan ve yoğun indüksiyon kemoterapisi için uygun olmayan yeni tanı AML hastalarında hali hazırda onaylanmış olan 5-azasitidin ile kombinasyonudur.[35-39] BPDCN tedavisinde hipometile edici ajanlar olan azasitidin ve desitabin ile venetoklaks kombinasyonunu değerlendiren iki farklı klinik çalışma devam etmektedir. Bir çalışmada RUNX1 ve/veya IDH1/2 mutasyonu olan relaps/refrakter AML ve miyeloid maligniteli hastalarda bile venetoklaks kombinasyon tedavilerinin geçerli bir kurtarma seçeneği olabileceği öne sürülmüştür.[40] Aynı şekilde başka bir çalışmada AML tedavisinde, venetoklaks ve azasitidin kombinasyonu, indüksiyon kemoterapisiyle karşılaştırılmıştır. Kombinasyon tedavisi, aynı özellikteki hastalarda indüksiyon kemoterapine kıyasla OS açısından üstünlük göstermiştir. RUNX1 mutasyonu olan hastalarda bu faydanın daha fazla olduğu tespit edilmiştir.[41] Tek başına BCL-2 inhibitörleri, kısa vadede iyi sonuçlar sağlar, ancak uzun süreli etki için kombinasyon tedavilerinde kullanılması önerilmektedir. Venetoklaksın özellikle başta T hücreleri olmak üzere immün sistem üzerinde olumlu etkisi olduğundan, immün checkpoint inhibitörleri gibi hücresel tedavilerle birlikte kombine kullanılmasını öneren çalışmalar da mevcuttur.[42-43]

Epigenetik Düzensizliğin Hedeflenmesi

BPDCN'in genetik özellikleri tüm ekzom sekanslama analizi (WES) ile incelenmiş olup ASXL1 ve TET2 gibi çeşitli epigenetik düzenleyicilerin mutasyonları saptanmıştır. Bu nedenle BPDCN tedavisinde hipometile edici ajanlar umut vadetmektedir. En yaygın olarak kabul gören, 2004 yılında MDS tedavisi için FDA onayı alan azasitidindir.[44] Monoterapi olarak iyi sonuçlar vermesine rağmen, diğer tedavilerle birlikte kullanımı önerilmektedir. Hipometile edici ajanlar direnç sorunlarının üstesinden gelmek ve aynı zamanda da diğer tedavinin etkinliğini arttırmak için kullanılabilir. Örneğin CD123-hedefli bir tedavi olan tagraxofusp'a karşı direnç bildirilmiştir.[45] Bu direnç, tagraxofusp'un etkinliği için gerekli olan DPH1 ifadesinin kaybolmasıyla oluşur. Azasitidin DPH1 ifadesini ve dolayısıyla hücrenin tagraxofusp'a duyarlılığını geri kazandırdığı için kombinasyon

tedavisi etkili görünmektedir. Tagraxofusp, azasitidin ve venetoklaks kombinasyon tedavisini değerlendiren klinik çalışma devam etmektedir.

Multipl Miyelom Bazlı Tedavi Rejimleri

-NF-κB İnhibisyonu

BPDCN patogenezinde, NF-κB yolağının aktive olduğu bilinmektedir.[15] Dahası, deneysel bir spesifik inhibitör JSH23 veya klinik ilaç olan bortezomibin BPDCN'de lösemik hücre proliferasyonu ve sağkalımını in vitro olarak azalttığı gösterilmiştir.[46] Yine NF-κB alt birimi olan RelA fosforilasyonunun bortezomib tarafından inhibe edilmesi, BPDCN'de in vivo ve in vitro ortamda etkili bulunmuştur. Bazı çalışmalarda bortezomibin, farklı kemoterapi ilaçlarıyla (örneğin, lenalidomid-deksametezon, histon deasetilaz inhibitörü olan vorinostat veya statinler) kombine edildiğinde BDPCN'de hücre ölümünü arttırabileceği gösterilmiştir.[47]

Anti CD38 Monoklonal Antikoru

Yakın tarihli bir vaka bildiriminde, önceden azasitidin-venetoklaks tedavisi alan yaşlı bir BPDCN hastasında daratumumab bazlı tedavi ile iyi bir klinik yanıt elde edildiği bildirilmiştir. Daratumumab, anti-CD38 monoklonal immünoglobülin G1 antikorudur. Miyelomda, hücre ölümü ve önemli immünomodülatör aktiviteye sahiptir. BPDCN tedavisindeki etkinliği de aynı mekanizmalar üzerinden olabilir.

CD123 Hedefli Tedaviler

Tagraxofusp

CD123 hedefli tedaviler, BPDCN tedavisinde kilit noktadır. IL-3 reseptörünün alfa alt birimi CD123 olarak adlandırılır ve BPDCN vakalarının hemen hepsinde yüksek oranda eksprese edilir. Geliştirilen tüm CD123 hedefli tedaviler arasında en çok tanınan SL-401'dir. ABD'de Aralık 2018'de daha önce tedavi edilmeyen veya relaps refrakter BPDCN'de FDA onayı almıştır. Ardından Ocak 2021'de Avrupa Birliği onayı almıştır. İlk yapılan klinik çalışmada 9 hastanın, 5'inde TR, 2'sinde kısmi yanıt olmak üzere 7'sinde yanıt alınmış olup; toplam yanıt oranı (ORR) %78 olarak bildirilmiştir.[48] İlaca ait bazı toksik etkiler kaydedilse de bu yan etkilerin yönetilebileceği belirtilmiştir. İlk sıra ve relaps refrakter tedavideki etkinliğini değerlendiren prospektif çok merkezli başka bir çalışmada, daha önceden tedavi edilmeyen 32 hastalık grupta %72'si TR olmak üzere ORR %90 olarak bulunmuştur. 2 yıllık sağ kalım %52'dir ve hastaların %45'ine HKHN yapılmıştır. On beş hastalık relaps/refrakter grupta ise 8.5 aylık bir OS ile ORR %67 olarak gözlenmiştir. Çalışma süresince, hastaların %20'sinde kapiller kaçış sendromu görülmüş ve iki hasta bu nedenle kaybedilmiştir.[49] Şu anda SL-401'in azasitidin/venetoklaks ve Hyper-CvAD/venetoklaks ile kombinasyon tedavisini değerlendiren 2 farklı klinik çalışma devam etmektedir.

Santral Sinir Sistemi Profilaksisi

BPDCN'de hastalık SSS'de latent kalabilir. Hem tanı anında hem de nüks sırasında %16 hastada meningeal tutulum olduğu gösterilmiştir. Bununla birlikte, SSS nüksü olan hastaların profilaktik intratekal tedavi almadığı bilinmektedir. Prospektif bir çalışmada BPDCN hastalarının önemli bir kısmında gizli SSS tutulumu olduğu gösterilmiş olup hastalığın erken aşamasında yapılan intratekal tedavinin sonuçları iyileştirdiği vurgulanmıştır.[49] Bu sonuçlar, SSS nüksünü önlemek için birinci basamak tedavide sistemik kemoterapi ile birlikte SSS profilaksisinin önemini ortaya koymaktadır.

Gelecek Tedaviler

CD123'ü Hedefleyen Diğer Tedaviler

IMGN632, CD123'ü hedefleyen humanize bir monoklonal antikor ile DNA alkilleyici ilaç konjugatıdır. İn vitro olarak etkili olduğu gösterilmiştir. Daha önce tedavi edilmemiş ve relaps refrakter BPDCN hastalarında monoterapi olarak test edilmektedir. İlk sonuçlarda %30'luk bir ORR izlenmiş olup; çalışma halen Avrupa ve ABD'de devam etmektedir.

2010'ların başından bu yana, CD123'e yönelik CAR-T hücrelerinin (kimerik antijen reseptörü) AML ve BPDCN'de etkin olduğunu gösteren çok sayıda çalışma yapılmıştır. Bu tedavileri geliştirmek için halen çalışmalar sürmektedir. Çoğunlukla AML ve bazıları da BPDCN olmak üzere CD123 hedefli CAR-T hücrelerinin tedavideki etkinliğini değerlendiren yaklaşık 30 kadar çalışma devam etmektedir. Hiçbir çalışma sonlanmamış olup; düşük seviyede CD123 ifade eden normal hücrelerin de hedeflenmesi nedeniyle sitokin salınım sendromu ve kapiller kaçış sendromu gibi toksik etkiler gözlenmiştir. Bu nedenle, bazı çalışmalarda toksisiteyi sınırlamak için CAR yapısına bir güvenlik parçası eklenmektedir.

BET İnhibitörleri

Son zamanlarda, kanser tedavisinde yeni epigenetik düzenleyici faktörler gündeme gelmiştir. BET proteinleri (bromodomain ve ekstraterminal domain) gen aktivitesini düzenleyen asetillenmiş histonları tanır ve kanserde bu proteinlerin düzensiz ekspresyon ve aktivitesi söz konusudur. Son çalışmalar BET inhibitörlerinin, BPDCN tedavisinde kullanılabileceğini vurgulamaktadır.[17]

LXR Agonistleri

Karaciğer X reseptörü (LXR) agonistlerinin, fare modellerinde lösemik hücre infiltrasyonunu azalttığı ve BPDCN'nin neden olduğu sitopeniyi düzelttiği gösterilmiştir.[46]

Sonuç

Her ne kadar lösemi benzeri tedaviler lenfoma benzeri tedavilere, lenfoid lösemi rejimleri de miyeloid lösemi rejimlerine karşı üstün bulunsa da BPDCN tedavisi konusunda herhangi bir görüş birliği bulunmamaktadır. Tüm hastalarda indüksiyon rejimine

mutlaka profilaktik intratekal kemoterapi eklenmelidir. Yine tüm uygun hastalara, ilk tam remisyonda tercihen AHKHN yapılmalıdır. Bazı durumlarda OHKHN iyi bir alternatif olabilir. Hedefe yönelik tedavilerle, geleneksel kemoterapiyi takiben yapılan AHKHN'yi karşılaştıran randomize kontrollü bir çalışma yoktur. Bu nedenle yeni moleküllerin ve hedefe yönelik tedavilerin umut vadeden cesaret verici sonuçlarına rağmen BPDCN tedavisindeki önceliğini belirleyebilmek halen zordur. Standart kemoterapiyi tolere edemeyen hastalarda, hipometile edici ajanlarla birlikte hedefe yönelik tedavilerin birlikte kullanılması iyi bir seçenek olabilir. Tagraxofusp, azasitidin ve venetoklaks kombinasyon tedavisini değerlendiren klinik çalışma devam etmektedir. İntensif kemoterapi ve hedefe yönelik tedavi kombinasyonu da uygun hastalarda akılcı bir yaklaşım olabilir. Tagraxofusp, Hyper-CvAD ve venetoklaks kombinasyon tedavisini değerlendiren klinik çalışma devam etmektedir. Bu çalışmaların sonuçları ile gelecekteki tedavi yaklaşımı tamamen değişebilir.

Kaynaklar

1. Brody JP, Allen S, Schulman P, Sun T, Chan WC, Friedman HD et al. Acute agranular CD4-positive natural killer cell leukemia. Comprehensive clinicopathologic studies including virologic and in vitro culture with inducing agents. Cancer 1995; 75: 2474-2483.
2. Facchetti F, Jones DM, Petrella T. Blastic plasmacytoid dendritic cell neoplasm. In: WHO Classification of Tumors of Haematopoietic and Lymphoid Tissues, Swerdlow SH, Campo E, Harris NL, et al. (Eds), IARC, Lyon 2008. p.145.
3. Arber DA, Orazi A, Hasserjian R, Thiele J, Borowitz MJ, Le Beau MM, et al. The 2016 revision to the World Health Organization classification of miyeloid neoplasms and acute leukemia. Blood 2016; 127: 2391-2405.
4. Petrella T, Bagot M, Willemze R, Beylot-Barry M, Vergier B, Delaunay M, et al. Blastic NK-cell lymphomas (agranular CD4+CD56+ hematodermic neoplasms): a review. Am J Clin Pathol 2005; 123: 662-675.
5. Pagano L, Valentini CG, Pulsoni A, Fisogni S, Carluccio P, Mannelli F, et al. Blastic plasmacytoid dendritic cell neoplasm with leukemic presentation: an Italian multicenter study. Haematologica 2013; 98: 239-246.
6. Feuillard J, Jacob MC, Valensi F, Maynadié M, Gressin R, Chaperot L, et al. Clinical and biologic features of CD4 (+)CD56 (+) malignancies. Blood 2002; 99: 1556-1563.
7. Julia F, Petrella T, Beylot-Barry M, Bagot M, Lipsker D, Machet L, et al. Blastic plasmacytoid dendritic cell neoplasm: clinical features in 90 patients. Br J Dermatol 2013; 169: 579-586.
8. Vermi W, Facchetti F, Rosati S, Vergoni F, Rossi E, Festa S, et al. Nodal and extranodal tumor-forming accumulation of plasmacytoid monocytes/interferon-producing cells associated with miyeloid disorders. Am J Surg Pathol 2004; 28: 585-595.
9. Zalmaï L, Viailly PJ, Biichle S, Cheok M, Soret L, Angelot-Delettre F, et al. Plasmacytoid dendritic cells proliferation associated with acute miyeloid leukemia: phenotype profile and mutation landscape. Haematologica 2021; 106: 3056-3066.
10. Xiao W, Chan A, Waarts MR, Mishra T, Liu Y, Cai SF, et al. Plasmacytoid dendritic cell expansion defines a distinct subset of RUNX1-mutated acute miyeloid leukemia. Blood 2021; 137: 1377-1391.
11. Chaperot L, Bendriss N, Manches O, Gressin R, Maynadie M, Trimoreau F, et al. Identification of a leukemic counterpart of the plasmacytoid dendritic cells. Blood 2001; 97: 3210-3217.
12. Petrella T, Comeau MR, Maynadié M, Couillault G, De Muret A, Maliszewski CR, et al. Agranular CD4+ CD56+ hematodermic neoplasm' (blastic NK-cell lymphoma) originates from a population of CD56+ precursor cells related to plasmacytoid monocytes. Am J Surg Pathol 2002, 26, 852-862.

13. Hallermann C, Middel P, Griesinger F, Gunawan B, Bertsch HP, Neumann C. CD4+ CD56+ blastic tumor of the skin: cytogenetic observations and further evidence of an origin from plasmocytoid dendritic cells. Eur J Dermatol 2004; 14: 317-322.
14. Marafioti T, Paterson JC, Ballabio E, Reichard KK, Tedoldi S, Hollowood K, et al. Novel markers of normal and neoplastic human plasmacytoid dendritic cells. Blood 2008; 111: 3778-3792.
15. Sapienza MR, Fuligni F, Agostinelli C, Tripodo C, Righi S, Laginestra MA, et al. Molecular Profiling of Blastic Plasmacytoid Dendritic Cell Neoplasm Reveals a Unique Pattern and Suggests Selective Sensitivity to NF-KB Pathway Inhibition. Leukemia 2014; 28: 1606–1616.
16. Reizis B, Bunin A, Ghosh HS, Lewis KL, Sisirak V. Plasmacytoid dendritic cells: recent progress and open questions. Annu Rev Immunol 2011; 29: 163-183.
17. Ceribelli M, Hou ZE, Kelly PN, Huang DW, Wright G, Ganapathi K and et al. A Druggable TCF4- and BRD4-Dependent Transcriptional Network Sustains Malignancy in Blastic Plasmacytoid Dendritic Cell Neoplasm. Cancer Cell 2016, 30, 764–778.
18. Montero J, Stephansky J, Cai T, Griffin GK, Cabal-Hierro L, Togami K, et al. Blastic Plasmacytoid Dendritic Cell Neoplasm Is Dependent on BCL2 and Sensitive to Venetoclax. Cancer Discov. 2017; 7: 156–164.
19. Rauh MJ, Rahman F, Good D, Silverman J, Brennan MK, Dimov N, et al. Blastic plasmacytoid dendritic cell neoplasm with leukemic presentation, lacking cutaneous involvement: Case series and literatüre review. Leuk Res 2012; 36: 81-86.
20. WHO Classification of Tumours of Haematopoietic and Lymphoid Tissues, revised 4th edition, Swerdlow SH, Campo E, Harris NL, Jaffe ES, Pileri SA, Stein H and et al. (Eds), International Agency for Research on Cancer (IARC), Lyon 2017.
21. Jegalian AG, Facchetti F, Jaffe ES. Plasmacytoid dendritic cells: physiologic roles and pathologic states. Adv Anat Pathol 2009; 16: 392-404.
22. Garnache-Ottou F, Feuillard J, Ferrand C, Biichle S, Trimoreau F, Seilles E, et al. Extended diagnostic criteria for plasmacytoid dendritic cell leukaemia. Br J Haematol 2009; 145: 624–636.
23. Assaf C, Gellrich S, Whittaker S, Robson A, Cerroni L, Massone C, et al. CD56-positive haematological neoplasms of the skin: a multicentre study of the Cutaneous Lymphoma Project Group of the European Organisation for Research and Treatment of Cancer. J Clin Pathol 2007; 60: 981-989.
24. Leroux D, Mugneret F, Callanan M, Radford-Weiss I, Dastugue N, Feuillard J, et al. CD4 (+), CD56 (+) DC2 acute leukemia is characterized by recurrent clonal chromosomal changes affecting 6 major targets: a study of 21 cases by the Groupe Français de Cytogénétique Hématologique. Blood 2002; 99: 4154-4159.
25. Emadali A, Hoghoughi N, Duley S, Hajmirza A, Verhoeyen E, Cosset FL, et al. Haploinsufficiency for NR3C1, the gene encoding the glucocorticoid receptor, in blastic plasmacytoid dendritic cell neoplasms. Blood 2016; 127: 3040-3053.
26. Lucioni M, Novara F, Fiandrino G, Riboni R, Fanoni D, Arra M, et al. Twenty-one cases of blastic plasmacytoid dendritic cell neoplasm: focus on biallelic locus 9p21.3 deletion. Blood 2011; 118: 4591-4594.
27. Dijkman R, van Doorn R, Szuhai K, Willemze R, Vermeer MH, Tensen CP. Gene-expression profiling and array-based CGH classify CD4+CD56+ hematodermic neoplasm and cutaneous myelomonocytic leukemia as distinct disease entities. Blood 2007; 109: 1720-1727.
28. Jardin F, Ruminy P, Parmentier F, Troussard X, Vaida I, Stamatoullas A, et al. TET2 and TP53 mutations are frequently observed in blastic plasmacytoid dendritic cell neoplasm. Br J Haematol 2011; 153: 413-416.
29. Taylor J, Haddadin M, Upadhyay VA, Grussie E, Mehta-Shah N, Brunner AM, et al. Multicenter Analysis of Outcomes in Blastic Plasmacytoid Dendritic Cell Neoplasm Offers a Pretargeted Therapy Benchmark. Blood 2019; 134: 678–687.
30. Laribi K, Baugier de Materre A, Sobh M, Cerroni L, Valentini CG, Aoki T, et al. Blastic Plasmacytoid Dendritic Cell Neoplasms: Results of an International Survey on 398 Adult Patients. Blood Adv. 2020; 4: 4838–4848.
31. Garnache-Ottou F, Vidal C, Biichlé S, Renosi F, Poret E, Pagadoy M, et al. How Should We Diagnose and Treat Blastic Plasmacytoid Dendritic Cell Neoplasm Patients? Blood Adv. 2019; 3: 4238–4251.

32. Gruson B, Vaida I, Merlusca L, Charbonnier A, Parcelier A, Damaj G, et al. L-Asparaginase with Methotrexate and Dexamethasone Is an Effective Treatment Combination in Blastic Plasmacytoid Dendritic Cell Neoplasm. Br. J. Haematol. 2013; 163: 543–545.
33. Kharfan-Dabaja MA, Reljic T, Murthy HS, Ayala E, Kumar, A. Allogeneic Hematopoietic Cell Transplantation Is an Effective Treatment for Blastic Plasmacytoid Dendritic Cell Neoplasm in First Complete Remission: Systematic Review and Meta-Analysis. Clin. Lymphoma Myeloma Leuk. 2018; 18: 703–709.
34. Brüggen MC, Valencak J, Stranzenbach R, Li N, Stadler R, Jonak C and et al. Clinical Diversity and Treatment Approaches to Blastic Plasmacytoid Dendritic Cell Neoplasm: A Retrospective Multicentre Study. J. Eur. Acad. Dermatol. Venereol. 2020; 34: 1489–1495.
35. Kerr D, Sokol L. The Advances in Therapy of Blastic Plasmacytoid Dendritic Cell Neoplasm. Expert Opin. Investig. Drugs 2018; 27: 733–739.
36. Aoki T, Suzuki R, Kuwatsuka Y, Kako S, Fujimoto K, Taguchi J, et al. Long-Term Survival Following Autologous and Allogeneic Stem Cell Transplantation for Blastic Plasmacytoid Dendritic Cell Neoplasm. Blood 2015; 125: 3559–3562.
37. Grushchak S, Joy C, Gray A, Opel D, Speiser J, Reserva J, et al. Novel Treatment of Blastic Plasmacytoid Dendritic Cell Neoplasm: A Case Report. Medicine 2017; 96: e9452.
38.Garciaz S, Hospital MA, Alary AS, Saillard C, Hicheri Y, Mohty B, et al. Azacitidine Plus Venetoclax for the Treatment of Relapsed and Newly Diagnosed Acute Miyeloid Leukemia Patients. Cancers 2022; 14: 2025.
39. DiNardo CD, Rausch CR, Benton C, Kadia T, Jain N, Pemmaraju N, et al. Clinical Experience with the BCL2-Inhibitor Venetoclax in Combination Therapy for Relapsed and Refractory Acute Miyeloid Leukemia and Related Miyeloid Malignancies. Am. J. Hematol. 2018; 93: 401–407.
40. Cherry EM, Abbott D, Amaya M, McMahon C, Schwartz M, Rosser J, et al. Venetoclax and Azacitidine Compared with Induction Chemotherapy for Newly Diagnosed Patients with Acute Miyeloid Leukemia. Blood Adv. 2021; 5: 5565–5573.
41. Kohlhapp FJ, Haribhai D, Mathew R, Duggan R, Ellis PA, Wang R, et al. Venetoclax Increases Intratumoral Effector T Cells and Antitumor Efficacy in Combination with Immune Checkpoint Blockade. Cancer Discov. 2021; 11: 68–79.
42. Lee JB, Khan DH, Hurren R, Xu M, Na Y, Kang, H, et al. Venetoclax Enhances T Cell–Mediated Antileukemic Activity by Increasing ROS Production. Blood 2021; 138: 234–245.
43. Togami K, Pastika T, Stephansky J, Ghandi M, Christie AL, Jones KL, et al. DNA Methyltransferase Inhibition Overcomes Diphthamide Pathway Deficiencies Underlying CD123-Targeted Treatment Resistance. J. Clin. Investig. 2019; 129: 5005–5019.
44. Ceroi A, Masson D, Roggy A, Roumier C, Chagué C, Gauthier, et al. LXR Agonist Treatment of Blastic Plasmacytoid Dendritic Cell Neoplasm Restores Cholesterol Efflux and Triggers Apoptosis. Blood 2016; 128: 2694–2707.
45. Marmouset V, Joris M, Merlusca L, Beaumont M, Charbonnier A, Marolleau JP, et al. The Lenalido mide/Bortezomib/Dexamethasone Regimen for the Treatment of Blastic Plasmacytoid Dendritic Cell Neoplasm. Hematol. Oncol. 2019; 37: 487–489.
46. Mirgh S, Sharma A, Folbs B, Khushoo V, Kapoor J, Tejwani N, et al. Daratumumab-Based Therapy after Prior Azacytidine-Venetoclax in an Octagenerian Female with BPDCN (Blastic Plasmacytoid Dendritic Cell Neoplasm)—A New Perspective. Leuk. Lymphoma 2021; 62: 3039–3042.
47. Frankel AE, Woo JH, Ahn, C, Pemmaraju N, Medeiros BC, Carraway HE, et al. Activity of SL-401, a Targeted Therapy Directed to Interleukin-3 Receptor, in Blastic Plasmacytoid Dendritic Cell Neoplasm Patients. Blood 2014; 124: 385–392.
48. Pemmaraju N, Lane AA, Sweet, KL, Stein AS, Vasu, S, Blum W, et al. Tagraxofusp in Blastic Plasmacytoid Dendritic-Cell Neoplasm. N. Engl. J. Med. 2019; 380: 1628–1637.
49. Martín-Martín L, Almeida J, Pomares H, González-Barca E, Bravo P, Giménez T, et al. Blastic Plasmacytoid Dendritic Cell Neoplasm Frequently Shows Occult Central Nervous System Involvement at Diagnosis and Benefits from Intrathecal Therapy. Oncotarget 2016; 7: 10174–10181.

Kısım II
Eozinofilik Hastalıklar

Bölüm 1
Hipereozinofilik Sendromlar

Uzm. Dr. Nigar Abdullayeva, Prof. Dr. Güray Saydam

Ege üniversitesi Tıp Fakültesi Hastanesi, İç Hastalıkları Ana Bilim Dalı, Hematoloji Bilim Dalı, İzmir

Giriş

Hipereozinofilik sendromlar (HES), eozinofilik infiltrasyon ve medyatör salımına bağlı birden fazla organ hasarına neden olan, eozinofillerin sürekli aşırı üretimiyle karakterize, nadir görülen heterojen bir hastalık grubudur. Ayırıcı tanısı göz önüne alındığında, potansiyel ikincil (tedavi edilebilir) nedenleri belirlemek, organ hasarını tanımlamak için kapsamlı bir yaklaşıma ihtiyaç vardır. HES'in alt tiplere göre sınıflandırılması prognozu değerlendirmek ve tedaviyi yönetmek açısından çok önemlidir. Kortikosteroidler, trombosit türevi büyüme faktörü reseptörü (PDGFR) mutasyonu negatif durumlarda başlangıç tedavinin temel kaynağı olmaya devam etmektedir. Burada HES'in klinik özellikleri, patofizyolojisi ve tanısı gözden geçirilecektir. Bu bozuklukların yeni eozinofil hedefli ajanlar da dahil olmak üzere, tedavi seçenekleri ve açıklanamayan eozinofilisi olan hastalara ilk yaklaşım ayrı ayrı tartışılacaktır.

Epidemiyoloji

HES nadir bir hastalıktır ve gerçek prevalansı bilinmemektedir. Uluslararası Onkoloji Hastalık Sınıflandırması (sürüm 3) ve 9964/3 kodlaması (kronik eozinofilik lösemi dahil HES) kullanılarak, 2004'ten 2015'e kadar olan Sürveyans, Epidemiyoloji ve Nihai Sonuçlar (SEER) veri tabanı, yaşa göre düzeltilmiş insidans oranının 1.000.000'de yaklaşık 0.4 vakaya çıktığını ortaya koydu.[1]

Genellikle 20 ile 50 yaşları arasında teşhis edilmesine rağmen, idiyopatik HE veya kronik eozinofilik lösemi (KEL) daha ileri yaşta da ortaya çıkabilir. Bebeklerde ve çocuklarda da nadiren vakalar tanımlanmıştır.[2,3] 2004 ile 2015 yılları arasında 373 vakanın yer aldığı SEER veri tabanında, tanı anındaki medyan yaş 57 olmuş ve insidans oranı ırk veya cinsiyetten etkilenmemiştir.[1]

Benzer şekilde, başka türlü sınıflandırılamayan KEL (NOS) nadirdir. 2008 ve 2019 yılları arasında değerlendirilen periferik kanda eozinofilisi olan 1.416 hastadan oluşan Mayo

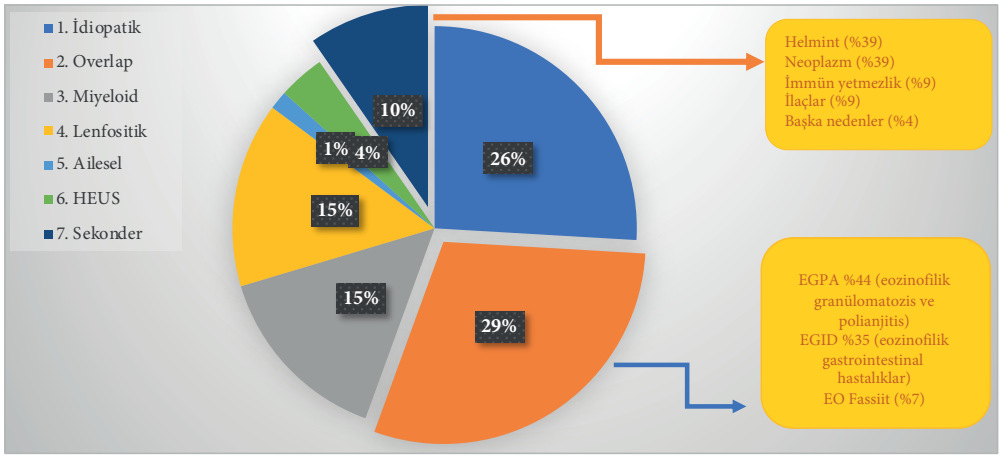

Şekil 1: Hipereozinofilik sendromun klinik alt tipleri

HEUS: Hypereosinophilia of undetermined significance (önemi belirsiz hipereozinofili), EO: Eozinofilik.

Clinic serisinde, yalnızca 17 hasta (%1.2) Dünya Sağlık Örgütü'nün (WHO) KEL, NOS tanı kriterlerini karşıladı.[4]

Tekrarlayan genetik anormalliklere (PDGFRA/B, FGFR1) sahip eozinofili insidansı, bu hastaların küçük bir kısmını oluşturur ve FIP1L1-PDGFRA füzyonu, bu alt gruptaki en yaygın moleküler anormalliktir.[5] Nedeni açıklanamamakla birlikte, FIP1L1-PDGFRA füzyonu veya HES'in miyeloproliferatif varyantları olan hastaların büyük çoğunluğu erkeklerden oluşmaktadır.[6,7,8]

Şekil 1'de açıklanamayan eozinofili nedeniyle Ulusal Sağlık Enstitülerine (NIH) sevk edilen 554 hastanın HES klinik alt tiplerinin dağılım sıklığı grafiksel olarak gösterilmiştir.[9]

Patofizyoloji

Eozinofil Biyolojisi — Eozinofiller, ilk kez 1879'da Paul Ehrlich tarafından parlak kırmızı boyanan granülleri nedeniyle isimlendirilen miyeloid hücrelerdir. Bu hücreler kemik iliğinden köken alır ve olgun şekilde perifere salınır. Periferde dolaşarak dokuda yerleşik hücreler haline gelir. Eozinofiller, üç hematopoietik sitokinin etkisiyle kemik iliğindeki miyeloid progenitörlerden türetilir: Granülosit makrofaj koloni uyarıcı faktör (GM-CSF), interlökin-3 (IL-3) ve interlökin-5 (IL-5). Bunlardan yalnızca IL-5, spesifik olarak sadece eozinofillerin diferensiyasyonunda görev almaktadır. Eozinofiller dolaşımda bulunsa da esas olarak dokuda yaşayan hücreler oldukları düşünülür ve burada yüz kat daha fazla bulunur. Kemik iliğinden ayrıldıktan sonra dolaşımda 8 ile 18 saatlik bir yarı ömre sahiptir. Çeşitli dokularda ne kadar süre yaşadıkları belirsiz olup, hayatta kalma sürelerinin IL-5 gibi ekzojen faktörler tarafından uzatılması ve sürdürülmesi mümkündür.[10]

HES'te eozinofiller yaygın olarak infiltre ettikleri hedef organlarda; deri, akciğer ve gastrointestinal sistemde hasara neden olabilir. Daha az yaygın olarak da kardiyovasküler sistem ve beyinde de potansiyel olarak yaşamı tehdit eden hasarlar yapabilmektedirler. Aktif eozinofiller, çeşitli mekanizmalarla dokulara zarar verebilir.[11]

Eozinofil aşırı üretim mekanizmaları — en az iki farklı mekanizmanın, HES'li hastalarda kontrolsüz aşırı eozinofil üretimine yol açabileceğine dair kanıtlar vardır:

- Hematopoietik kök hücrelerini içeren birincil moleküler kusur ve/veya eozinofilopoezise aracılık eden reseptörlerin sinyal iletimindeki kusurlarının bir sonucu olarak klonal eozinofilik proliferasyon: (Fip1 benzeri 1 trombosit türevi büyüme faktörü reseptörü alfa ve beta (FIP1LI-PDGFRA,-B), Fibroblast büyüme faktörü reseptörü 1 (FGFR1) rearanjmanları veya JAK2 pozitifliği)
- IL-5 gibi eozinofilopoietik sitokinlerin aşırı üretimi

Teorik olarak HES ayrıca, eozinofil sağkalımı ve aktivasyonunun normal baskılayıcı regülasyonundaki kusurlardan, kemotaksisteki anormalliklerden veya eozinofilopoietik sitokinleringelişmiş veya uzun sürelibiyolojik aktiviteyebağlı fonksiyonel anormalliklerinden de kaynaklanabilir. Ancak bu mekanizmalar kesin olarak kanıtlanmamıştır.[11]

Tanım ve Sınıflandırılma

HES'in ilk tanımı, 1975'te Chusid tarafından idiyopatik hipereozinofilisi (HE) ve çeşitli klinik belirtileri olan 14 hasta verisinin değerlendirmesi ile yapılmıştır.[12] Dünya Sağlık Örgütü (WHO) HES terimini yalnızca klinik belirtilerle birlikte idiyopatik HES olarak tanımlarken yakın zamanda güncellenen konsensusta, idiyopatik ve diğer HES'ler daha detaylı ve geniş bir şekilde tanımlanmıştır.[13,14]

Hipereozinofili — periferik kanda en az bir ay arayla yapılan iki incelemede mutlak eozinofil sayısının (AEC) >1,5 x 10^9/L (veya >1.500 hücre/mikroL) olması ve/veya HE'nin dokuda patolojik olarak doğrulanması olarak tanımlanır.

HE'nin dokuda doğrulanması için kemik iliği kesitinde, tüm çekirdekli hücrelerin >%20'sini aşan bir eozinofilinin olması gerekmektedir. Doku kesitinde eozinofilleri görselleştirmek için önerilen boyalar Hematoksilen-eozin, May Grunwald-Giemsa ve Wright-Giemsadır. Dokuda eozinofil granül proteinlerinin belirgin birikimi immünofloresan boyama ile gösterilir ve bu genellikle uzman merkezlerde gerçekleştirilir. Hem doku eozinofillerini hem de eozinofil degranülasyonunu tespit edebilen, eozinofil peroksidazı tanıyan yeni bir monoklonal antikor da mevcuttur.[15,16]

HES — doku hasarının diğer olası nedenleri dışlanarak, HE ve eozinofil aracılı organ hasarı ve/veya işlev bozukluğu birlikteliği ile tanımlanır.

HES'in kategorileri:

- **Primer (veya neoplastik) HES –** altta yatan bir kök hücre, miyeloid veya eozinofilik neoplazma bağlı meydana gelir ve klonal olarak kabul edilir.
- **Sekonder (veya reaktif) HES –** eozinofilopoietik sitokinlerin diğer hücre türleri tarafından aşırı üretilmesine bağlı olup, poliklonaldır. Bu tipik olarak parazitik enfeksiyonlarda, bazı solid tümörlerde ve T hücreli lenfomada karşılaşılan durumdur. Lenfositik varyant HES (L-HES) bu kategoride bir alt varyanttır.
- **İdiyopatik HES –** kapsamlı etiyolojik araştırmalara rağmen HE'nin altında yatan nedeni bilinmemektedir.

HES kategorileri dışında HE'yi açıklayamadığımız ve hastanın ileride klinik belirtiler geliştirip geliştirmeyeceğini tahmin edemediğimiz durumlar da vardır:

- Eozinofilinin, hastalığın kliniğine ve komplikasyon gelişmesine etkisinin tam olarak aydınlatılamadığı HE ile ilişkili spesifik sendromlar, örneğin eozinofilik granülomatozis ve polianjitis (Churg-Strauss), bazı immün yetmezlikler, (Otozomal dominant hiperimmünoglobülin E sendromu ve Fagosit sayısı ve/veya fonksiyonunun birincil bozuklukları).
- Kalıcı, açıklanamayan HE'si olan, ancak doku eozinofilisine bağlı belirgin komplikasyonları olmayan "önemi belirsiz hipereozinofili" (HEUS).

Tablo 1'de HES'in varyant ve özellikleri anlatılmıştır.[17]

Klinik Bulgular ve Yaklaşım

Birçok hastada semptomların başlangıcı sinsidir ve eozinofili tesadüfen saptanır. Bununla birlikte, bazı hastalarda kardiyovasküler veya nörolojik komplikasyonların hızla gelişmesi nedeniyle ilk belirtiler şiddetli ve yaşamı tehdit edici olabilir. Çok merkezli retrospektif 188 hastadan oluşan bir çalışmada başvuruda spesifik semptomların sıklığı aşağıdaki şekilde gösterilmiştir.[18]

- Dermatolojik (ör. döküntü) – %37
- Pulmoner (öksürük ve nefes darlığı) – %25
- Gastrointestinal – %14
- Kardiyak – %5
- Nörolojik – %4
- Asemptomatik – %6

Kardiyak tutulum — Eozinofilik miyokardit, HES'li hastalarda önemli bir morbidite ve mortalite nedenidir.[19] FIP1L1-PDGFRA füzyonu olan hastalar tedavi olmadığında sekel bırakan ve potansiyel olarak ölümcül kardiyak tutulum insidansında artışa neden

Tablo 1. HES varyant ve özellikleri

Terminoloji	Alt tipler, tanımlanan anormallikler ve örnekler	Klinik ve laboratuvar özellikleri
Miyeloid varyant	PDGFRB ve FGFR1 rearanjmanları JAK 2 nokta mutasyonu ve translokasyonu Periferik kan ve/veya kemik iliğindeki blast sayısına veya klonal bir sitogenetik anormalliğe dayalı olarak KEL, NOS	Serum B12 ↑ Anemi ve/veya trombositopeni Hepatomegali ve/veya splenomegali Dolaşımdaki lökosit öncüleri
	4q 12 delesyonu àFİP1L1-PDGFRA füzyonu	Serum triptaz ↑ + mast hücre anormallikleri
		PDGFRA veya PDGFRB rearanjmanı ile ilişkili hastalık neredeyse sadece erkeklerde görülmekte
L-HES	Anormal IL-5 üreten T hücreleri Örnek: CD3-CD4+ T hücresi ile ilişkili hastalık	Belirgin cilt bulguları (plaklar, eritrodermi, ürtiker dahil) Poliklonal hipergamaglobulinemi Genellikle benign bir lenfoproliferatif bozukluktur, ancak T hücreli lenfomaya dönüşebilir
Ailesel HES	5q 31-33 ile eşleşen	Otozomal dominant doğuştan asemptomatik eozinofili, Diğer HES formlarına ilerleme olabilir
İdiyopatik HES		Çeşitli belirti/semptomlarla çoklu sistem tutulumu
Organa sınırlı HES	Eozinofilik gastrointestinal hastalık, kronik eozinofilik pnömoni ve diğerlerini içerir	Periferik kanda eozinofiliyle beraber tek bir organda eozinofilik infiltrasyon ve ilişkili belirti/semptomlar
Hipereozinofili ile ilişkili spesifik/ tanımlanmış sendromlar	Örnekler arasında eozinofilinin eşlik ettiği epizodik anjiyoödem, eozinofilik polianjit (EGPA, eski adıyla Churg-Strauss), immün disregülasyon ile ilişkili diğer bozukluklar yer alır	Eozinofillerin hastalık belirtilerindeki kesin rolü belirsizliğini koruyor

olabilir.[20] HES'te kalp hastalığı gelişimi önceden tahmin edilemez. Kardiyak hasarın ciddiyeti periferik eozinofilinin derecesi ile açık bir şekilde ilişkili değildir ve sürekli eozinofilisi olan bazı hastalarda hiçbir zaman kardiyak tutulum gelişmeyebilir.

Eozinofil aracılı kalp hasarı üç aşamada gelişmekte, fakat bu aşamaların gelişiminde bir sıralama olmayabilir: [21]

- Akut nekrotik aşama
- Hasarlı endokardiyum boyunca trombüs oluşumu ile karakterize edilen ara aşama
- Restriktif kardiyomiyopati ve/veya korda tendineaların tutulması nedeniyle mitral ve triküspit yetersizliğine yol açan değişen kardiyak fonksiyon, kalp yetmezliği ile karakterize fibrotik aşama

HES'li hastalarda semptom ve bulgular sıklıkla trombotik ve fibrotik aşamalarda oluşmaktadır.

Kardiyak tutulum, küçük damar vaskülitinden kaynaklanan miyokardiyal ve perikardiyal hasar gibi başka mekanizmalarla da gelişebilir.[22] Ekokardiyografi miyokardiyal fonksiyonu değerlendirebilir ve MRG miyokardiyal hasarı gösterebilir.[23]

Nörolojik tutulum — HES'li hastalarda serebral tromboemboli, ensefalopati, periferik nöropati, sinüs trombozu gelişebilmekte ve özellikle serebral tromboemboli ile ilişkili olan nörolojik şikayetler sık olarak karşılaşılabilen komplikasyonlardır.[24]

Trombotik komplikasyonlar — HES'te venöz ve arteriyel kan damarlarında tromboz gelişebilir. Hastalarda femoral arter oklüzyonu, intrakranial sinüs trombozu veya Raynaud fenomeni ile digital nekroz geliştiği bildirilmiştir.[25,26]

Oküler tutulum — özellikle bulanık görme, mikroemboli veya lokal trombozla ilişkili olabilir, ayrıca üveit gelişen vakalar da bildirilmiştir.[27]

Cilt tutulumu — egzama, eritrodermi, likenifikasyon, dermografizm, tekrarlayan ürtiker ve anjiyoödem yer almaktadır.[28] Cilt lezyonlarının varlığı ve tipi değerli prognostik bilgiler sağlayabilir:

- L-HES belirgin kutanöz semptomlarla ortaya çıkabilir. Bu hastalar, kutanöz T hücreli lenfomayı dışlamak için anormal T hücrelerinin varlığı açısından araştırılmalı ve T hücreli lenfoma gelişimi açısından izlenmelidir.[29]
- Anjiyoödem ve ürtiker yaşayan hastalarda kardiyak veya nörolojik komplikasyonlar olmaksızın benign bir seyir izlenmiştir. Bu hastalardan bazıları, henüz fark edilmemiş epizodik anjiyoödem ve eozinofili sendromuna (Gleich sendromu) sahip olabilir.[30]
- Mukozal ülserasyonu olan hastaların FIP1L1-PDGFRA-pozitif olma olasılığı daha yüksektir.[31]

Pulmoner tutulum — hastalarda nefes darlığı, öksürük ve wheezing en yaygın başvuru semptomları olarak gösterilmiştir. Anormal akciğer grafisi veya bilgisayarlı tomografi (BT) bulguları arasında parankimal yamalı buzlu cam şeklinde olan infiltratlar, plevral efüzyon, intratorasik lenfadenopati ve pulmoner emboli izlenebilir.[32]

Gastrointestinal (GİS) tutulum — Eozinofilik gastrit, enterit, kolit HES'e ikincil olarak ortaya çıkabilir ve kilo kaybı, karın ağrısı, kusma, şiddetli ishale neden olabilir. Karaciğer tutulumu, kronik aktif hepatit, fokal hepatik lezyonlar, eozinofilik kolanjit veya Budd-Chiari sendromu şeklinde görülebilmektedir.[21]

Hasta yönetimi ve tanısal yaklaşımımız **Tablo 2**'de detaylı bir şekilde özetlenmiştir.[9]

Tedavi

HES'li bazı hastalar acil tedavi gerektirirken, diğerleri güvenle izlenebilir. Tedavinin genel hedefleri, mutlak eozinofil sayısının azaltılması, belirti ve semptomların iyileştirilmesi ve hastalığın ilerlemesinin önlenmesidir. Hastaların tedavi edilme

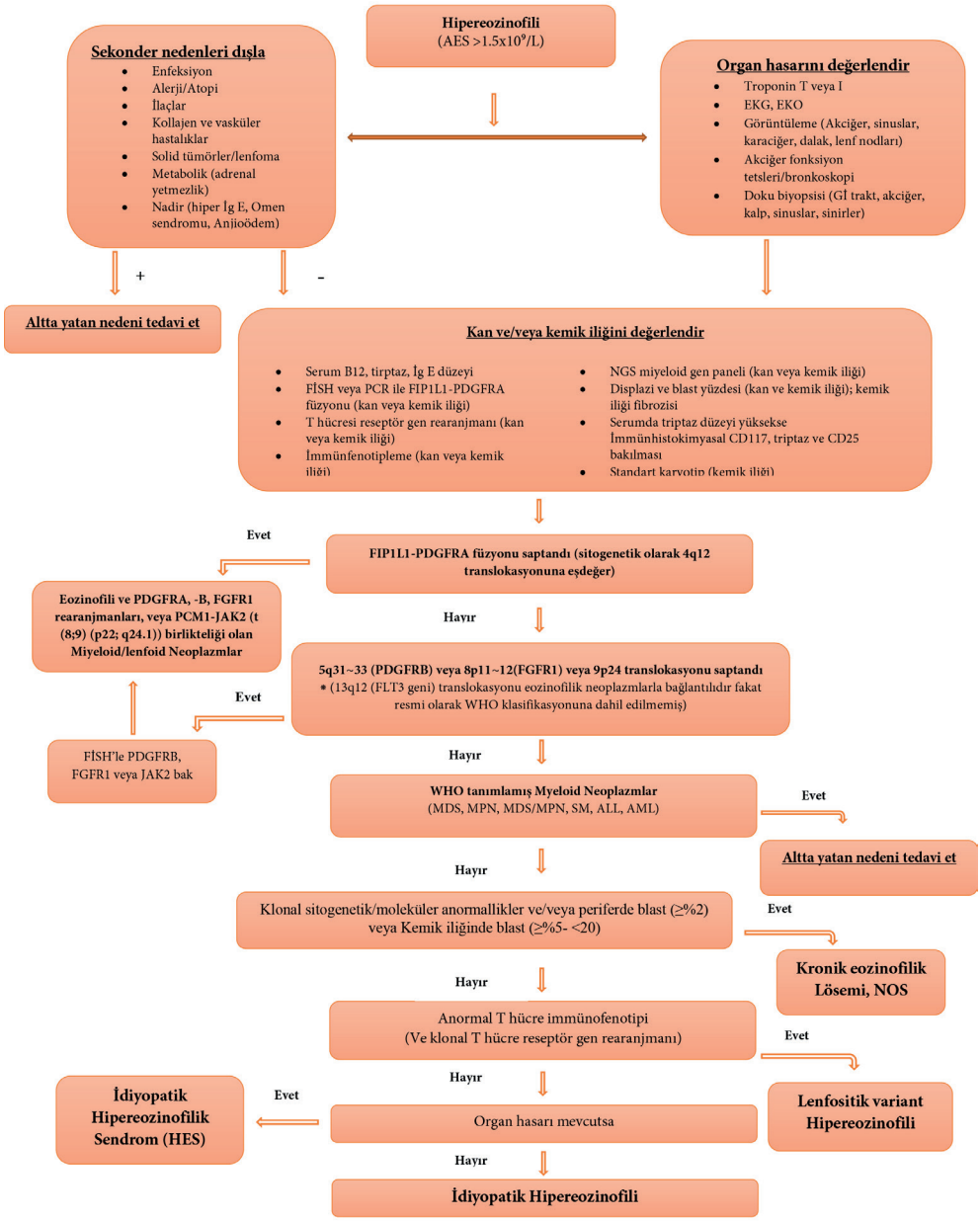

Tablo 2: Eozinofilik hastalıkların gözden geçirilmiş 2016 WHO klasifikasyonuna göre tanısal algoritması

aciliyeti, hipereozinofilinin (HE) ciddiyetine, hastalığın belirtilerine ve organ hasarına bağlı gelişmiş semptomların varlığına bağlıdır.[33]

Başlangıç tedavi seçimi — belirli bir hasta için başlangıç terapötik ajan veya ajanlarının seçimi, esas olarak hastanın FIP1L1 PDGFRA füzyonu olan bir miyeloid bozuklukla (örn. displastik eozinofiller) uyumlu klinik özelliklere sahip olup olmadığına bağlıdır. Miyeloid varyant olan hastalar başlangıçta imatinib mesilat ile tedavi edilirken, diğer HES tiplerine sahip hastalar başlangıçta glukokortikoidlerle tedavi edilebilir.

Yakın gözlem ile güvenli bir şekilde yönetilebilen iki hasta grubu:

- **Asemptomatik ailesel eozinofili** – otozomal dominant geçişli ailesel eozinofilisi olan, klinik belirtileri veya organ tutulumu olmayan hastalar.
- **HEUS** – bu hastalar asemptomatik olup klinik belirti ve organ tutulumları bulunmadan belirgin eozinofili AEC >1,5 x 10^9/L (>1.500 hücre/mikroL) ile başvururlar. HEUS, eozinofil aracılı komplikasyonlar olmadığı için bir HES olarak kabul edilemez.

Ailesel eozinofili ve HEUS başlangıçta tedaviye ihtiyaç duymaz, ancak daha agresif HES formlarına ilerleme meydana gelebileceğinden düzenli olarak izlenmelidir.

Acil tedavi endikasyonları — Hastaların hemen tedavi edilmesi gereken bazı nadir durumlar vardır:

- Aşırı yüksek eozinofil seviyeleri (örn. [AEC] >100 x 10^9/L; >100.000 hücre/mikroL).
- Lökostazın belirti ve semptomları (yani beyaz küre sayısının >50 x 10^9/L [>50.000 hücre/mikroL] olması durumunda pulmoner veya nörolojik tutuluma bağlı semptomların varlığı).
- HE'nin potansiyel olarak yaşamı tehdit eden komplikasyonlarının belirtileri ve semptomları (örn. akut kalp yetmezliği, tromboembolik olaylar). Kardiyak bozukluk henüz klinik olarak belirgin olmadığında yüksek serum troponin seviyeleri olası gelişen eozinofil aracılı kardiyak hasarın kanıtı olabilir. Tromboemboli, genellikle kardiyak kökenli ve arteriyel olup, merkezi sinir sisteminde (MSS) diffüz sınır sulama alanı veya fokal enfarktlar olarak ortaya çıkabilir.[34]
- Pulmoner tutulumu olanlarda geniş interstisyel infiltratlar, buzlu cam opasiteleri gösteren toraks BT görüntülemesi ve klinik semptomlar acil tedavi gerektirebilir.

HES tedavisinde kullanılan ajanlar **Tablo 3**'te özetlenmiştir.[9]

Tablo 3: HES tedavisinde kullanılan ajanlar

Sınıf	Ajanlar	Hedef	Açıklamalar
Kortikosteroid (KS)	**Oral prednizon ve eşdeğerleri** **Topikal KS (örn. Budesonid)**		Çoğu HES tipinde birinci basamak tedavidir Çoğu hasta başlangıçta yanıt verse de toksisite ve direnç uzun vadede sınırlayıcıdır Eozinofilik özofajit ve eozinofilik dermatit gibi tek organlı eozinofilik bozukluklarda yeterli olabilir
Sitotoksik	**Hidroksiüre** **Metotreksat** **Siklofosfamid**	**Hücre bölünmesi**	İdiyopatik HES* ve bazı Miyeloid HES için geleneksel ikinci basamak tedavidir. Eozinofiliyi hızlı düşürmek için yüksek dozda kullanılabilir, ucuz ama toksisitesi yüksektir EGPA ve diğer romatizmal overlap bozukluklarında en sık kullanılan steroid koruyucu ajan olup, çoğunlukla steroide dirençli veya yaşamı tehdit eden EGPA'larda kullanılır
İmmünmo-dülatörler	**İnterferon alfa** **Siklosporin**		-LHES ve bazı idiyopatik HES için geleneksel ikinci basamak tedavi, fakat toksisitesi yüksektir. -Özellikle LHES'te alternatif ikinci basamak ajandır ve renal toksisite önemli bir sorundur
Biyolojik ajanlar	**Mepolizumab** **Reslizumab** **Benralizumab** **Dupilumab** **Lirentelimab**	**İL-5** **İL-5** **İL-5 reseptör** **İL-4 reseptör** **Siglec-8**	-Ayda 300mg HES ve EGPA tedavisi için onay alınmıştır.[35-37] -Mepolizumab ile karşılaştırılabilir olması muhtemeldir; ağırlığa dayalı dozlama ile astım için onaylanmıştır, HES için faz 3 denemelerinde; astım için onaylı -Doku eozinofilisini bloke eder, ancak periferik eozinofiliye ve nadiren eozinofilik komplikasyonlara neden olabilir; kronik rinosinüzit, atopik dermatit ve en son olarak eozinofilik özofajit için onay alınmıştır -Eozinofilleri tüketir ve mast hücre degranülasyonunu önler; klinik çalışma aşmasında
Tirozin kinaz inhibitörleri	**İmatinib** **Ruksolitinib**	**Çoklu** **JAK**	-HES tedavisi için onaylı; PDGFR ile ilişkili miyeloid neoplazmlarda %100'e yakın etkinlik; miyeloid özelliklere sahip diğer HES'lerde bir miktar etkinlik[3] -Tipik olarak JAK2 mutasyonları ile ilişkili birkaç miyeloid bozukluk için onay almıştır; olgu sunumları, JAK2 ile ilişkili HES ve LHES'te yararlı olabileceğini düşündürmektedir
Yeni nesil	**Dekspramipeksol**	Bilinmeyen bir mekanizmayla eozinofilik promiyelosit aşamasında maturasyon duraklamasına neden olur	HES için klinik çalışma aşamasında; Faz 2 çalışması umut verici

Kaynaklar

1. Staffa SJ, Joerger JD, Henry E, Christensen RD, Brugnara C, Zurakowski D. Pediatric hematology normal ranges derived from pediatric primary care patients. Am J Hematol. 2020; 95 (10): E255-E257.
2. Wynn SR, Sachs MI, Keating MU, Ostrom NK, Kadota RP, O'ConnellEJ, et al. Idiopathic hypereosinophilic syndrome in a 5½-month-old infant. J Pediatr. 1987; 111 (1): 94-97.
3. Rives S, Alcorta I, Toll T, Tuset E, Estella J, Cross NCP. Idiopathic Hypereosinophilic Syndrome in Children. J Pediatr Hematol Oncol. 2005; 27 (12): 663-665.
4. Morsia E, Reichard K, Pardanani A, Tefferi A, Gangat N. WHO defined chronic eosinophilic leukemia, not otherwise specified (CEL, NOS): A contemporary series from the Mayo Clinic. Am J Hematol. 2020; 95 (7): E172-E174.
5. Gotlib J, Cools J. Five years since the discovery of FIP1L1-PDGFRA: What we have learned about the fusion and other molecularly defined eosinophilias. Leukemia. 2008; 22 (11): 1999-2010.
6. Jovanovic J V, Score J, Waghorn K, Cilloni D, Gottardi E, Metzgeroth G, et al. Low-dose imatinib mesylate leads to rapid induction of major molecular responses and achievement of complete molecular remission in FIP1L1-PDGFRA-positive chronic eosinophilic leukemia. Blood. 2007; 109 (11): 4635-4640.
7. Cools J, DeAngelo DJ, Gotlib J, Stover EH, Legare RD, Cortes J, et al. A Tyrosine Kinase Created by Fusion of the PDGFRA and FIP1L1 Genes as a Therapeutic Target of Imatinib in Idiopathic Hypereosinophilic Syndrome. N Engl J Med. 2003; 348 (13): 1201-1214.
8. Baccarani M, Cilloni D, Rondoni M, Ottaviani E, Messa F, MeranteS, et al. The efficacy of imatinib mesylate in patients with FIP1L1-PDGFRα-positive hypereosinophilic syndrome. Results of a multicenter prospective study. Haematologica. 2007; 92 (9): 1173-1179.
9. Klion AD. Approach to the patient with suspected hypereosinophilic syndrome. Hematology. 2022; 2022 (1): 47-54.
10. Kuang FL. Approach to Patients with Eosinophilia. Med Clin North Am. 2020;104 (1): 1-14.
11. Ackerman SJ, Bochner BS. Mechanisms of Eosinophilia in the Pathogenesis of Hypereosinophilic Disorders. Immunol Allergy Clin North Am. 2007; 27 (3): 357-375.
12. Chusid MJ, Dale DC, West BC WS. The hypereosinophilic syndrome: analysis of fourteen cases with review of the literature. Med. 1975; 54 (1): 1-27.
13. Shomali W, Gotlib J. World Health Organization-defined eosinophilic disorders: 2022 update on diagnosis, risk stratification, and management. Am J Hematol. 2022; 97 (1): 129-148.
14. Valent P, Klion AD, Horny HP, Roufosse F, Gotlib J, Weller PF, et al. Contemporary consensus proposal on criteria and classification of eosinophilic disorders and related syndromes. J Allergy Clin Immunol. 2012;130 (3): 607-612.e9.
15. Nair P, Ochkur SI, Protheroe C, Simms E, Lee NA, Lee JJ. The identification of eosinophilic gastroenteritis in prednisone-dependent eosinophilic bronchitis and asthma. Allergy, Asthma Clin Immunol. 2011;7 (1): 2-6.
16. Protheroe C, Woodruff SA, Depetris G, Mukkada V, Ochkur SI, Janarthanan S,et al. A novel histological scoring system to evaluate mucosal biopsies from patients with eosinophilic esophagitis. 2010;7 (7): 749-755.
17. Roufosse F, Klion AD, Weller PF. Hypereosinophilic syndromes: Clinical manifestations, pathophysiology, and diagnosis. UpToDate. Published 2023.
18. Ogbogu PU, Bochner BS, Butterfield JH,Gleich GJ, Huss-Marp J, Kahn JE, et al. Hypereosinophilic syndrome: A multicenter, retrospective analysis of clinical characteristics and response to therapy. J Allergy Clin Immunol. 2009;124 (6): 1319-1325.e3.
19. Ogbogu PU, Rosing DR, Horne MK. Cardiovascular Manifestations of Hypereosinophilic Syndromes. Immunol Allergy Clin North Am. 2007; 27 (3): 457-475.
20. Legrand F, Renneville A, MacIntyre E, Mastrilli S, Ackermann F, Cayuela JM, et al. The Spectrum of FIP1L1-PDGFRA-Associated Chronic Eosinophilic Leukemia New Insights Based on a Survey of 44 Cases. Medicine (Baltimore). 2013 Sep;92 (5): e1-e9.
21. Lin DA, Boyce JA, Sheffer AL. The Idiopathic Hypereosinophilic Syndrome. Allergy Asthma Proc. 2003 Nov-Dec; 24 (6): 417-20.

22. Cereda AF, Pedrotti P, De Capitani L, Giannattasio C, Roghi A. Comprehensive evaluation of cardiac involvement in eosinophilic granülomatosis with polyangiitis (EGPA) with cardiac magnetic resonance. Eur J Intern Med. 2017; 39: 51-56.
23. Comarmond C, Pagnoux C, Khellaf M, Cordier JF, Hamidou M, Viallard JF, et al. Eosinophilic Granülomatosis With Polyangiitis (Churg-Strauss) Clinical Characteristics and Long-Term Followup of the 383 Patients Enrolled in the French Vasculitis Study Group Cohort. ARTHRITIS Rheum. 2013; 65 (1): 270-281.
24. Martín-González E, Yebra M, García-Merino A, Liaño H. Neurologic dysfunction in the idiopathic hypereosinophilic syndrome. Ann Intern Med. 1986; 104 (3): 448-449.
25. Kawata E, Kuroda J, Wada K, Yoshida M, Kamiuchi K, Nakayama-Harusato I, et al. Hypereosinophilic syndrome accompanied by buerger's disease-like femoral arterial occlusions. Intern Med. 2007; 46 (23): 1919-1922.
26. Sakuta R, Tomita Y, Ohashi M, Nagai T, Murakami N. Idiopathic hypereosinophilic syndrome complicated by central sinovenous thrombosis. Brain Dev. 2007; 29 (3): 182-184.
27. Chaine G, Davies J, Kohner EM, Hawarth S, Spry CJF. Ophthalmologic Abnormalities in the Hypereosinophilic Syndrome. Ophthalmology. 1982; 89 (12): 1348-1356.
28. Leiferman KM, Gleich GJ, Peters MS. Dermatologic Manifestations of the Hypereosinophilic Syndromes. Immunol Allergy Clin North Am. 2007; 27 (3): 415-441.
29. Simon HU, Plötz SG, Dummer R, Blaser K. Abnormal clones of T cells producing interleukin-5 in idiopathic eosinophilia. N Engl J Med. 1999 Oct 7; 341 (15): 1112-20.
30. Fauci AS, Harley JB, Roberts WC. The idiopathic hypereosinophilic syndrome. Clinical, pathophysiologic, and therapeutic considerations. Ann Intern Med. 1982; 97 (1): 78-92.
31. McPherson T, Cowen EW, McBurney E, Klion AD. Platelet-derived growth factor receptor-α-associated hypereosinophilic syndrome and lymphomatoid papulosis. Br J Dermatol. 2006; 155 (4): 824-826.
32. Woolnough K, Wardlaw AJ. Eosinophilia in Pulmonary Disorders. Immunol Allergy Clin North Am. 2015; 35 (3): 477-492.
33. Klion AD. How i treat hypereosinophilic syndromes. Blood. 2015; 126 (9): 1069-1077.
34. McMillan HJ, Johnston DL, Doja A. Watershed infarction due to acute hypereosinophilia. Neurology. 2008; 70 (1): 80-82.
35. Chen YYK, Khoury P, Ware JM, et al. Marked and persistent eosinophilia in the absence of clinical manifestations. J Allergy Clin Immunol. 2014; 133 (4): 1195-1202.e2.
36. Dellon ES, Simon D, Wechsler ME. Controversies in Allergy: The Potential Role of Biologics as First-Line Therapy in Eosinophilic Disorders. J Allergy Clin Immunol Pract. 2022; 10 (5): 1169-1176.
37. Roufosse F, Kahn JE, Rothenberg ME, et al. Efficacy and safety of mepolizumab in hypereosinophilic syndrome: A phase III, randomized, placebo-controlled trial. J Allergy Clin Immunol. 2020; 146 (6): 1397-1405.
38. Shi Y, Wang C. What we have learned about lymphocytic variant hypereosinophilic syndrome: A systematic literature review. Clin Immunol. 2022; 237: 108982.

Bölüm 2
Kronik Eozinofilik Lösemi

Uzm. Dr. Mehmet Can Uğur

Bakırçay Üniversitesi Çiğli Eğitim ve Araştırma Hastanesi

Giriş:

Eozinofiller, periferik kanda lökositlerin %3-5'ini oluşturur. Laboratuvara göre farklılık göstermekle birlikte, periferik kandaki mutlak eozinofil sayısı 0.3-0.5/mm^3'tür. Normalin üst sınırından 1500/mm^3'e kadar olan eozinofil sayısı hafif, 1.500-5.000/mm^3 arası orta ve 5.000/mm^3 üstü şiddetli eozinofilidir. Eozinofil sayısının 1.500/mm^3 üstünde sebat etmesi ise hipereozinofili olarak tanımlanır.

Eozinofili ayırıcı tanısında geniş bir liste yer alır. Gelişmekte olan ülkelerde, eozinofilinin en yaygın nedeni paraziter enfeksiyonlardır. Alerji ve atopi, ilaç reaksiyonları, hiper immüngloblülin-E sendromu gibi genetik hastalıklar, Churg-Strauss sendromu ve Wegener's Sendromu gibi bağ dokusu hastalıkları, alerjik bronkopulmoner aspergilloz (ABPA) gibi pulmoner hastalıklar, adrenal yetmezlik gibi metabolik durumlar, eozinofili ayırıcı tanısında ekarte edilmesi gereken durumlardır. Hematolojik malignitelerden Hodgkin ve non-Hodgkin lenfomalarda da interlökin-3 (IL-3), interlökin-5 (IL-5) ve büyüme faktörü gibi sitokinlerin artışına bağlı olarak eozinofili görülebilmektedir.[1,2]

Bu bölümde, eozinofilik prekürsör hücrelerin klonal artışıyla kemik iliği, periferik kanda ve dokularda eozinofilik infiltrasyonla karakterize olan kronik eozinofilik lösemi-başka yerde sınıflanmamış (CEL-NOS) üzerinde durulacaktır.

Epidemiyoloji:

CEL-NOS nadir bir hematolojik hastalık olması ve tanının sıklıkla atlanması nedeniyle hastalığın insidansı net olarak bilinmemektedir. Ancak Amerika Birleşik Devletleri'nde yılda 100.000'de 0.036 olduğu tahmin edilmektedir.[3] Kadınlara göre erkek predominansı hakimdir. 40 yaşlarında pik yapmakla birlikte, hemen her yaşta görülebilmektedir. Mayo Clinic verilerine göre, periferik kanda eozinofili nedeniyle tetkik edilen 1.416 hastanın 17'si (%1.2) CEL-NOS tanısı almıştır.[4] Requena ve arkadaşlarının 2022 yılında yayınladığı bir derlemede 347 hipereozinofilik sendrom (HES) tanılı hastadan 12'si CEL-NOS tanılıydı (%3.4) ve yaş aralığı 19-82 yaş arasındaydı.[5]

Sınıflama:

CEL-NOS, Dünya Sağlık Örgütü (WHO) 2016 revize miyeloid neoplazmlar ve eozinofilik hastalıklar sınıflaması içinde yer almaktadır: [6]

WHO 2016 revize miyeloid neoplazmlar sınıflaması:

- Kronik miyeloid lösemi (KML)
- Kronik nötrofilik lösemi (KNL)
- Polisitemi vera (PV)
- Primer miyelofibrozis (PMF)
- Esansiyel trombositoz (ET)
- CEL-NOS
- Sınıflandırılamayan miyeloproliferatif neoplazmlar

2016 revize eozinofilik hastalıklar sınıflaması

- Eozinofili ve PDGFRA, PDGFRB veya FGFR1 rearanjmanı veya PCM1-JAK2'nin eşlik ettiği miyeloid/lenfoid neoplazmlar
- Kronik eozinofilik lösemi
- İdiyopatik HES

Genetik:

CEL-NOS, eozinofili ile seyreden diğer hematolojik malignitelerden farklı olarak PDGFRA, PDGFRB, FGFR1 ve JAK2 mutasyonlarının yokluğu ve eozinofillerin klonal artışı ile karakterizedir. Klonalite, önceki yıllarda karyotip analizi ile belirlenirken son yıllarda kullanımı yaygınlaşan yeni nesil dizileme (NGS) kullanılmaktadır. NGS çalışmaları ile CEL-NOS tanılı hastaların yaklaşık yarısında başka miyeloid somatik mutasyonlar saptanmıştır. Literatürde ASXL1, TET2, EZH2, DNMT3A, STAT5B, SF3B1, SRSF2, GATA2, SETBP1, U2AF1 ve ETV6 mutasyonları bildirilmiştir. Bu mutasyonların sahip hastalar genellikle daha yaşlı, organomegali ve laktat dehidrogenaz (LDH) düzeyi artışı ile seyretmektedir.[7,8,9,10]

Klinik Özellikler:

CEL-NOS klinik özellikleri, diğer miyeloid neoplazilere benzemektedir. Halsizlik, kilo kaybı ve gece terlemesi gibi konstitüsyonel semptomlar, persistan öksürük ve dispne, dispeptik yakınmalar, hepatosplenomegali, yüksek LDH düzeyi, eozinofiliye eşlik eden anemi, lökositoz ve trombositoz sık görülen semptom ve laboratuar bulgularıdır. Alerji, atopi, artrit, myalji, gastrointestinal, pulmoner ve kardiyak semptomlar gibi eozinofil

aktivasyonu ve organ infiltrasyonu ilişkili bulgular ise HES'ten farklı olarak daha az görülmektedir.

Periferik kan yaymasında eozinofillerde hipogranülasyon, hipersegmentasyon veya hiposegmentasyon şeklinde görülen nükleer atipi önemli bulgulardır.

Kemik iliği morfolojisinde temel bulgu eozinofilik serideki anlamlı artış ve displazidir. Ancak CEL-NOS'un miyeloid neoplazi doğası gereği kronik miyeloproliferatif hastalıklar ve miyelodisplastik sendromda olduğu gibi hiperselülerite, miyelod/eritroid seri oranında artış, disgranülopoez, diseritropoez, displastik megakaryositler ve retiküler fibrozis gibi morfolojik bulgular da olguların 1/3'ünde görülebilir.[9]

Tanı:

WHO CEL-NOS tanı kriterleri: [6]

- Periferik kanda eozinofil sayısı >1.500 mm^3
- Blast oranı periferik kanda ≥%2 veya kemik iliğinde >%5 olmalı
- Kemik iliği blast oranı <%20 olmalı ve inv (16) (p13.1q22), t (16;16) (p13;q22) veya AML'nin diğer tanısal özelliklerini taşımamalı
- KML, PV, ET, PMF, CNL, kronik miyelomonositik lösemi (KMML) veya atipik KML için WHO kriterlerini karşılamamalı
- PDGFRA, PDGFRB veya FGFR1 rearanjmanı olmamalı
- PCM1-JAK2, ETV6-JAK2 veya BCR-JAK2 füzyon geni olmamalı

Eozinofilik klonal artışın belirlendiği, ancak WHO tanı kriterlerinin karşılanmadığı durumlar ise ''önemi belirlenmemiş klonal hematopoez" (CHIP) olarak tanımlanır.

CEL-NOS, ayırıcı tanıda en sık HES ile karışmaktadır. Ancak bir sitogenetik veya moleküler anomali ile birlikte, periferik kanda ve kemik iliğinde artmış blast oranı ve displazi varlığı ile HES'ten ayrılabilir. CEL-NOS'un diğer miyeloid malignitelerden ayrımı eozinofil ve diğer hücre serilerinin morfolojik özellikleriyle mümkün değildir. Ancak genetik özellikler ve diğer tanı kriterleri dikkatle incelenerek bu ayırıcı tanı yönetilebilir.

Tedavi:

CEL-NOS'un son derece nadir bir antite olması ve tanı kriterlerinin yakın bir zamana kadar netlik kazanmamış olması nedeniyle tedavisi ile ilgili veriler genellikle HES ile ilgili çalışmalarda yer almaktadır. Bu çalışmalar, CEL-NOS tanılı hastaları da içermekle birlikte, WHO tanı kriterlerinin net tanımlanmadığı yıllara ait çalışmalarda bu hastalara ait verileri irdelemek güvenilir değildir. Söz konusu nedenlere bağlı olarak CEL-NOS özelindeki tedavi seçenekleri küçük vaka serilerine ve retrospektif çalışmalara dayanmaktadır.

Tedaviye başlama ile ilgili genel kanı, CEL-NOS'un kötü prognozu göz önüne alındığında tanı konulur konulmaz başlanması yönündedir. Bu sayede hem organ hasarını önlemek hem de moleküler remisyon sağlamak mümkün olmaktadır.

Başlangıç tedavisi olarak kortikosteroid, hidroksiüre veya ikisinin kombinasyonu tercih edilmektedir. 1 mg/kg/gün dozunda 1 ay süreyle metilprednizolon tedavisi en sık tercih edilen başlangıç tedavilerinden biridir. Kortikosteroid tedavisi sonrası idame tedavisi konusunda görüş birliği yoktur. Mayo Klinik verilerine göre kortikosteroid tedavisi ile hastalar ortalama 13 ay remisyonda kalmıştır.[4] Kortikosteroid tedavisi verilecek hastalarda, eozinofili ayırıcı tanısında yer alan olası paraziter enfeksiyonların progresyonuna neden olmamak için bu enfeksiyonlar dışlanmalı veya tanı netleşene kadar ampirik tedavi düşünülmelidir.

Hidroksiüre, tek başına veya kombinasyon halinde etkin bir ilk basamak tedavisidir. Tercih edilen başlangıç dozu 500-1.000 mg/gün'dür. Kortikosteroidlere refrakter veya yan etki nedeniyle steroid dozunun azaltılması gereken hastalarda tedaviye eklenebilir. Monoterapi veya kombinasyon halinde genel yanıt oranları %70 dolaylarında bildirilmektedir.[11]

İnterferon-α (IFN-α), HES tanılı hastaların birinci basamak tedavilerinde kullanılan çalışmalar olmak birlikte, sıklıkla kortikosteroid ve hidroksiüreye yanıtsız hastaların ikinci basamak tedavisinde monoterapi veya kortikosteroidle kombinasyon şeklinde tercih edilmektedir. IFN-α ile hematolojik remisyonun yanı sıra moleküler remisyon da elde edilebilir.[12,13,14] Başlangıç ve idame dozları hakkında bir görüş birliği yoktur. Haftada 3 kez bir milyon ünite ile remisyon sağlandıktan sonra daha düşük dozlarla idamenin sürdürülmesi en sık tercih edilen doz şemasıdır. Pegile IFN-α-2a ise diğer miyeloproliferatif hastalıklarda elde edilen deneyim doğrultusunda 1-1.5 mcg/kg/hafta dozunda kullanılabilir. Hidroksiüreden avantajlı bir yönü ise gebelikte de güvenle kullanılabilmesidir.

Kortikosteroid, hidroksiüre ve INF'ye yanıt alınamayan hastalarda vinkristin, siklofosfamid ve etoposid gibi sitotoksik ajanlar denenebilir. PDGFRA ve PDGFRB mutasyonunlarının pozitif saptandığı HES olgularında oldukça yüz güldürücü bir ajan olan İmatinibin ise CEL-NOS için 400 mg/gün üzerindeki dozlarda dahi etkinliği oldukça sınırlıdır.[15]

Eozinofil yaşam döngüsünde anahtar rol oynayan İnterlökin-5'e (IL-5) karşı bir monoklonal antikor olan Mepolizumab, HES ve CEL-NOS'ta etkinlik gösterebilir. Mepolizumabın bu hasta grubunda yürütülen faz 3 çalışmasında (ClinicalTrials.gov NCT02836496) HES tanılı hastalarda plaseboya üstün olduğu görülmüştür.[16] Ancak bu çalışmaya dahil edilen hastalar PDGFRA gen mutasyonu negatif olmakla birlikte, CEL-NOS'un WHO tanı kriterlerini karşılamaması nedeniyle CEL-NOS özelinde etkinliği belirsizdir. Bir başka IL-5 monoklonal antikoru olan Reslizumab ve IL-5Rα monoklonal antikoru olan Benralizumabın da HES'de etkinliği gösterilmiştir. Ancak CEL-NOS için kanıtlar yetersizdir.[17-18]

Refrakter hastalarda denenen diğer bir seçenek de anti-CD52 antikoru olan Alemtuzumabdır. HES ve CEL-NOS hastalarını içeren küçük serilerde hematolojik yanıtın elde edilmesinde ve sürdürülmesinde etkin olmakla birlikte,CEL-NOS'lu hastalarda moleküler yanıt elde edilememiştir.[19]

Agresif seyirli hastalarda eğer uygun donörü varsa allojenik kök hücre nakli ile uzun süreli hastalıksız sağkalım elde edilen anektodal yayınlar literatürde yer almakla birlikte,CEL-NOS tedavisinde allojenik naklin yeri belirsizdir.[20,21]

Prognoz:

CEL-NOS, kötü prognoza sahip bir hastalıktır. Genel sağkalım, farklı çalışmalarda 13 ile 20 ay arasında bildirilmiştir. Mortalite nedenleri sekonder enfeksiyonlar, hastalıkla ilişkili organ hasarları ve akut miyeloid lösemiye progresyondur. Periferik kandaki eozinofilik atipi, kemik iliğindeki megakaryositik atipi, LDH yüksekliği ve anormal karyotip varlığı sağkalım için kötü risk faktörleri olarak belirlenmiştir.[4,22,23]

Kaynaklar

1. Kawasaki A, Mizushima Y, Matsui S, Hoshino K, Yano S, Kitagawa M. A case of T-cell lymphoma accompanying marked eosinophilia, chronic eosinophilic pneumonia and eosinophilic pleural effusion. A case report. Tumori. 1991; 77: 527-530.
2. Endo M, Usuki K, Kitazume K, Iwabe K, Okuyama Y, Urabe A. Hypereosinophilic syndrome in Hodgkin's disease with increased granulocyte-macrophage colony-stimulating factor. Ann Hematol. 1995;71: 313-314.
3. Crane MM, Chang CM, Kobayashi MG, Weller PF. Incidence of myeloproliferative hypereosinophilic syndrome in the United States and an estimate of all hypereosinophilic syndrome incidence. J Allergy Clin Immunol. 2010 Jul; 126 (1): 179-81.
4. Morsia E, Reichard K, Pardanani A, Tefferi A, Gangat N. WHO defined chronic eosinophilic leukemia, not otherwise specified (CEL, NOS): a contemporary series from the Mayo Clinic. Am J Hematol. 2020; 95 (7): E172- E174.
5. Requena G, van den Bosch J, Akuthota P, Kovalszki A, Steinfeld J, Kwon N et al. Clinical Profile and Treatment in Hypereosinophilic Syndrome Variants: A Pragmatic Review. J Allergy Clin Immunol Pract. 2022 Aug; 10 (8): 2125-2134.
6. Shomali W, Gotlib J. World Health Organization-defined eosinophilic disorders: 2022 update on diagnosis, risk stratification, and management. Am J Hematol. 2022 Jan 1; 97 (1): 129-148.
7. Ross DM, Thomson C, Hamad N, Lane SW, Manos K, Grigg AP et al. Miyeloid somatic mutation panel testing in myeloproliferative neoplasms. Pathology. 2021 Apr; 53 (3): 339-348.
8. Cross NCP, Hoade Y, Tapper WJ, Carreno-Tarragona G, Fanelli T, Jawhar M, et al. Recurrent activating STAT5B N642H mutation in miyeloid neoplasms with eosinophilia. Leukemia. 2019 Feb; 33 (2): 415-425.
9. Wang SA, Hasserjian RP, Tam W, Tsai AG, Geyer JT, George TI et al. Bone marrow morphology is a strong discriminator between chronic eosinophilic leukemia, not otherwise specified and reactive idiopathic hypereosinophilic syndrome. Haematologica. 2017 Aug;102 (8): 1352-1360.
10. Wang SA, Tam W, Tsai AG, Arber DA, Hasserjian RP, Geyer JT et al. Targeted next-generation sequencing identifies a subset of idiopathic hypereosinophilic syndrome with features similar to chronic eosinophilic leukemia, not otherwise specified. Mod Pathol. 2016 Aug; 29 (8): 854-64.
11. Iurlo A, Cattaneo D, Gianelli U. Hypereosinophilic syndromes in the precision medicine era: clinical, molecular aspects and therapeutic approaches (targeted therapies). Expert Rev Hematol. 2019 Dec;12 (12): 1077-1088.
12. Quiquandon I, Claisse JF, Capiod JC, Delobel J, Prin L. Alpha-interferon and hypereosinophilic syndrome with trisomy 8: karyotypic remission. Blood 1995; 85: 2284–5.

13. Luciano L, Catalano L, Sarrantonio C, Guerriero A, Califano C, Rotoli B. aIFN–induced hematologic and cytogenetic remission in chronic eosinophilic leukemia with t (1;5). Haematologica.1999; 84: 651–3.
14. Yamada O, Kitahara K, Imamura K, Ozasa H, Okada M, Mizoguchi H. Clinical and cytogenetic remission induced by interferon-a in a patient with chronic eosinophilic leukemia associated with a unique t (3;9;5) translocation. Am J Hematol. 1998; 58: 137–41.
15. Butterfield JH. Success of short-term, higher-dose imatinib mesylate to induce clinical response in FIP1L1-PDGFRalpha-negative hypereosinophilic syndrome. Leuk Res. 2009; 33: 1127-1129.
16. Roufosse F, Kahn JE, Rothenberg ME, Wardlaw AJ, Klion AD, Kirby SY, et al. HES Mepolizumab study group. Efficacy and safety of mepolizumab in hypereosinophilic syndrome: A phase III, randomized, placebo-controlled trial. J Allergy Clin Immunol. 2020 Dec;146 (6): 1397-1405.
17. Klion AD, Law MA, Noel P, Kim YJ, Haverty TP, Nutman TB. Safety and efficacy of the monoclonal anti-interleukin-5 antibody SCH55700 in the treatment of patients with hypereosinophilic syndrome. Blood 2004; 103: 2939–41.
18. Kuang FL, Legrand F, Makiya M, Ware J, Wetzler L, Brown T, et al. Benralizumab for PDGFRA-Negative Hypereosinophilic Syndrome. N Engl J Med 2019; 380: 1336-46.
19. Strati P, Cortes J, Faderl S, Kantarjian H, Verstovsek S. Long-term follow-up of patients with hypereosinophilic syndrome treated with Alemtuzumab, an anti-CD52 antibody. Clin Lymphoma Myeloma Leuk. 2013;13: 287-291.
20. Basara N, Markova J, Schmetzer B, Blau IW, Kiehl MG, Bischoff M, et al. Chronic eosinophilic leukemia: successful treatment with an unrelated bone marrow transplantation. Leuk Lymphoma. 1998; 32: 189-193.
21. Juvonen E, Volin L, Kopenen A, Ruutu T. Allogeneic blood stem cell transplantation following non-myeloablative conditioning for hypereosinophilic syndrome. Bone Marrow Transplant. 2002; 29: 45.
22. Helbig G, Soja A, Bartkowska-Chrobok A, Kyrcz-Krzemien S. Chronic eosinophilic leukemia-not otherwise specified has a poor prognosis with unresponsiveness to conventional treatment and high risk of acute transformation. Am J Hematol. 2012; 87: 643-645.
23. Wang SA. The Diagnostic Work-Up of Hypereosinophilia. Pathobiology. 2019; 86 (1): 39-52.

Kısım III
Lenfoproliferatif Hastalıklar

Bölüm 1
Castleman Hastalığı

Uzm. Dr. Selin Kır, Doç. Dr. Nur Soyer

Ege Üniversitesi Tıp Fakültesi, Hematoloji Bilim Dalı, İzmir, Türkiye

Giriş

Anjiyofoliküler lenf nodu hiperplazisi olarak da bilinen Castleman hastalığı, etiyolojisi ve patogenezi tam olarak aydınlatılamamış, nonklonal, nadir görülen bir lenfoproliferatif hastalıktır.[1] Boyun, göğüs, batın ve pelvis gibi vücudun herhangi bir bölgesindeki lenf nodlarını etkileyebilir. Klinik olarak unisentrik Castleman hastalığı ve multisentrik Castleman hastalığı olarak iki ana gruba ayrılır. Klinik semptomlar, laboratuvar ve görüntüleme bulguları alt tiplere göre değişkenlik göstermektedir. Bazı hastalarda ateş, kilo kaybı, gece terlemesi gibi B semptomları çok belirgin olabilirken, bazı hastalar ise uzun süre asemptomatik seyredip, yapılan görüntülemelerde insidental olarak saptanan lenf nodlarıyla tanı alabilir. Bu yüzden tüm Castleman hastalarının tanı anında alt tiplerinin belirlenmesi önemlidir. Alt tiplere göre tedavi yaklaşımı da değişmektedir. Unisentrik Castleman hastalığında cerrahi önemli yer tutarken multisentrik Castleman hastalığında sistemik tedavi ön plandadır.

Tarihçe

Tarihteki ilk vaka 1954'te Castleman ve Towne tarafından raporlandı. Ateş, halsizlik, nonprodüktif öksürük şikayetleriyle doktora başvuran 40 yaşında erkek hastanın akciğer görüntülemesinde mediastende genişleme ve kitle saptandı.[1] 1956'da Castleman, büyümüş mediastinal lenf düğümleri olan ve mikroskobik olarak da timik tümörlere benzeyen 12 hasta serisi daha tanımladı. Bu lenf düğümlerinde histopatolojik olarak lenfoid foliküler hiperplazi, endotelyal hiperplazi ve belirgin kapiller proliferasyon mevcuttu.[2]

Castleman Hastalığı Sınıflandırması

Klinik olarak unisentrik ve multisentrik Castleman hastalığı olarak iki ana gruba ayrılır. Unisentrik Castleman Hastalığı (UCH), cerrahi eksizyondan sonra iyi prognoza sahipken; multisentrik Castleman Hastalığında (MCH), ciddi bir klinik seyir ve kötü

prognoz görülür. Histopatolojik olarak ise hiyalin vasküler tip, plazma hücreli tip ve mikst tip olarak sınıflandırılır. Unisentrik Castleman hastalığı vakalarının çoğu hiyalin vasküler tip, multisentrik Castleman hastalığı vakaların çoğu ise plazmasitik tiptedir. Multisentrik Castleman hastalığı ayrıca HHV-8'in varlığına göre, HHV-8 negatif/idiyopatik MCH (iMCH) ve HHV-8 ile ilişkili MCH olmak üzere iki alt bölüme ayrılır. HHV-8 negatif/idiyopatik MCH (iMCH) ise POEMS sendromu ile ilişkili MCH, TAFRO sendromu ile ilişkili MCH, iMCD-iPL (İdiyopatik Plazmasitik Lenfadenopati) ve iMCD-NOS Başka Türlü Sınıflandırılamayan Tip şeklinde dört alt bölüme ayrılır.[3]

Castleman Hastalığı Sınıflandırması

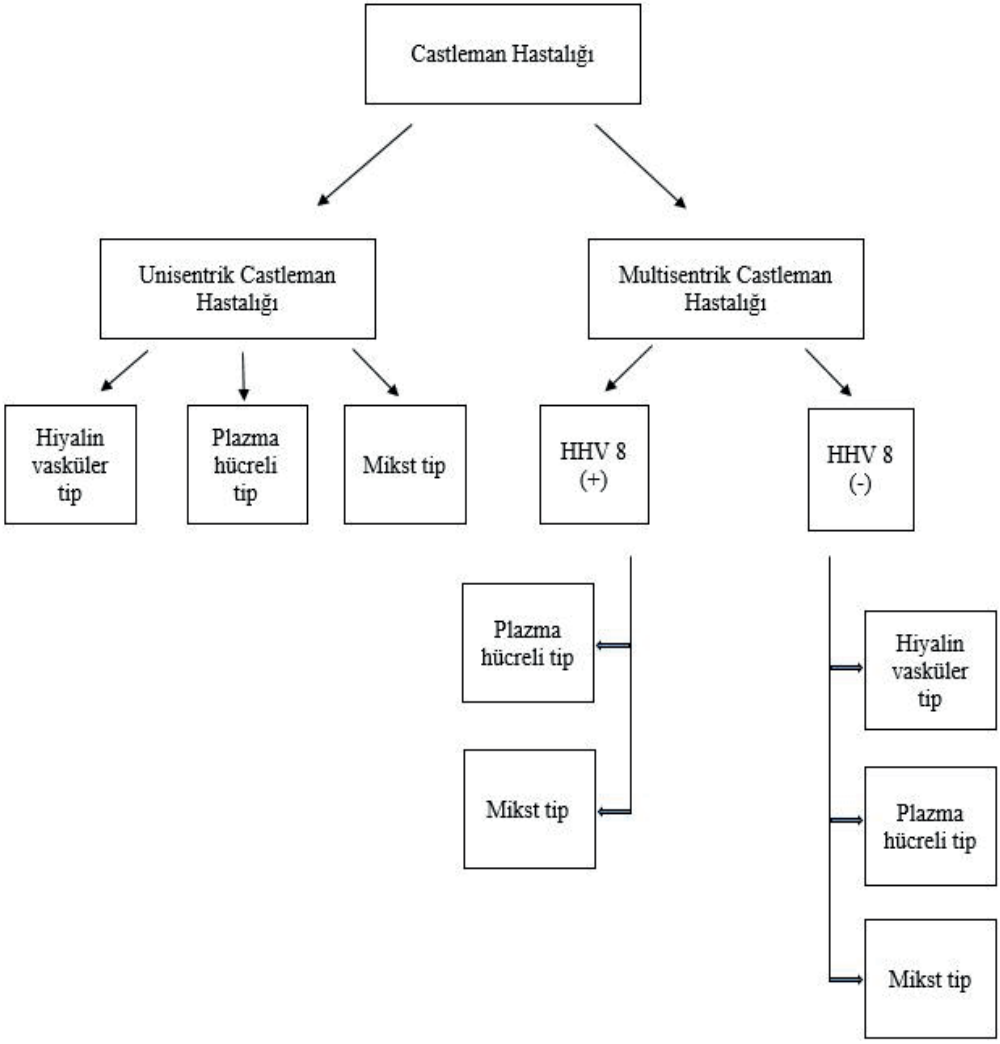

Tablo 1: NCCN Diagnosis and Management of Castleman Disease sunumundan alıntılanmıştır.

1. Unisentrik Castleman Hastalığı (UCH)

Patogenez

Unisentrik Castleman hastalığının patogenezi tam olarak anlaşılamamıştır. Hastalardan alınan lenf düğümlerinin histopatolojik özelliklerinin, normal antijenik uyaranlara yanıt olarak görülebilen reaktif değişiklikler olduğuna veya düşük dereceli bir neoplastik süreci temsil ettiğine inanılmaktadır. Bu histopatolojik özellikler arasında atrofik ve hiperplastik germinal merkezler, foliküler dendritik hücre (FDC) belirginliği, immünoblastların ve plazma hücrelerinin birikmesi ve artan vaskülarite yer alır.[4]

Etiyoloji

Viral, otoimmün ve neoplastik süreçler, unisentrik Castleman hastalığının olası etiyolojileri olarak düşünülmektedir. İnsan herpes virüsü 8 (HHV-8) ile ilişkili multisentrik Castleman hastalığından farklı olarak, unisentrik Castleman hastalığı, HHV-8 enfeksiyonu veya HIV enfeksiyonu ile ilişkili değildir.

Epidemiyoloji

Amerika Birleşik Devletleri'nde, 2014 yılında yapılan bir çalışmada Castleman hastalığının yıllık insidansının 6.500 ile 7.700 vaka arasında olduğu gösterilmiştir. Bunların %75'i unisentrik Castelman hastalığıdır. 2022 yılında yapılan ve sağlık sigortası verilerinde ICD-10 kodlarını kullanan bir çalışmada CH'nin yıllık insidansın yaklaşık 2.000 vaka civarında olduğu tahmin edilmektedir.[5,6] ABD'de UCH insidansının milyon kişi yılı başına 16 olduğu tahmin edilmektedir. UCH, her yaştan bireylerde görülebilir ve ortanca başlangıç yaşı dördüncü dekattır. Her iki cinsiyette de eşit oranda görülür.[7]

Klinik Özellikler

Belirti ve Semptomlar

Hastalar genellikle asemptomatiktir. B semptomları nadir görülür ve görüntülemelerde insidental olarak tespit edilir. Lenfadenopatiler en yaygın olarak mediasten, servikal bölge ve pelviste saptanır, ancak hastalık herhangi bir lenf nodunu da tutabilir. Torakal bölgeyi tutan lenfadenopatiler öksürük, hemoptizi, nefes darlığı ile abdominal, retroperitoneal ve pelvik bölgeyi tutan lenfadenopatiler, karın veya sırt ağrısı ile kendini gösterebilir. Periferik hastalık, ağrısız lenfadenopati olarak ortaya çıkar. Unisentrik Castleman hastalığı genellikle sadece tek bir lenf düğümünü ya da tek bir lenf nodu bölgesini etkiler. Unisentrik Castleman hastalığı, paraneoplastik pemfigus, polinöropati, pulmoner komplikasyonlar ve otoimmün hemolitik anemi gibi ciddi komplikasyonlarla da karşımıza çıkabilir.[8,9]

Laboratuvar çalışmaları

Laboratuvar testleri genellikle normaldir, ancak anemi, trombositopeni, hipergamaglobülinemi, hipoalbüminemi, CRP yüksekliği ve yüksek sedimantasyon hızı mevcut olabilir.[9]

Görüntüleme

UCH hastaları genelde asemptomatiktir ve yapılan görüntülemelerde saptanan tek bir lenf nodu veya tek bir lenf nodu bölgesinin tutulumunun gösterilmesiyle tanı alır. Ancak tanıyı doğrulamak için lenf nodu biyopsisi gereklidir. Görüntülemede bilgisayarlı tomografi (BT), manyetik rezonans görüntüleme (MRG) ve pozitron emisyon tomografisi (PET) kullanılabilir. UCH vakalarında lenf nodlarının SUV maksimum değerleri, lenfomalardan daha düşüktür. On bir UCH vakasıyla yapılan PET ile ilgili bir çalışmada, ilgili lenf düğümündeki ortanca SUV maksimum değeri 3.91 ölçülmüştür. Neredeyse tüm UCH vakalarının SUV maksimum değeri 10'dan küçüktür.[10]

Patoloji

Unisentrik Castleman hastalığının hiyalin vasküler, plazma hücreli (plazmasitik) ve mikst tip olmak üzere üç histopatolojik alt tipi vardır. Hiyalin vasküler tip, UCH'nin en sık görülen patolojik alt tipidir, UCH'lerin %74.4-91.4 kadarını oluşturur.[11,12] Histolojik olarak, lenf düğümleri değişen derecelerde foliküler ve interfoliküler değişiklikler gösterir. Foliküllerin yoğunluğu artabilir ve germinal merkez atrofiktir. İnterfoliküler alanda damar duvarında hiyalinizasyon ile damarlanma artışı vardır. Vakaların yaklaşık dörtte birinde, germinal merkezde ve interfoliküler alanda, atipik dendritik hücreler bulunabilir. Bu hücreler foliküler dendritik hücre belirteçleri olan CD21 ve CXCL13 ile pozitif boyanır.[13] Plazma hücreli (plazmasitik) tipi ise vakaların küçük bir kısmını (%9-26) oluşturur ve belirgin plazmasitoz gösterir. Lenfadenopatiler lokalizedir, ancak kitle genellikle tek bir düğümden ziyade birkaç bitişik lenf düğümünden oluşur. Hiyalen vasküler alt tipten farklı olarak, hemen hemen tüm plazma hücreli UCH hastalarında ateş, gece terlemesi, yorgunluk gibi semptomlar bulunur.[11,14] Mikst histopatolojik alt tipinde ise, aynı lenf düğümünde hiyalin vasküler ve plazmasitik alt tiplerin özelliklerinin bir karışımı mevcuttur.

Tanı

Tanı için büyümüş lenf nodundan eksizyonel biyopsi ve histopatolojik inceleme gereklidir. Tüm hastalarda HHV-8'i saptamak için lenf düğümü dokusunun LANA-1 ile immünohistokimyasal boyamasına bakılmalıdır.

Ayırıcı Tanı

Ayırıcı tanıda lenf nodu büyümesine yol açan enfeksiyöz hastalıklar, maligniteler, otoimmün durumlar gibi hastalıklar düşünülmelidir. Enfeksiyöz hastalıklardan

toksoplazma lenfadeniti, HIV lenfadeniti, malignitelerden Hodgkin lenfoma, non-Hodgkin lenfoma, foliküler dendritik hücre (FDC) sarkomu ve plazmositom, otoimmün hastalıklardan romatoid artrit, otoimmün lenfoproliferatif sendrom ve foliküler hiperplazi, unisentrik Castleman hastalığı ile karışabilmektedir.

Tedavi

Tedavi uygulamaları, merkezler arasında farklılık göstermektedir, bu bölümde anlatılan unisentrik Castleman hastalığı tedavisi için National Comprehensive Cancer Network (NCCN) tedavi rehberleri referans alınmıştır. Lenf düğümlerinin tam rezeksiyonu hemen her zaman tek küratif yaklaşımdır ve UCH tedavisi için altın standarttır.[8,15,16,17] UCH tedavisi lenf nodunun rezektabl olup olmamasına, rezeksiyonun kısmi ya da tam olarak yapılmasına, hastanın semptomatik olup olmamasına ve relaps/refrakter hastalığa göre değişmektedir. UCH tedavi algoritması için **Algoritma 1**'e bakınız.

Takip

Tedavi bitiminden bir ay sonra öykü, fizik muayene, laboratuvar tetkiklerinden tam kan sayımı, laktat dehidrogenaz [LDH], biyokimya, albümin, bakılabiliyorsa interlökin [IL-6], C-reaktif protein [CRP], serum serbest hafif zincirleri ve immünoglobülinler ile tedavi yanıtı değerlendirilmelidir. Görüntüleme, tedavi bittikten sonra bir ile üç ay arasında yapılmalıdır. Tercih edilen görüntüleme yöntemi, rezidüel kitlelerin boyutu ve aktivitesini gösteren PET-BT'dir. BT ile görüntüleme de bir alternatiftir. Laboratuvar ve görüntüleme tetkikleri her yıl tekrarlanmalıdır. Takiplerde hastalık olmaması durumunda, beş yıl sonra yıllık görüntüleme kesilebilir.[16]

2. Multisentrik Castleman Hastalığı (MCH)

Multisentrik Castleman hastalığı, HHV-8'in varlığına göre, HHV-8 ile ilişkili MCH ve HHV-8 negatif/idiyopatik MCH (iMCH) olarak iki alt gruba ayrılır. HHV-8 ile ilişkili MCH'ye Kaposi sarkomu herpes virüsü (KSHV) ile ilişkili MCH de denir.

Patogenez

Özellikle HIV enfeksiyonu nedeniyle bağışıklığı baskılanmış hastalarda KSHV/HHV8 enfeksiyonu sistemik sitokin disregülasyonuna yol açar. HHV-8 ile ilişkili MCH'nin patogenezinde artmış IL-6 düzeyleri majör rol oynar.[18,19] iMCH'nin patogenezinde ise otoinflamatuar ve otoimmün mekanizmalar, paraneoplastik süreçler ya da tanımlanamayan viral enfeksiyonların sebep olduğu, poliklonal lenfoproliferayon ve hipersitokineminin rol oynadığı düşünülmektedir.[20]

Etiyoloji

Kontrolsüz HHV-8 enfeksiyonu, HHV-8 ile ilişkili MCH'nin en iyi bilinen etiyolojisidir.[21] HHV-8, hem endemik olarak hem de HIV ile ilişkili Kaposi sarkomunda (KS) bulunan

gama herpes grubu bir virüstür.[22,23] HHV-8 negatif/idiyopatik MCH (iMCH) hastalığının etiyolojisi ise hala bilinmemektedir.

Epidemiyoloji

ABD'de MCH insidansının milyon kişi yılı başına 5 olduğu tahmin edilmektedir. Vakalar her yaş grubunda görülmekle beraber, ortanca başlangıç yaşı beş ile yedinci dekadlardır. Erkeklerde daha sık görülmektedir.[7]

Klinik Özellikler

Belirti ve semptomlar

Hastalarda ateş, kilo kaybı, gece terlemesi, yorgunluk gibi B semptomları görülür. Fizik muayenede splenomegali, hepatomegali, büyümüş lenf nodları, ödem, batında asit, plevral ve perikardiyal effüzyon, deride hemanjiyomlar saptanabilir. UCH'den farklı olarak MCH hastalarında, tek bir lenf nodu ya da bölgesi tutulmaz, yaygın lenfadenopati mevcuttur. MCH'nin tüm formlarında, şiddetli veya yaşamı tehdit edici sistemik inflamatuar semptomlar ve bunlarla ilişkili organ disfonksiyonu görülür. Bu semptomlar genellikle hızlı ilerler, ancak hastalığın nadir görülmesi nedeniyle klinik tanı bazen gecikebilir.[24,25] iMCH'li hastalarda nöropati görülebilir ve hafif duyusal nöropatiden POEMS ile ilişkili MCH'nin şiddetli duyusal ve motor nöropatisine kadar değişkenlik gösterebilir.[26]

Laboratuvar çalışmaları

Anemi çok yaygın olarak görülür, diğer sitopenilerle birlikte olabilir. CRP ve sedimantasyon gibi akut faz yanıtlarının, IL-6, vasküler endotelyal büyüme faktörü (VEGF) ve laktat dehidrogenazın (LDH) yüksekliği, hipoalbüminemi, poliklonal hipergammaglobülinemi görülebilir. HHV-8 ile ilişkili MCH hastalarının büyük bir kısmında HIV testi pozitiftir. iMCH'li hastalarda ek olarak anti-nükleer antikor (ANA) ve diğer otoimmün antikorların pozitifliği, coombs testi pozitifliği, yüksek fibrinojen düzeyleri de görülebilir.[27]

Görüntüleme

Görüntülemede akciğer grafisi, BT, MRG ve PET kullanılabilir. Yapılabiliyorsa PET/BT önerilen görüntüleme yöntemidir.[28] Birden fazla lenf nodu bölgesinin tutulumu beklenir, ancak bulgular hastalığa spesifik değildir. Mediastende genişleme, pulmoner nodüller, plevral efüzyon saptanabilir. PET/BT'de saptanan lenfadenopatilerin SUV maksimum değeri, lenfomalara göre daha düşük beklenir.[29,30,31]

Patoloji

HHV-8 ile ilişkili MCH'de KSHV/HHV8 ile enfekte olmuş hücreler genellikle dış mantle zona veya marjinal zona yerleşir. KSHV/HHV8 pozitif plazmablastlarda ve immünoblastlarda artış vardır. Bu plazmablastlar monotipik λ hafif zincir ekspresyonu ile yüksek seviyelerde sitoplazmik IgM eksprese eder. Lenf nodları nispeten korunmuş lenf düğümü mimarisine sahiptir.[32,33] HHV-8 negatif/idiyopatik MCH (iMCH), KSHV/HHV8 ile ilişkili MCH'ye kıyasla genellikle daha belirgin plazmasitoz, daha az derecede vasküler

proliferasyon ve hiyalinasyon ile kendini gösterir. Normal germinal merkezlere sahip interfoliküler alanlarda, politipik olgun plazma hücrelerinin proliferasyonu görülür.[18]

Tanı

HHV-8 ile ilişkili MCH'nin tanısı için tanı kriterleri belirlenmemiştir. Lenf nodunda bulunan HHV-8'in, LANA-1 ile immünohistokimyasal olarak boyanması altın standarttır. Lenf nodu biyopsisinde karakteristik histopatolojik bulguların olması, aktif hastalık sırasında periferik kanda HHV-8'in polimeraz zincir reaksiyonu (PCR) ile gösterilmesi, konstitüsyonel semptomları olan hastada birden çok lenf nodunun büyümesi ile tanı doğrulanır. Pozitif HIV testi tanıyı destekler, ancak gerekli değildir.[16,34]

HHV-8 Negatif/idiyopatik MCH (iMCH) Tanı Kriterleri

Majör Kriterler (Her ikisi de gerekli)
1. Lenf nodu biyopsisinde karakteristik histopatolojik özelliklerin gösterilmesi
2. ≥2 lenf nodu bölgesinde lenf nodu büyümesi
Minör Kriterler (≥1 laboratuvar kriteri, toplamda ≥2 kriter gerekli)
Laboratuvar kriterleri
1. Sedimantasyon veya CRP yüksekliği
2. Anemi
3. Trombositopeni/Trombositoz
4. Renal disfonksiyon veya proteinüri
5. Poliklonal hipergammaglobülinemi
6. Hipoalbüminemi
Klinik kriterleri
1. Konstitüsyonel semptomlar
2. Splenomegali ve/veya hepatomegali
3. Sıvı birikimi (ödem, plevral, perikardiyal füzyon, asit…)
4. Eruptif cherry (kiraz rengi) anjiyomları veya menekşe rengi papüller
5. Lenfositik interstisyel pnömoni

Ayırıcı Tanı

HHV-8 negatif/idiyopatik MCH (iMCH) ayırıcı tanısında; başlıca HHV-8 ve EBV olmak üzere inflamasyon ve lenfadenopati ile seyreden diğer enfeksiyöz süreçler, otoiümün hastalıklardan sistemik lupus eritematozus (SLE), RA, erişkin Still hastalığı, juvenil idiyopatik artrit, otoimmün lenfoproliferatif sendrom (OLPS), malignitelerden ise lenfoma, multipl miyelom, plazmositom, foliküler dendritik hücre (FDC) sarkomu, POEMS sendromu yer almaktadır. HHV-8 negatif/idiyopatik MCH (iMCH) tanısı koyabilmek için tanı kriterlerine ek olarak, ayırıcı tanıda yer alan hastalıkların da dışlanması gerekmektedir.[25]

Tedavi

Tedavi uygulamaları, merkezler arasında farklılık göstermektedir, bu bölümde anlatılan multisentrik Castleman hastalığı tedavisi için National Comprehensive Cancer Network (NCCN) tedavi rehberleri referans alınmıştır. MCH tedavi algoritmaları için Algoritma 2, Algoritma 3 ve Algoritma 4'e bakınız.

Takip

Multisentrik Castleman hastalığının takibinde; laboratuvar değerleri normale dönene kadar iki haftada bir klinik değerlendirme ve laboratuvar çalışmaları yapılır. Görüntüleme, tedavinin başlamasından altı hafta sonra ve ardından maksimum yanıta kadar her üç ayda bir yapılır. En az kısmi yanıt ve daha fazla yanıt alınan hastalar, kontrollere iki ile üç ayda bir çağırılır. Tam yanıt gözlenen ve bir yıl süreyle remisyonda kalan hastalar her 6 ile 12 ayda bir, laboratuvar tetkikleri, BT veya PET/BT ile izlenir. Hasta hastalıksız kalırsa beş yıl sonra yıllık görüntüleme kesilebilir. [16,34] HHV-8 ile ilişkili MCH olan hastaların takibinde ise Kaposi Sarkomu (KS) ve diğer hematolojik maligniteler açısından daha dikkatli olunmalıdır. HHV-8 ile ilişkili MCH olan hastaların yaklaşık %13'ünde KS görülmüştür.[35]

HHV-8 negatif multisentrik Castleman hastalığının tanımlanmış dört alt tipi vardır.

Alt Tipleri

POEMS sendromu ile ilişkili MCH: POEMS sendromu; polinöropati, organomegali, endokrinopati, monoklonal gamopati, cilt değişiklikleri ile karakterize multisistem tutulumu ile seyreden, nadir görülen bir plazma hücre hastalığıdır.[36] POEMS sendromu ve Castleman hastalığı sıklıkla ilişkilendirilmiştir.[37]

TAFRO sendromu ile ilişkili MCH: TAFRO sendromu; trombositopeni, anazarka tarzı ödem, ateş, retiküler fibrozis ve organomegali ile karakterize, sıklıkla böbrek yetmezliğinin de eşlik ettiği bir diğer alt gruptur. Bu grup hastalarda diğer iMCD'li hastalara göre sonuçlar daha kötüdür.[10,38]

iMCD-iPL-İdiyopatik Plazmasitik Lenfadenopati: 1980'de Mori ve ark. idiyopatik plazmasitik lenfadenopati (IPL), poliklonal hipergamaglobülinemi ve lenf düğümlerinde matür plazma hücrelerinin proliferasyonu ile karakterize bir hastalık tanımlamışlardır. Bazı araştırmacılar, IPL'yi iMCD-NOS'un bir parçası olarak görmektedir.[39]

iMCD-NOS-Başka Türlü Sınıflandırılamayan Tip: POEMS sendromu, TAFRO sendromu veya iMCD-IPL'si olmayan HHV8-negatif MCH'li hastalar, idiyopatik MCH'nin başka türlü sınıflandırılamayan alt tipi olarak kabul edilir (iMCD-NOS).[40] Bu hastalarda sıklıkla konstitüsyonel semptomlar, sitopeniler ve organ disfonksiyonu vardır, ancak ne iMCD-TAFRO ne de iMCD-IPL alt tiplerine uymaz.[41]

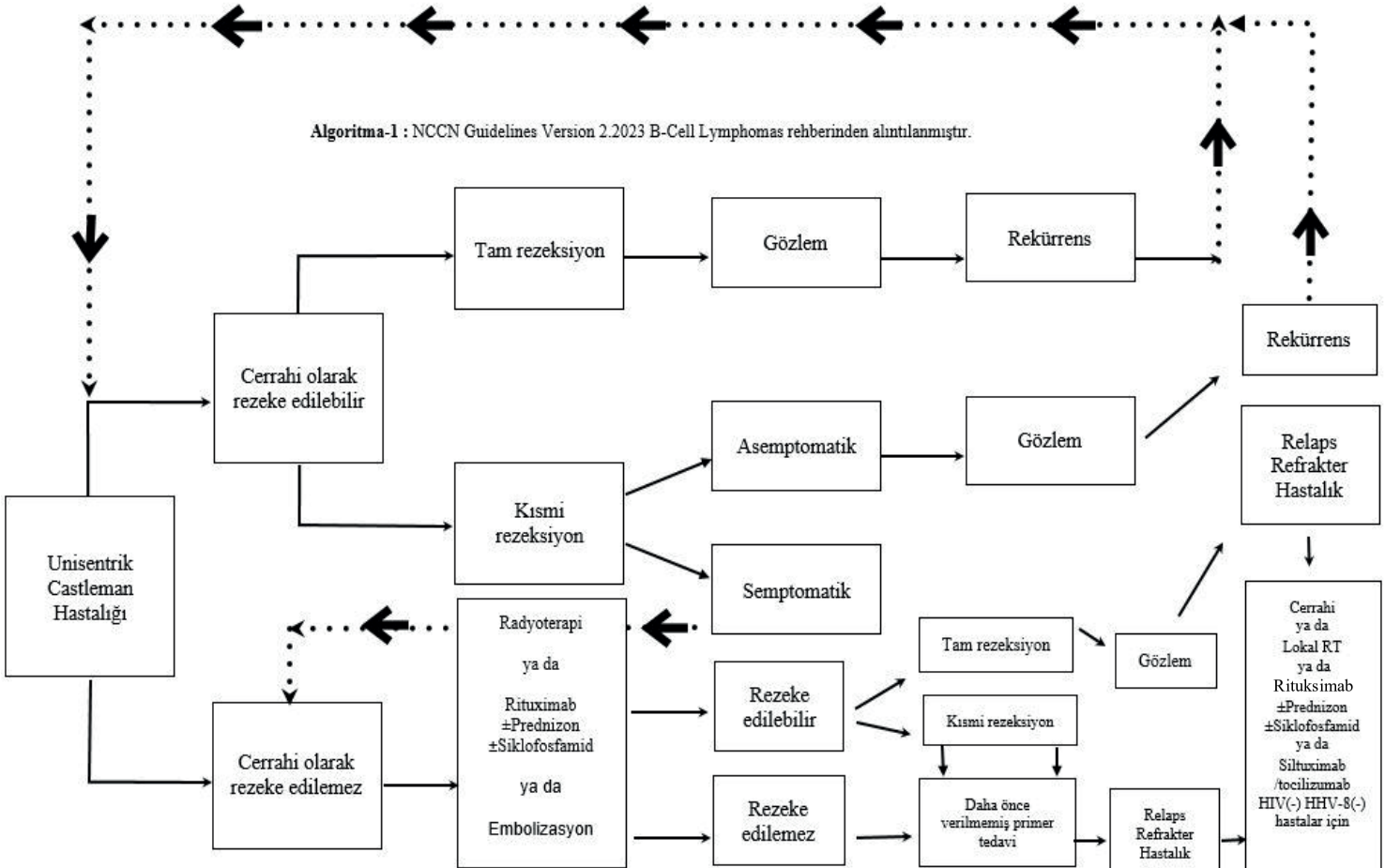

Algoritma 1: NCCN Guidelines Version 2.2023 B-Cell Lymphomas rehberinden alıntılanmıştır.

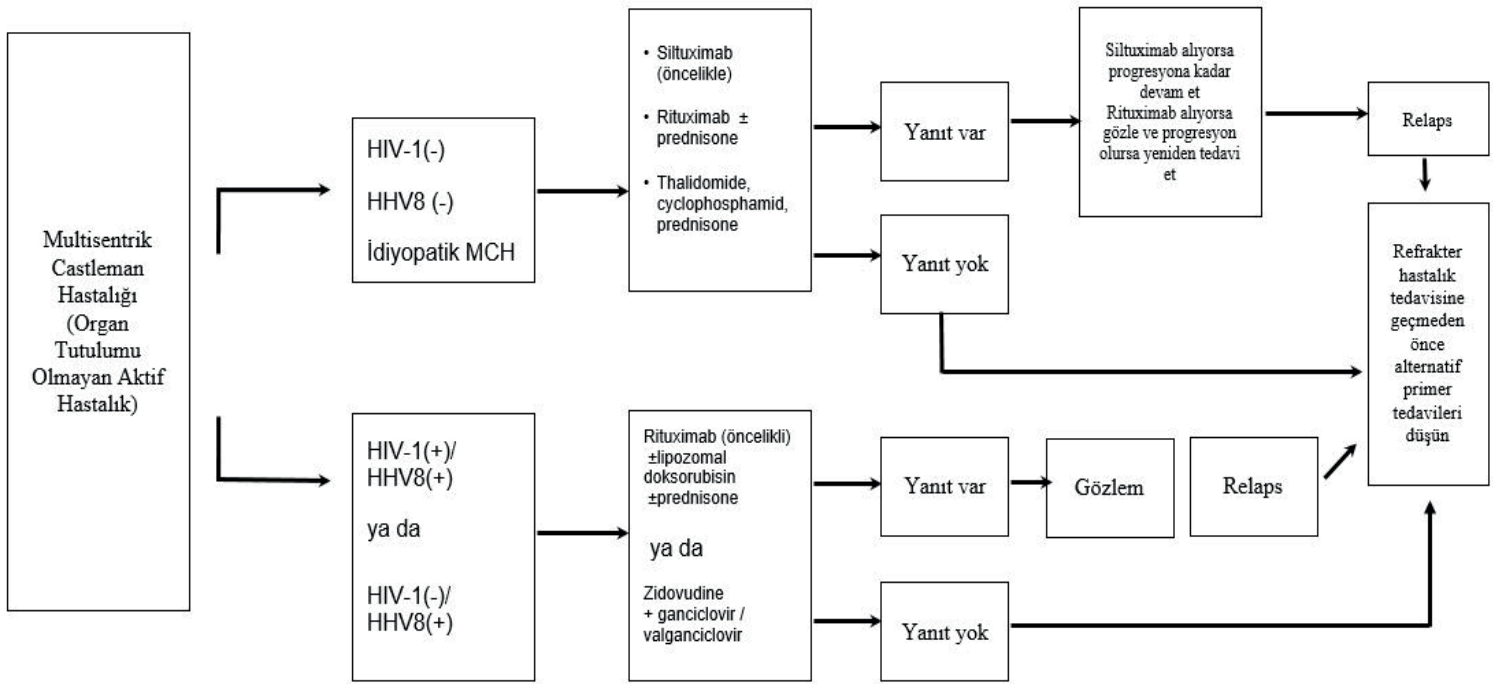

Algoritma 2: NCCN Guidelines Version 2.2023 B-Cell Lymphomas rehberinden alıntılanmıştır.

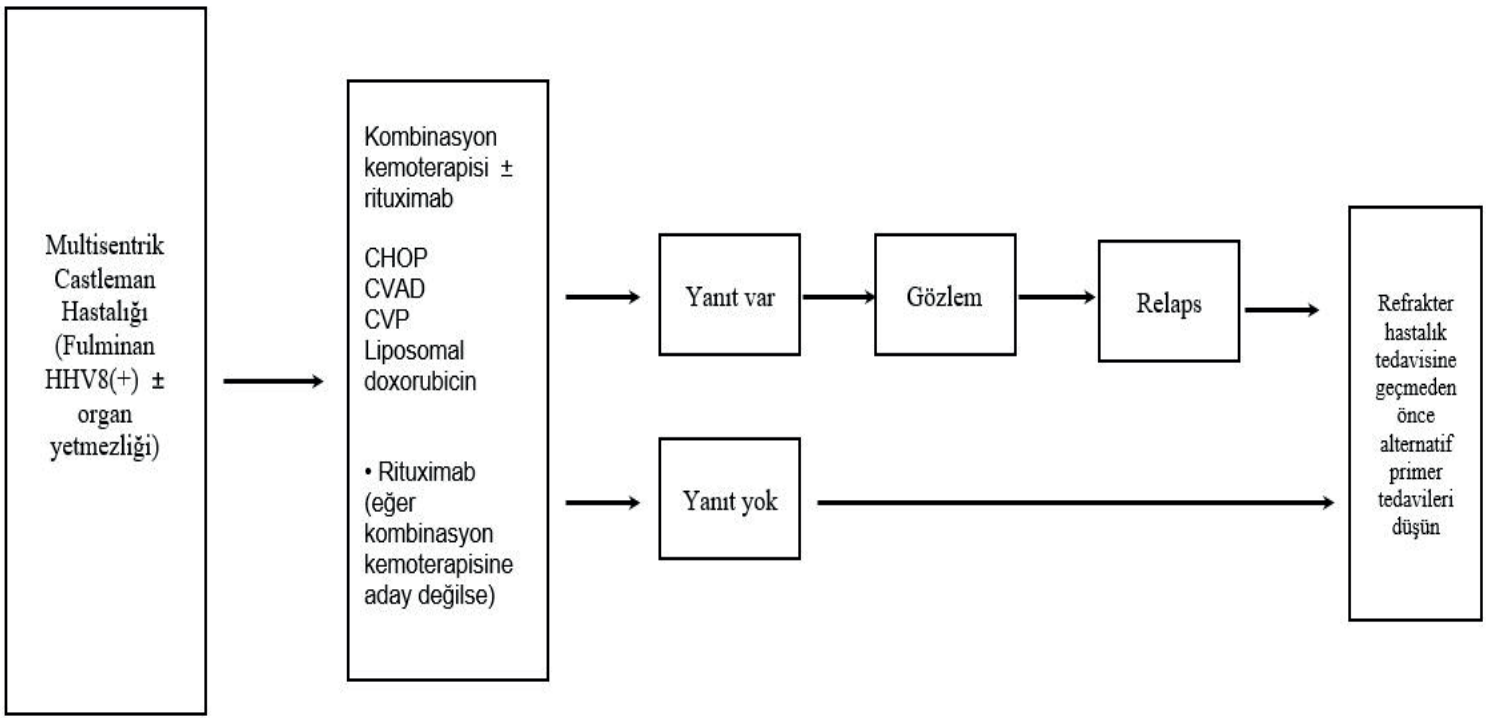

Algoritma 3: NCCN Guidelines Version 2.2023 B-Cell Lymphomas rehberinden alıntılanmıştır.

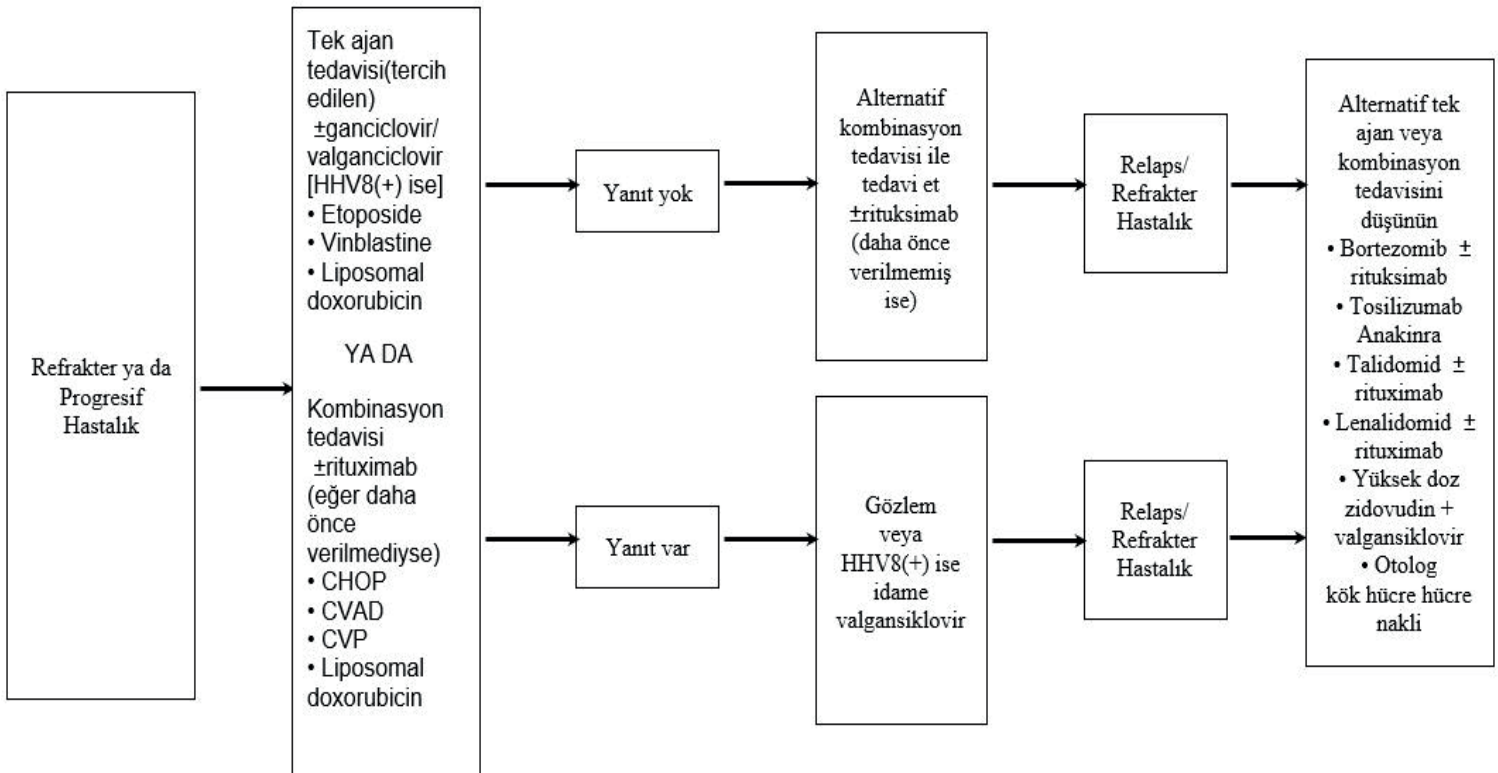

Algoritma 3: NCCN Guidelines Version 2.2023 B-Cell Lymphomas rehberinden alıntılanmıştır.

Kaynaklar

1. Castleman B, Towne VW. CASE records of the Massachusetts General Hospital Weekly Clinicopathological Exercises: Case 40011. N Engl J Med. 1954; 250: 26-30.
2. Castleman B, Iverson L, Menendez VP. Localized mediastinal lymph-node hyperplasia resembling thymoma. Cancer. 1956; 9: 822-830.
3. Nishimura MF, Nishimura Y, Nishikori A, Yoshino T, Sato Y. Historical and pathological overview of Castleman disease. J Clin Exp Hematop. 2022 Jun 28; 62 (2): 60-72.
4. Menke DM, Tiemann M, Camoriano JK, Chang SF, Madan A, Chow M, et al. Diagnosis of Castleman's disease by identification of an immunophenotypically aberrant population of mantle zone B lymphocytes in paraffin-embedded lymph node biopsies. Am J Clin Pathol 1996; 105: 268.
5. Mukherjee S, Martin R, Sande B, Paige JS, Fajgenbaum DC. Epidemiology and treatment patterns of idiopathic multicentric Castleman disease in the era of IL-6-directed therapy. Blood Adv 2022; 6: 359.
6. Munshi N, Mehra M, van de Velde H, Paige JS, Fajgenbaum DC. Use of a claims database to characterize and estimate the incidence rate for Castleman disease. Leuk Lymphoma 2015; 56: 1252.
7. Simpson D Epidemiology of Castleman disease. Hematol. Oncol. Clin. North. Am.2018; 32: 1–10.
8. Oksenhendler E, Boutboul D, Fajgenbaum D, Mirouse A, Fieschi C, Malphettes M, et al. The full spectrum of Castleman disease: 273 patients studied over 20 years. Br J Haematol. 2018;180 (2): 206-216.
9. Boutboul D, Fadlallah J, Chawki S, Fieschi C, Malphettes M, Dossier A, et al. Treatment and outcome of unicentric Castleman disease: a retrospective analysis of 71 cases. Br J Haematol. 2019;186 (2): 269-273.
10. Yu L, Tu M, Cortes J, Xu-Monette ZY, Miranda RN, Zhang J, et al. Clinical and pathological characteristics of HIV-and HHV-8-negative Castleman disease. Blood 2017; 129: 1658.
11. Keller AR, Hochholzer L, Castleman B. Hyaline-vascular and plasma-cell types of giant lymph node hyperplasia of the medi-astinum and other locations. Cancer. 1972; 29: 670-683.
12. Cronin DMP, Warnke RA. Castleman disease: an update on classification and the spectrum of associated lesions. Adv Anat Pathol. 2009; 16: 236-246.
13. Nishimura MF, Nishimura Y, Nishikori A, Maekawa Y, Maehama K, Yoshino T, et al. Clinical and pathological characteristics of hyaline-vascular type unicentric Castleman disease: A 20-year retrospective analysis. Diagnostics (Basel). 2021; 11: 2008.
14. Frizzera G. Castleman's disease and related disorders. Semin Diagn Pathol. 1988; 5: 346-364.
15. Talat N, Belgaumkar AP, Schulte KM. Surgery in Castleman's disease: a systematic review of 404 published cases. Ann Surg. 2012; 255: 677.
16. van Rhee F, Oksenhendler E, Srkalovic G, Voorhees P, Lim M, Dispenzieri A, et al. International evidence-based consensus diagnostic and treatment guidelines for unicentric Castleman disease. Blood Adv. 2020; 4: 6039.
17. Beckham TH, Yang JC, Chau KW, Noy A, Yahalom J. Excellent Outcomes with Surgery or Radiotherapy in the Management of Castleman Disease Including a Case of Oligocentric Disease. Clin Lymphoma Myeloma Leuk 2020; 20: 685.
18. Suda T, Katano H, Delsol G, Kakiuchi C, Nakamura T, Shiota M, et al. HHV-8 infection status of AIDS-unrelated and AIDS-associated multicentric Castleman's disease. Pathol Int. 2001; 51: 671-679.
19. Dossier A, Meignin V, Fieschi C, Boutboul D, Oksenhendler E, Galicier L. Human herpesvirus 8-related Castleman disease in the absence of HIV infection. Clin Infect Dis. 2013; 56: 833-842.
20. Fajgenbaum DC, van Rhee F, Nabel CS. HHV-8-negative, idiopathic multicentric Castleman disease: novel insights into biology, pathogenesis, and therapy. Blood 123, 2924–2933 (2014).
21. Chang Y, Cesarman E, Pessin MS, Lee F, Culpepper J, Knowles DM, et al. Identification of herpesvirus-like DNA sequences in AIDS-associated Kaposi's sarcoma. Science 1994; 266: 1865.
22. Moore PS, Chang Y. Detection of herpesvirus-like DNA sequences in Kaposi's sarcoma in patients with and those without HIV infection. N Engl J Med 1995; 332: 1181.

23. Kikuta H, Itakura O, Taneichi K, Kohno M. Tropism of human herpesvirus 8 for peripheral blood lymphocytes in patients with Castleman's disease. Br J Haematol 1997; 99: 790.
24. Ramaswami R, Lurain K, Polizzotto MN, Ekwede I, Waldon K, Steinberg SM, et al. Characteristics and outcomes of KSHV-associated multicentric Castleman disease with or without other KSHV diseases. Blood Adv.2021; 5: 1660–1670.
25. Dispenzieri A, Fajgenbaum DC. Blood.2020; 135: 1353–1364.
26. Naddaf E, Dispenzieri A, Mandrekar J, Mauermann ML. Clinical spectrum of Castleman disease-associated neuropathy. Neurology 2016; 87: 2457.
27. Liu AY, Nabel CS, Finkelman BS, Ruth JR, Kurzrock R, van Rhee F, et al. Idiopathic multicentric Castleman's disease: a systematic literature review. Lancet Haematol 2016; 3: e163.
28. Slazat R, Munchi NC. Diagnosis of Castleman disease. Hematol Oncol Clin N Am. 2018; 32: 53–64.
29. Guihot A, Couderc LJ, Rivaud E, Galicier L, Bossi P, Oksenhendler E, et al. Thoracic radiographic and CT findings of multicentric Castleman disease in HIV-infected patients. J Thorac Imaging 2007; 22: 207.
30. Ma Y, Li F, Chen L. Widespread hypermetabolic lesions due to multicentric form of Castleman disease as the cause of fever of unknown origin revealed by FDG PET/CT. Clin Nucl Med. 2013; 38: 835–837.
31. Koa B, Borja AJ, Aly M, Padmanabhan S, Tran J, Zhang V, et al. Emerging role of 18F-FDG PET/CT in Castleman disease: a review. Insights Imaging. 2021;12: 35.
32. Chadburn A, Hyjek EM, Tam W, Liu Y, Rengifo T, Cesarman E, et al. Immunophenotypic analysis of the Kaposi sarcoma herpesvirus (KSHV; HHV-8)-infected B cells in HIV+ multicentric Castleman disease (MCD). Histopathology. 2008; 53: 513–524.
33. Du MQ, Liu H, Diss TC, Ye H, Hamoudi RA, Dupin N, et al. Kaposi sarcoma-associated herpesvirus infects monotypic (IgM lambda) but polyclonal naive B cells in Castleman disease and associated lymphoproliferative disorders. Blood. 2001; 97: 2130–2136.
34. van Rhee F, Voorhees P, Dispenzieri A, Fosså A, Srkalovic G, Ide M, et al. International, evidence-based consensus treatment guidelines for idiopathic multicentric Castleman disease. Blood. 2018 Nov 15; 132 (20): 2115-2124.
35. Peterson BA, Frizzera G. Multicentric Castleman's disease. Semin Oncol 1993; 20: 636.
36. Ehsan N, Zahra F. Castleman Disease. 2022 Nov 14. In: StatPearls. Treasure Island (FL): StatPearls Publishing; 2022 Jan.
37. Dispenzieri A. POEMS syndrome: 2017 Update on diagnosis, risk stratification, and management. Am J Hematol 2017; 92: 814.
38. Masaki Y, Nakajima A, Iwao H, Kurose N, Sato T, Nakamura T, et al. Japanese variant of multicentric Castleman's disease associated with serositis and thrombocytopenia–a report of two cases: is TAFRO syndrome (Castleman-Kojima disease) a distinct clinicopathological entity? J Clin Exp Hematop 2013; 53 (1): 79–85.
39. Nishikori A, Nishimura MF, Nishimura Y, Otsuka F, Maehama K, Ohsawa K, et al. Idiopathic Plasmacytic Lymphadenopathy Forms an Independent Subtype of Idiopathic Multicentric Castleman Disease. Int J Mol Sci. 2022 Sep 7; 23 (18): 10301.
40. Kojima M, Nakamura N, Tsukamoto N, Otuski Y, Shimizu K, Itoh H, et al. Clinical implications of idiopathic multicentric castleman disease among Japanese: a report of 28 cases. Int J Surg Pathol 2008; 16: 391.
41. Iwaki N, Fajgenbaum DC, Nabel CS, Gion Y, Kondo E, Kawano M, et al. Clinicopathologic analysis of TAFRO syndrome demonstrates a distinct subtype of HHV-8-negative multicentric Castleman disease. Am J Hematol 2016; 91: 220.

Bölüm 2
İmmünoglobülin G4 ile İlişkili Hastalık

Uzm. Dr. Püsem Patır

SBÜ Antalya Eğitim ve Araştırma Hastanesi, Hematoloji Kliniği, Antalya

Özet

İmmünoglobülin G4 ile ilişkili hastalık (IgG4-İH), hemen hemen her organ sistemini etkileyebilen fibroinflamatuar bir durumdur. En sık majör tükürük ve lakrimal bez büyümesi, orbital hastalık, otoimmün pankreatit, retroperitoneal fibroz ve tubulointerstisyel nefrit olarak görülür. Burada, IgG4-İH'nin lenfadenopati, eozinofili ve poliklonal hipergamaglobülinemiyi içeren hematolojik belirtilerine odaklanılacaktır. Hastalar multisentrik Castleman hastalığı, lenfoma, plazma hücreli neoplazmlar ve hipereozinofilik sendromlar gibi hastalıkları taklit eden klinik bulgularla başvurabileceğinden, hastalıktan şüphelenmeyen hematologlar tarafından kolayca gözden kaçabilir. IgG4-İH'den şüphelenildiğinde, serum protein elektroforezi ve IgG alt sınıfları ilk testler olarak yardımcı olur, ancak tanıyı doğrulamak için sağlam bir histopatolojik tanı gereklidir. Birçok hasta yavaş bir seyir izler ve tedaviye iyi yanıt verir, ancak önemli bir oranda periaortit, koroner arterit, şiddetli retroperitoneal fibroz veya pakimenenjit gibi yüksek derecede morbid veya ölümcül komplikasyonlar da olabilir.

Giriş

İmmünoglobülin G4 ile ilişkili hastalık (IgG-İH), neredeyse tüm anatomik bölgelerde tümefaktif lezyonlar, fibroz ve poliklonal IgG4 (+) plazma hücresi ile zenginleştirilmiş infiltrat ile ortaya çıkabilen kronik immün aracılı bir hastalıktır. Pek çok merkezde, sistemik tedavi romatologlar tarafından yönlendirilir, ancak hemen hemen her dahili, cerrahi ve patoloji uzmanlığı bu antitenin ve onun çok yönlü tezahürlerinin farkında olmalıdır. Lenfadenopati, eozinofili ve poliklonal hipergamaglobülinemi olarak kendini gösteren kan yapıcı ve lenfoid organların tutulumu yaygındır ve IgG4-İH sıklıkla multisentrik Castleman hastalığı, lenfoma, plazma hücreli neoplazmlar ve hipereozinofilik sendromlar (HES) gibi diğer hematolojik durumları taklit eder. Burada, klinik hematoloji pratiğiyle ilgili yönlere odaklanarak IgG4-İH'ye genel bir bakış sunulacaktır.

2000'lerin başında, Japon araştırmacılar sklerozan (otoimmün) pankreatiti pankreas kanserinden ayırt etmek için invaziv olmayan biyobelirteçler ararken, sklerozan

pankreatitli hastaların serum protein elektroforezinin beta-gama bölgesinde hızlı hareket eden bir bant fark ettiler. Bu bant, belirgin şekilde yüksek serum IgG4'ü temsil ediyordu.[1] Daha sonra, otoimmün pankreatitli hastalardan alınan doku örneklerinde lenfoplazmositik infiltrat içinde bol miktarda poliklonal IgG4 (+) plazma hücresi bulundu.[2] Bu bulgular, karakteristik histolojik özelliklere sahip ayrı bir hastalık olarak kabul edildikten sonra, multifokal fibroskleroz (mediastinal ve retroperitoneal fibrozis), Kuttner tümörü (kronik sklerozan sialadenit) ve Reidel tiroiditi gibi tarihsel olarak birçok "idiyopatik" ve isimsiz hastalığın IgG4-İH spektrumunun bir parçası olduğu bulundu.[3] Öncelikle Japonya olmak üzere, ABD ve Avrupaıdan uluslararası bir araştırmacı grubu 2011ıde Bostonıda bir araya geldi ve tek tip terminoloji ve teşhis kriterleri üzerinde anlaştılar.[3] Kabul edilen "IgG4 ile İlişkili Hastalık" adı, ilgili organlarda IgG4 (+) plazma hücresi infiltrasyonunun evrenselliğini ve ayrıca IgG4'ün kendi başına patojenik bir rolünden ziyade serum IgG4'teki yükselme sıklığını yansıtır.[4] Çok çeşitli hastalık belirtileri, yalnızca çoklu organ tutulumundan değil, aynı zamanda farklı organların metakron bir şekilde tutulabilmesi gerçeğinden de kaynaklanmaktadır. En sık majör tükürük ve lakrimal bez büyümesi, orbital hastalık, otoimmün pankreatit, retroperitoneal fibroz ve tubulointerstisyel nefrit olarak görülür.[5]

Epidemiyoloji ve Patofizyoloji

IgG4-İH ile ilgili farkındalığın az olması ve yetersiz tanı nedeniyle epidemiyolojik ölçütlerin doğru tahmin edilmesi zorlaşmaktadır. Cinsiyetler arasında hastalığın görülme sıklığında 2: 1 oranında erkek üstünlüğü vardır ve yaşamın altıncı ile yedinci on yılı arasında daha sık görülmektedir. Pediatrik vakalar nadirdir.[6]

İlk bakışta, serumda IgG4 ile dokularda IgG4 (+) plazma hücrelerinin varlığı ve rituksimaba yanıt, B hücresi aktivasyonunun hastalığı tetiklediğini düşündürmektedir.[7] Bununla birlikte, IgG4 antikorunun kendisinin patojenik olduğu düşünülmemektedir çünkü komplemente bağlanmamaktadır ve geleneksel olarak immün kompleksler oluşturmamaktadır. IgG4 miyelomu gibi serum IgG4'ü belirgin şekilde yüksek olan hastalarda IgG4-İH özellikleri gelişmemektedir.[8,9] Son çalışmalar, CD4 (+) SLAMF7 (+) sitotoksik T lenfositlerinin alışılmadık bir popülasyonunun, hastalığın patogenezinde merkezi bir rolü olduğunu göstermiştir.[10] Bu CD4 (+) T hücreleri; IL-1, TFG-β, ve IFN-γ gibi profibrotik sitokinlerin yanı sıra granzim A ve B ve perforin gibi sitolitik moleküller üretir.[11] Sorumlu otoantijen (ler) kesin olarak tanımlanmamıştır, ancak annexin A11 ve galaktin-3'ün her ikisi de yakın zamanda IgG4-İH'de yer almıştır.[12,13]

Klinik Bulgular

IgG4-İH, sinovyal doku dışında neredeyse tüm organları etkileyebilir. Otoimmün pankreatit, orbital hastalık ve majör tükürük bezi tutulumu gibi IgG4-İH'nin daha iyi bilinen özellikleri ile başvuran hastalarda, hastalık daha erken tanı alma eğilimindedir. Bir hematoloğa başvurmanın yaygın nedenleri arasında lenfadenopati, eozinofili ve poliklonal hipergamaglobülinemi yer alır.

Lenfadenopati

IgG4 ile ilişkili lenfadenopati, çoğu büyük kohortta IgG4-İH'li hastaların %30-60'ını etkileyen IgG4-İH'nin en yaygın üç belirtisinden biridir.[5,14,15] IgG4 ile ilişkili lenfadenopati yaygın veya lokalize olabilir. Sıklıkla büyümüş tükürük, lakrimal ve parotis bezleri eşlik etmektedir. Tümünde artan IgG4 (+) plazma hücrelerini izlendiği 5 morfolojik alt tip tanımlanmıştır.[16,17]

1. Multisentrik Castleman hastalığı benzeri
2. Reaktif foliküler hiperplazi
3. İnterfoliküler büyüme paternli
4. Germinal merkezin progresif dönüşümü benzeri
5. Enflamatuar psödotümör benzeri

IgG4 ile ilişkili lenfadenopati, ayırıcı tanıya dahil edilmezse, IgG4 ve IgG boyamaları yapılamayabilir ve hastalık gözden kaçabilir. Otoimmün pankreatit veya retroperitoneal fibrozis gibi tipik klinik özellikleri olan bir hastada IgG4-İH'nin histolojik tanısını koymak için etkilenen organların biyopsisi mümkün değilse, lenf nodu biyopsisi tanı için yeterli olabilir.

Eozinofili

IgG4-İH'li hastaların yaklaşık %40'ında sıklıkla astım ve atopinin eşlik ettiği periferik kan eozinofilisi vardır.[18] Bu nedenle, IgG4-İH, reaktif veya sekonder eozinofilinin önemli ve yeterince dikkate alınmayan bir nedenidir.[19] HES ve IgG4-İH çoğunlukla cilt, akciğerler, gastrointestinal sistem ve lenf düğümlerini tutar. HES ve kronik eozinofilik löseminin aksine, IgG4-İH'de sekonder eozinofili tipik olarak hafif ile orta şiddettedir, nadiren 5×10/L'yi aşar.

Poliklonal hipergamaglobülinemi

IgG4-İH, hipergamaglobülinemili hastalarda önemli bir yeni ön tanıyı temsil eder. Genellikle IgG1'de bir artışın eşlik ettiği yüksek bir serum IgG4 seviyesi, poliklonal hipergamaglobülinemiye neden olur. Hastalığın patogenezine katkı sağlamaktan ziyade bir epifenomen olarak kabul edilen IgG4'ün aşırı üretimine neyin sebep olduğu bilinmemektedir.[7] Serum serbest hafif zincirleri anormal şekilde yükselme eğilimindedir.[20] IgE, özellikle eozinofili ve atopili hastalarda sıklıkla belirgin şekilde yükselirken, IgA ve IgM seviyeleri normal veya orta derecede yükselmiştir. Serum IgG4 tipik olarak serum protein elektroforezinde hızlı gama veya beta-gama bölgesinde çalışır ve bu nedenle IgG4-İH'li bir hastanın tipik elektroforetik profili, beta-gama köprülemeli poliklonal hipergamaglobülinemi gösterir.

IgG4 ile İlişkili Hastalığa Benzeyen Hastalıklar

IgG4-İH'nin klinik ve laboratuvar özelliklerinin lenfoma, plazma hücre neoplazmları ve histiyosit bozuklukları dahil olmak üzere bir dizi başka hematolojik hastalıklarla örtüşmesi nedeniyle hematologlar için tanısal zorluğu artar (**Tablo 1**). Histolojik örneklerin dikkatli bir şekilde gözden geçirilmesi ve klinik, laboratuvar ve radyolojik bulgularla korelasyonu, doğru tanıyı sağlamlaştırmak için çok önemlidir.

Tanı ve Evreleme

Büyüyen ve küçülen glandüler şişlik öyküsü, sicca semptomları ve açıklanamayan pankreatit veya sarılık öyküsü gibi ipuçlarına odaklanan dikkatli bir öykü ve kapsamlı bir fizik muayeneye serum protein çalışmaları eşlik etmelidir. Hastalığın histolojik olarak doğrulanması esastır ve tanı konulduktan sonra, erken retroperitoneal fibrozis ve albüminüri gibi semptomatik ve subklinik organ tutulumunu değerlendirmek için planlama yapmak önemlidir.

"IgG4-İH Yanıt İndeksi", ilk değerlendirmede ve sonraki takipte hastalık aktivitesinin değerlendirilmesi için standartlaştırılmış ve doğrulanmış bir araçtır.[21,22]

Tablo 1: IgG4-İH'nin hematolojik belirtilerine sahip benzer hastalıklar

IgG4 ile ilişkili hastalığa benzer hastalıklar	Ayırt edici özellikler
Multisentrik Castleman hastalığı	Yüksek CRP ve IL-6 ile ilişkili bir "hiper-IL-6" sendromudur.
Kutanöz ve sistemik plazmasitoz	Kutanöz lezyonlar zorunlu bir özelliktir ve serum IgG4 normal veya hafif yüksektir.
Rosai-Dorfman-Destombes hastalığı	Hipokromatik çekirdekli ve soluk sitoplazmalı büyük histiyositik hücrelerde S100, CD68, CD14 ve CD163 pozitiftir.
Erdheim-Chester hastalığı	Hastalarının >%95'inde kemik tutulumu vardır. Sarı periorbital ksantelazmalar yaygındır. Köpüklü çok çekirdekli histiyositlerde CD68+, CD163+, CD1a (%50'sinde BRAF V600E) pozitiftir.
Malign lenfoma	IgG4-İH'de B semptomları, kemik tutulumu, beyin parankimal tutulumu ve hiperkalsemi nadirdir.
Sarkoidozis	Kazeifiye olmayan granülomlar, hiperkalsemi ve yüksek ACE seviyeleri vardır.
Hipereozinofilik sendrom	PDGFR-alfa/PDGFR-beta/FGFR1/PCM1-JAK2 pozitifliği ve daha belirgin, kalıcı eozinofili vardır.
Multipl miyelom/Önemi belirsiz monoklonal gamopati	Plazma hücre klonalitesi, monoklonal paraprotein ± poliklonal immünoglobülinlerin baskılanması, litik kemik hastalığı/hiperkalsemi, idrarda hafif zincir proteinürisi vardır.
Vaskülitler özellikle eozinofilik granülomatöz polianjitis ve granülomatöz polianjitis	Oldukça yüksek CRP, ekstravasküler granülomlar, mononörit multiplks vardır.

Serum protein çalışmaları

IgG4-İH'li hastaların yaklaşık %70'inde serum IgG4 seviyesi yükselmiştir. Bir monoklonal paraproteinini dışlamak için serum protein elektroforezi ile birlikte serum IgG alt sınıfları araştırılmalıdır. Hafif derecede yükselmiş serum IgG4 birçok durumda görülebilirken, belirgin şekilde yükselmiş serum IgG4 (>5 g/L) IgG4-İH için yaklaşık %90 spesifiktir. IgG4-İH'deki serum IgG4 seviyeleri, etnik kökene ve organ tutulumunun derecesine bağlı olarak büyük ölçüde değişebilir.[14,15] IgG4-İH'li hastalarda serum IgG4/IgG oranı tipik olarak >0,2'dir, ancak oran tek başına serum IgG4'ün tanısal özgüllüğünü artırmaz.

Histopatoloji

IgG4-İH'nin kesin tanısı, otoimmün pankreatit durumu dışında histopatolojik doğrulama gerektirir.[3,23] IgG4-İH'nin etkilediği birçok organda ekseriyetle ortak histoloji görülür.

Dokudaki IgG4-İH'nin üç ana histolojik özelliği şunlardır:

IgG4 (+) plazma hücrelerinden zengin, yoğun, poliklonal bir lenfoplazmositik infiltrat

Lenfoplazmositik infiltratta tanı olarak kabul edilen yüksek güç alanı başına IgG4 (+) plazma hücre sayısı doku bölgesine göre değişir. Bölgeden bağımsız olarak IgG4/IgG plazma hücrelerinin oranı, IgG4-İH'de >%40'tır.

Fibrozis

Fibrozis, IgG4-İH tanısı için histolojik bir gerekliliktir ve en azından fokal olarak bir storiform fibrozis bulunmalıdır. Storiform fibroz, yamalı bir dağılıma sahip olabilen, bu nedenle küçük biyopsilerle gözden kaçabilen, anafora ve "araba tekerine" benzer bir fibroz paternidir.

Obliteratif flebit

IgG4-İH'nin obliteratif flebitinde, venöz damarlar, inflamatuar bir lenfoplazmositik infiltrat tarafından oblitere edilir.

IgG4-İH'de uygun biyopsi değerlendirmesi için eksizyonel biyopsi yöntemi kor biyopsiye tercih edilir. İnce iğne aspirasyonu için ise sitolojik olarak belirlenmiş bir kriter yoktur.

IgG4-İH'de kemik iliği tutulumu nadirdir ve obliteratif flebit ile storiform fibroz (miyelofibrozis ile karıştırılmamalı) tipik olarak kemik iliği ve lenf düğümlerinde görülmez.[24] IgG4-İH'de dalak tutulumu bir muamma olmaya devam ediyor. Aşikâr splenomegali ve dalak lezyonları, doğrulanmış IgG4-İH vakalarında nadirdir. Splenektomi dışında splenik doku biyopsisinin yapılamaması, bu organda IgG4-İH'nin histolojik karakterizasyonunu engeller.

Genellikle, klinik veya radyolojik tutulumu olan organların yalnızca biyopside tanısal özellikler göstermesi muhtemeldir ve bu nedenle biyopsi, etkilenen organ (lar)a yönlendirilmelidir. Proteinüri veya böbrek lezyonları olan hastalarda böbrek biyopsisi gerekebilir ve böbrek tutulumu iki farklı histolojik model gösterebilir: Hipokomplementik tubulointerstisyel nefrit (%80) ve membranoproliferatif glomerülonefrit (%20).[24] Etkilenen organlardan biyopsi alınamaması durumunda minör tükürük bezi (dudak) biyopsisi düşünülmelidir.

Görüntüleme ve Evreleme

Tanı histopatolojik olarak doğrulandıktan sonra toraks, abdomen ve pelvis bilgisayarlı tomografisi ile hastalık evrelendirilebilir.[25] Orbita, IgG4-İH'de yaygın olarak tutulan bir organ olmasına rağmen, dakriyoadenitin olmaması, altta yatan bir orbital psödotümör olmadığını düşündürür ve bu nedenle baş veya orbital bilgisayarlı tomografi her zaman gerekli değildir.[26] Pozitron emisyon tomografisi/bilgisayarlı tomografi; arterlerdeki, tükürük bezlerindeki ve lenf düğümlerindeki hastalığın saptanmasında daha fazla hassasiyet göstermiştir, ancak hangi hastaların hangi görüntüleme yönteminden fayda sağlayacağını netleştirmek için daha fazla değerlendirmeye ihtiyaç vardır.[27]

Tedavi

Prednizonun 0.6 mg/kg/gün olarak başlandığı ve 2 haftada bir 5 mg'lık kademeli düşüş ile uygulandığı bir çalışmada, %93 genel yanıt oranı ve %66 tam yanıt oranı ile steroidler çoğu hasta için birinci basamak tedavi seçeneğidir.[28] Bununla birlikte; yüksek eozinofil sayısı, lakrimal bez tutulumu, beş veya daha fazla organ tutulumu ve daha yüksek "IgG4-İH Yanıt İndeksi" skorları olan hastalarda steroid başarısızlığı riski daha yüksektir.[29] Özellikle otoimmün pankreatitte nüks oranlarını azaltmak için günde 5 mg prednizon idame dozu önerilmektedir.[30]

Prospektif bir çalışmada %97'lik bir yanıt oranıyla rituksimabın IgG4-İH için oldukça etkili bir tedavi olduğu gösterilmiştir.[25] Bununla birlikte, remisyonlar genellikle kısa ömürlüdür. Rituksimab alan 33 hastanın yer aldığı bir Fransız veri tabanı çalışmasında, hastaların %93.5'inde klinik yanıt görülmüştür, ancak yanıt verenlerin %41.9'u ortalama 24.8 aylık takip sırasında nüksetmiştir.[31]

Ortaya çıkan bir dizi terapötik seçenekler umut vaat etmektedir. Bir hümanize anti-CD19 antikorunun (Xmab5871) faz 2 klinik çalışmasında, bu tedavinin "IgG-İH Yanıt İndeks" skorunu ≥2 puan azalttığı gösterilmiştir.[32] Rituksimab ve fludarabin/bendamustin gibi lenfoma kemoimmünoterapi rejimlerinin steroid ve rituksimab dirençli vakalarda başarılı olduğu bildirilmiştir.[33] Bu hastaların tek başına steroidler veya rituksimab ile sağlanabilecek olandan daha güçlü bir immünosupresyona mı ihtiyaç duyduğunu anlamak için daha fazla araştırmaya ihtiyaç vardır.

Sonuç

IgG4-İH; hem lenfadenopati, eozinofili ve poliklonal hipergamaglobulinemi gibi yaygın hematolojik belirtiler varlığı hem de diğer hematolojik enflamatuar ve neoplastik hastalıklara benzerliği nedeniyle hematologların tanıması gereken önemli bir hastalıktır. IgG4-İH'den şüphelenildiğinde, serum IgG alt sınıflarının ölçümü basit, invaziv olmayan bir tarama testidir, özellikle >5 g/L düzeyleri IgG4-İH için oldukça şüphelidir. Serum IgG4 seviyesinden bağımsız olarak tanıyı doğrulamak için lenf nodu veya kemik iliği patolojisinden ziyade etkilenen organ patolojisi tercih edilmelidir. Fibroz, periaortit, koroner arterit ve böbrek yetmezliği gibi komplikasyonları önlemek için erken tanı ve steroid, rituksimab veya diğer immünosupresif tedaviler şarttır.

Kaynaklar

1. Hamano H, Kawa S, Horiuchi A. High serum IgG4 concentrations in patients with sclerosing pancreatitis. N Engl J Med. 2001; 344 (10): 732-738.
2. Kamisawa T, Funata N, Hayashi Y. A new clinicopathological entity of IgG4-related autoimmune disease. J Gastroenterol. 2003; 38 (10): 982-984.
3. Deshpande V, Zen Y, Chan JK. Consensus statement on the pathology of IgG4-related disease. Mod Pathol. 2012; 25 (9): 1181-1192.
4. Stone JH, Khosroshahi A, Deshpande V. Recommendations for the nomenclature of IgG4-related disease and its individual organ system manifestations. Arthritis Rheum. 2012; 64 (10): 3061-3067.
5. Mahajan VS, Mattoo H, Deshpande V, Pillai SS, Stone JH. IgG4-related disease. Annu Rev Pathol. 2014; 9: 315-347. PubMed|https://doi.org/10.1146/annurev-pathol-012513-104708
6. Karim F, Loeffen J, Bramer W. IgG4-related disease: a systematic review of this unrecognized disease in pediatrics. Pediatr Rheumatol Online J. 2016; 14 (1): 18.
7. Stone JH, Zen Y, Deshpande V. IgG4-related disease. N Engl J Med. 2012; 366 (6): 539-551.
8. Tang SH, Lin MH, Du JS, Liu YC, Hsiao HH, Liu TC. IgG4-related disease with bone marrow involvement mimicking multipl myeloma. Br J Haematol. 2017; 177 (5): 673.
9. Geyer JT, Niesvizky R, Jayabalan DS. IgG4 plasma cell myeloma: new insights into the pathogenesis of IgG4-related disease. Mod Pathol. 2014; 27 (3): 375-381.
10. Mattoo H, Mahajan VS, Maehara T. Clonal expansion of CD4 (+) cytotoxic T lymphocytes in patients with IgG4-related disease. J Allergy Clin Immunol. 2016; 138 (3): 825-838.
11. Mattoo H, Stone JH, Pillai S. Clonally expanded cytotoxic CD4 (+) T cells and the pathogenesis of IgG4-related disease. Autoimmunity. 2017; 50 (1): 19-24.
12. Hubers LM, Vos H, Schuurman AR. Annexin A11 is targeted by IgG4 and IgG1 autoantibodies in IgG4-related disease. Gut. 2018; 67 (4): 728-735.
13. Perugino CA, AlSalem SB, Mattoo H. Identification of galectin-3 as an autoantigen in patients with IgG4-related disease. J Allergy Clin Immunol. 2018.
14. Wallace ZS, Deshpande V, Mattoo H. IgG4-related disease: clinical and laboratory features in one hundred twenty-five patients. Arthritis Rheumatol. 2015; 67 (9): 2466-2475.
15. Yamada K, Yamamoto M, Saeki T. New clues to the nature of immunoglobulin G4-related disease: a retrospective Japanese multicenter study of baseline clinical features of 334 cases. Arthritis Res Ther. 2017; 19 (1): 262.
16. Sato Y, Kojima M, Takata K. Systemic IgG4-related lymphadenopathy: a clinical and pathologic comparison to multicentric Castleman's disease. Mod Pathol. 2009; 22 (4): 589-599.
17. Wick MR, O'Malley DP. Lymphadenopathy associated with IgG4-related disease: diagnosis & differential diagnosis. Semin Diagn Pathol. 2017; 35 (1): 61-66.
18. Della Torre E, Mattoo H, Mahajan VS, Carruthers M, Pillai S, Stone JH. Prevalence of atopy, eosinophilia, and IgE elevation in IgG4-related disease. Allergy. 2014; 69 (2): 269-272.
19. Carruthers MN, Park S, Slack GW. IgG4-related disease and lymphocyte-variant hypereosinophilic syndrome: a comparative case series. Eur J Haematol. 2016; 98 (4): 378-387.

20. Grados A, Ebbo M, Boucraut J. Serum immunoglobulin free light chain assessment in IgG4-related disease. Int J Rheumatol. 2013; 2013: 426759.
21. Carruthers MN, Stone JH, Deshpande V, Khosroshahi A. Development of an IgG4-RD Responder Index. Int J Rheumatol. 2012; 2012: 259408.
22. Wallace ZS, Khosroshahi A, Carruthers MD. An international, multi-specialty validation study of the IgG4-related disease responder index. Arthritis Care Res (Hoboken). 2018; 70 (11): 1671-1678.
23. Chari ST, Takahashi N, Levy MJ. A diagnostic strategy to distinguish autoimmune pancreatitis from pancreatic cancer. Clin Gastroenterol Hepatol. 2009; 7 (10): 1097-1103.
24. Mann S, Seidman MA, Barbour SJ, Levin A, Carruthers M, Chen LY. Recognizing IgG4-related tubulointerstitial nephritis. Can J Kidney Health Dis. 2016; 3: 34.
25. Carruthers MN, Topazian MD, Khosroshahi A. Rituksimab for IgG4-related disease: a prospective, open-label trial. Ann Rheum Dis. 2015; 74 (6): 1171-1177.
26. Wallace ZS, Khosroshahi A, Jakobiec FA. IgG4-related systemic disease as a cause of “idiopathic” orbital inflammation, including orbital myositis, and trigeminal nerve involvement. Surv Ophthalmol. 2012; 57 (1): 26-33.
27. Ebbo M, Grados A, Guedj E. Usefulness of 2-[18F]-fluoro-2-deoxy-D-glucose-positron emission tomography/computed tomography for staging and evaluation of treatment response in IgG4-related disease: a retrospective multicenter study. Arthritis Care Res (Hoboken). 2014; 66 (1): 86-96.
28. Masaki Y, Matsui S, Saeki T. A multi-center phase II prospective clinical trial of glucocorticoid for patients with untreated IgG4-related disease. Mod Rheumatol. 2017; 27 (5): 849-854.
29. Wang L, Zhang P, Wang M. Failure of remission induction by glucocorticoids alone or in combination with immunosuppressive agents in IgG4-related disease: a prospective study of 215 patients. Arthritis Res Ther. 2018; 20 (1): 65.
30. Masamune A, Nishimori I, Kikuta K. Randomised controlled trial of long-term maintenance corticosteroid therapy in patients with autoimmune pancreatitis. Gut. 2017; 66 (3): 487-494.
31. Ebbo M, Grados A, Samson M. Long-term efficacy and safety of rituksimab in IgG4-related disease: data from a French nationwide study of thirty-three patients. PLoS One. 2017; 12 (9): e0183844.
32. Stone JH, Wallace ZS, Perugino CA. A Trial of XmAb (R) 5871, a reversible inhibitor of CD19+ cells, in IgG4-related disease. Arthritis Rheumatol. 2016; 68 (Suppl 10).
33. Chen LY, Wong PC, Noda S, Collins DR, Sreenivasan GM, Coupland R. Polyclonal hyperviscosity syndrome in IgG4-related disease and associated conditions. Clin Case Rep. 2015; 3 (4): 217-226.

Bölüm 3
Tüylü Hücreli Lösemi

Uzm. Dr. Betül Kübra Tüzün, Prof. Dr. Fahri Şahin

Ege Üniversitesi Tıp Fakültesi Hastanesi, Hematoloji Bilim Dalı

Giriş:

Tüylü hücreli lösemi (HCL) veya lösemik retiküloendotelyoz, ilk olarak 1950'li yılların sonunda tanımlanmış nadir görülen bir B hücreli lösemidir.[1] HCL ile HCL-varyant (HCL-V) tipi farklı sitolojik, hematolojik ve immun fenotipik özellikler göstermeleri nedeni ile iki ayrı antite olarak kabul edilmektedir. BRAF V600E mutasyonu, klasik HCL vakalarının neredeyse %100'ünde mevcuttur, bu nedenle hastalığı tanımlayan bir olay olarak kabul edilir. 1980'lerde interferonun kullanılmaya başlanması, 1990'larda pürin analoglarının, 2000'lerde monoklonal antikorların ve günümüzde BRAF inhibitörlerinin kullanılması ile birlikte klasik HCL'de prognoz oldukça iyidir. Hastaların çoğunda uzun süreli remisyon ve uzun süreli sağkalım elde edilir.[1] Klasik HCL ile HCL-V iki ayrı antite kabul edildiği için bu bölümde yalnızca klasik HCL anlatılacaktır.

Epidemiyoloji:

HCL, tipik olarak orta yaşlı ve yaşlı bireyleri etkileyen bir lösemi olup ortanca tanı yaşı 55'tir ve erkeklerde 3-4 kat daha sıktır.[2] HCL insidansının yaşa, coğrafyaya göre değiştiği görülmektedir. ABD'de ve Birleşik Krallık'ta HCL insidansının erkeklerde 2,9–4,0 vaka/milyon/yıl ve kadınlarda 0,6–1,7 vaka/milyon/yıl olduğu belirtilmektedir. ABD, Fransa, İtalya, Birleşik Krallık, İskandinavya, İsrail ve İzlanda gibi ülkelerde sık görülmekte iken Hong Kong ve Meksika'da bu oran oldukça düşüktür. Ayrıca HCL Asyalılar, Afrikalılar ve Araplar arasında daha az görülürken, Kafkasyalılar, özellikle Yahudiler arasında daha yüksek bir insidansa sahiptir.[3]

Patogenez:

HCL'nin, preplazma hücresi veya postgerminal merkez özellikleri sergileyen geç, aktive edilmiş hafıza B hücrelerinden kaynaklandığı varsayılmaktadır.[4] HCL'deki malign hücre aşağıdaki özelliklere sahiptir:

- Klonal immünoglobülin hafif ve ağır zincir geni rearanjmanları ve monoklonal yüzey immünoglobülin ekspresyonu[5]

- Pan B hücresi yüzey antijenlerinin (CD19, CD20 ve CD22) ve erken bir plazma hücre belirtecinin (PCA-1) ekspresyonu ve B hücresi gelişiminin erken aşamalarının belirteçleri olan CD10 ve CD21'in eksprese edilmemesi
- CD11c (monositler ve nötrofiller), CD25 (aktive edilmiş T hücreleri) ve CD103 (intraepitelyal T hücreleri) gibi çoğu normal B hücresinde bulunmayan yüzey antijenlerinin ekspresyonu[6]

BRAF mutasyonları: Hemen hemen tüm HCL vakaları, serin/treonin kinaz BRAF'ta (RAF'ın bir izoformu) klonal bir somatik V600E aktive edici mutasyon gösterir. Serin/treonin kinaz RAF ailesinin bir üyesi olan BRAF proteini, hücre sağ kalımını, çoğalmasını ve farklılaşmasını düzenlemede önemli bir rol oynayan RAS-RAF-MAPK sinyal yolunun bir parçasıdır. [7] BRAF mutasyonları (insan tümörlerinde en yaygın olanı V600E'dir) yapısal olarak MEK-ERK yolunu aktive ederek gelişmiş hücre proliferasyonu, hayatta kalma ve nihayetinde neoplastik transformasyona yol açar.[8]

Diğer Mekanizmalar:

HCL hücreleri fibronektin, temel fibroblast büyüme faktörü (bFGF, FGF-2) dönüştürücü büyüme faktörü-beta 1 (TGF-beta1) ve tümör nekroz faktör (TNF)-alfa üretir. İlk üçü, artan tip III kollajen üretiminin neden olduğu ince retikülin fibrozisine neden olurken, TNF-alfa'nın myelosupresyon ve pansitopeniye neden olduğu düşünülmektedir.[9,10]

Klinik Bulgular:

Hastalar sıklıkla halsizlik, yorgunluk, pansitopeni ve splenomegali ile ilişkili diğer semptomlar ile başvururlar.

Periferik lenfadenopatiye HCL'de nadir rastlanmaktadır, yaygın hastalık ve progresyon ile korelasyon göstermektedir. Abdominal lenfadenopati pürin bazlı nükleozid analogları tedavisine azalmış tam yanıt ve toplam yaşam süresinde (OS) anlamlı azalma ile ilişkilidir.[11]

Hastalar sıklıkla pansitopeni ile başvururlar; kemik iliği infiltrasyonu, miyelofibrozis ile birlikte sitokin kaynaklı miyelosupresyon ve dalak sekestrasyonu ile ilişkilidir. Ateş nadiren altta yatan HCL'nin bir bulgusu olarak ortaya çıkar ve ateş olduğunda mutlaka enfeksiyon odağı araştırılmalıdır. Hastaların yaklaşık üçte birinde hastalıklarının seyri sırasında bir enfeksiyon gelişmektedir ve gelişen enfeksiyonların 2/3'ü ciddi enfeksiyonlardır.[12]

Piyojenik enfeksiyonlar, enfeksiyöz epizodların yaklaşık %50'sinden sorumludur; gram-negatif ve gram-pozitif bakteriler yaklaşık olarak eşit sıklıkta tanımlanır. Bununla birlikte, Mycobacterium kansasii dahil olmak üzere atipik mikobakteriler gibi olağandışı organizmalar enfeksiyonlara neden olabilir. Diğer organizmalar arasında Toxoplasma gondii, Legionella, Listeria monocytogenes ve Pneumocystis jirovecii'nin yanı sıra çeşitli mantarlar ve virüsler bulunmaktadır.[13-15]

HCL'de CD4+ ve CD8+ hücrelerinin sayıları genellikle normal veya hafifçe azalmış olsa da, zayıf antijen yanıtı tanımlanmış ve bunun CD28'in yokluğuyla ilişkili olduğu

düşünülmüştür. CD8+ sitotoksik lenfositlerinde klonal bir genişleme de tanımlanmıştır, ancak bu genişlemenin hedefi veya etiyolojisi tanımlanamamıştır. Bu anormallikler tedavi ile çözülebilir, ancak bu etkinin görülmesi birkaç yıl alabilir. KLL'den farklı olarak, serum immünlobulin seviyeleri genellikle normaldir ve düşüklük genellikle IgM ile sınırlıdır.[16]

Otoimmün Hastalıklar

HCL'li hastalarda çeşitli otoimmün bozukluklara sekonder klinik belirtilerin görülme sıklığı artmaktadır. Başlangıç, hastalığın seyri sırasında herhangi bir zamanda ortaya çıkabilir ve tümör yükü ile ilişkili değildir. En sık olarak, hastalar kutanöz vaskülitten kaynaklanan artrit, artraljiler, palpabl purpura veya nodüler deri lezyonları ve düşük dereceli ateş ile başvururlar. [17]

Nadiren hastalarda poliarteritis nodozaya benzeyen bir klinik tablo ile akciğer, karaciğer, bağırsak ve böbrek tutulumu olabilir. Bu hastalarda sıklıkla ateş, halsizlik ve kilo kaybı vardır ve eşlik eden bir enfeksiyon ekarte edilmelidir.[17] Cilt lezyonları mevcutsa, tanı, genellikle poliarteritis nodosum veya lökositoklastik vaskülit tanısıyla uyumlu değişiklikler gösteren biyopsi ile doğrulanabilir; bazen damar duvarının tüylü hücreler tarafından invazyonuna bağlı bir vaskülit meydana gelir ve bu, anevrizmaların bulunduğu poliarteritis nodozaya çok benzer görünebilir.[18] Antinükleer antikorlar, romatoid faktör, immün kompleksler ve hepatit B antijeni pozitif saptanabilir. Bazı hastalarda kriyoglobulinemi görülebilir.[19] Bu otoimmün belirtiler kendi kendini sınırlayabilir, ancak tedavi gerekirse, kısa süreli kortikosteroid tedavisi genellikle etkilidir.[18] Splenektomi, IFN-α ve pentostatinden sonra da remisyonlar gözlenmiştir.[17]

Litik Kemik Lezyonları

HCL'de litik kemik lezyonları beklenmedik bir durumdur.[20] Tipik olarak proksimal femur tutulur ve genellikle tüylü hücrelerin yaygın kemik iliği infiltrasyonu mevcuttur.[20,21] Kortikosteroidler kemik ağrısında hızlı bir rahatlama sağlayabilir ve bu lezyonlar radyoterapiye iyi yanıt verir.[20]

Cilt Tutulumu

Trombositopeni (ekimozlar ve peteşi), enfeksiyon veya vaskülit ile ilişkili deri lezyonları HCL'de yaygındır, ancak derinin tüylü hücreler tarafından infiltrasyonu olağan dışıdır. İnfiltratif lezyonlar genellikle yaygın eritematöz makülopapüller döküntü olarak bulgu verirler.[22]

Dalak Rüptürü

Masif splenomegaliye rağmen spontan dalak rüptürü HCL'de çok nadirdir, vakaların yaklaşık %2'sinde saptanmıştır. [23]

Diğer Organ Disfonksiyonları

Otopside çok sayıda organ ve dokuda tüylü hücre infiltrasyonu sık görülen bir bulgu olsa da, klinik olarak anlamlı organ disfonksiyonu alışılmadık bir durumdur.[24] Bağ dokusu ve çevre organlarda yağ infiltrasyonu yaygındır.[24] Merkezi sinir sistemi enfeksiyonları meydana gelebilse de, beyin veya meninks tutulumu nadirdir.[25] Enfeksiyon, nörolojik komplikasyonların açık ara en sık nedenidir. Plevral efüzyonlar, asit, protein kaybettiren enteropati ve omurilik basısı HCL'de nadiren meydana gelebilir ve tüylü hücrelerin doku infiltrasyonundan kaynaklanır.[20]

LABORATUVAR BULGULARI:

HCL'li hastaların %60-80'i pansitopeni ile başvurur, monositopeni ve nötropeni yaygındır. Genellikle hematokrit %20-35 aralığındadır, toplam beyaz küre sayısı genellikle 4000/microL'nin altındadır ve trombosit sayısı 20.000 ile 100.000/microL aralığındadır.[26] Laktat dehidrojenaz (LDH) genellikle normaldir. HCL'deki majör laboratuvar anormalliklerinin yaklaşık sıklığı aşağıdaki gibidir:[23]

- Anemi – %85
- Trombositopeni – %80
- Nötropeni – %80
- Monositopeni – %80
- Azotemi (Artmış kan üre nitrojeni [BUN]) – %30
- Anormal karaciğer fonksiyon testleri – %20
- Hipergammaglobülinemi – %20
- Lökositoz (Toplam beyaz küre sayısı >10.000/microL) – %10-20

İzole serum alkalen fosfataz yüksekliği hastaların %10-19'unda görülmektedir.[27] Hipokolestrolemi aktif HCL'de sık ancak nonspesifik bir bulgudur, pürin nükleozidleri tedavisi ile normale dönmektedir.[27] İmmünglobülin değerleri genellikle normaldir, ancak bir veya birden fazla immünglobülin alt tipinde artış (genellikle IgG) %30 hastada görülebilmektedir.[28]

KLL'den farklı olarak hipogammaglobülinemi, HCL'de (%17) yaygın değildir ve genellikle IgM ile sınırlıdır.[28] Anlamlı düzeyde bir paraproteinemi saptandığında, eşlik eden bilinmeyen bir monoklonal gamopati, miyelom veya başka bir B hücreli lenfoproliferatif hastalık araştırılması önerilir.[29]

Tanı:

Sitoloji

Periferik kan yaymasında tüylü hücreler sıklıkla bulunur ve soluk mavi-gri sitoplazma, çevresel ince villöz çıkıntılar ve 10 ile 25 µm aralığında bir hücre çapı ile karakteristik

bir monositoid görünüm gösterir.[23] HCL'de "tüylü" villöz çıkıntı gelişimi, mutant BRAF'ın artan aktivitesine ikincil olarak tüylü hücrelerde ACTB (β-aktin) ve LST1 ekspresyonunun artışı ile ilişkilendirilmiştir.[30]

Kemik İliği Histolojisi

Hastaların %99'undan fazlasında trepin biyopsilerinde kemik iliği infiltrasyonu gösterilebilir, ancak nadir de olsa dalakta belirgin izole tutulumu vakalar bildirilmiştir.[27]

Hastaların yarıdan fazlasında hipersellüler kemik iliği gözlenirken, %13-28'inde hipoplastik ya da aplastik kemik iliği saptanabilir.[31] Kemik iliği tutulum paterni tipik olarak, her tüylü hücrenin çekirdeğinin bir sitoplazma halesi ile çevrelendiği bir "bal peteği" veya "kızarmış yumurta" görünümlü diffüz interstisyel infiltrasyon şeklindedir. Tüylü hücreler otokrin üretim ve fibronektin multimerizasyonunu artırarak diffüz retikülin fibrozisine neden olmaktadır. Bu nedenle HCL'de kemik iliği aspirasyonu zor olabilmekte, "dry tap" olarak değerlendirilmektedir. [9]

Dalak ve Karaciğer Tutulumu

HCL'de neredeyse her olguda dalak tutulumu görülür, infiltrasyon kırmızı pulpa ile sınırlıdır ve diğer birçok lenfoproliferatif bozukluğun aksine beyaz pulpa atrofiktir.[32] Tüylü hücrelerle kaplı kanla dolu psödosinüsler mevcut olabilir ve monositopeniye rağmen, kırmızı pulpada histiyosit sayısı artar.[33]

Karaciğer infiltrasyonu portal alanlarda görülür, anjiyomatöz lezyonlar görülebilmektedir, tüylü hücreler kupfer hücre hiperplazisini taklit edebilirler.[34]

İmmunofenotip ve Moleküler Patoloji

İmmünofenotiplendirme, HCLnin teşhisinde, onu varyantlarından ve diğer B hücre malignitelerinden ayırmada oldukça yararlıdır. Akım sitometri ile anormal hücreler çok az sayıda dahi olsalar saptanabilir ve hastaların çoğunda periferik kan örneği ile HCL tanısı konulabilir. HCLı de lösemik hücreler; CD19, CD20 ve CD22 ile son derece parlak boyanırlar. Patognomonik olarak CD11c, CD25, CD103 ve CD123 birlikte eksprese ederler ve CD27 ile boyanma negatiftir. CD79b'nin ifadesi genellikle soluktur.[35]

Nadiren klasik HCL'de CD25 veya CD103 ekspresyonu negatif olabilir.[36] CD5, CD10, CD23 ya da CD38'in atipik ekspresyonunun görüldüğü vakalar da mevcuttur.[36]

BRAF V600E'nin immünohistokimyasal tespiti için mutasyona özgü bir antikor geliştirilmiştir ve bu antikor, B hücreli lenfoproliferatif hastalıklar arasında HCL için hem duyarlılık hem de özgüllük açısından moleküler testlerle uyumlu görünmektedir.[37]

Annexin A1 için immünohistokimya, B hücreli lenfoproliferatifler arasında HCL için oldukça spesifiktir.[38] HCL'de yaygın olarak pozitif olan ek immünohistokimyasal belirteçler arasında CD11c, CD20, CD25, CD68, CD103, DBA44, HBME-1, HC2, T-bet, TCL-1, TIA-1, PCA-1 ve TRAP (asit fosfataz izoenzim 5) bulunur, ayrıca bazı hastalarda değişken siklin D1 ekspresyonu da gözlenir.[39,40]

Ayırıcı Tanı:

HCL ayırıcı tanısı **Tablo 1**'de özetlenmiştir.[1]

Tablo 1. HCL Ayırıcı Tanısı

	HCL	HCLv	SDRPL	SMZL
Cinsiyet E: K	4: 1	E >K	1: 1	1: 1
Yaş	Medyan yaş 58	Orta-ileri yaş	>40 yaş	>60 yaş
Periferik yayma bulguları	Cevresel tüysü akıntıları olan tüylü lenfoid hücreler	Çeşitli sitoplazmik akıntıları olan tüylü hücreler, belirgin nukleol	Polar sitoplazmik çıkıntılar, bazofilik sitoplazma	Polar sitoplazmik akıntıları olan villoz lenfositler
İmmünofenotip	CD20 parlak+	CD20 parlak +	CD20 parlak+	CD20+
	CD103+	CD103+	CD103-/+	CD103-
	CD25+	CD25-	CD25-	CD25-/+
	CD27-	CD27+	CD27+	CD27+
	CDllc+	CDllc+	CD11C-/+	CDllc+/-
	CD123+	CD123-	CD123-	CD123-
	DBA44+	DBA44+	DBA44+	DBA44+
	Annexin A1+	Annexin Al-	Annexin Al-	Annexin Al-
	Siklin D1+ (zayıf)	Siklin Dl-	Siklin Dl-	Siklin Dl-
İlik Tutulumu	Diffüz ve interstisyel "bal peteği" paterni + Minör İntrasinüzoidal komponent görülebilir. Fibrozis belirgin	İnterstisyel, nadiren diffüz tutulum. Sinüzoidal infiltrasyona yatkınlık Anlamlı retikülin fibrozisi yok (klasik HCL'den daha kolay aspire edilir).	İntrasinüzoidal, interstisyel ve nodüler	Nodüler ve intrasinüzoidal
Moleküler Genetik	Çoğunlukla BRAFV600E mutasyonu +	BRAFV600E mutasyonu negatif, MAP2K1 mutasyonu +	CCND3 PEST domain mutasyonları +	Del7q (%40), NOTCH2 ve KLF2 mutasyonları +

*HCL: Tüylü Hücreli Lösemi, HCLv: Tüylü Hücreli Lösemi varyant, SDRPL: Splenik Diffüz Kırmızı Pulpa Küçük B Hücreli Lenfoma, SMZL: Splenik Marginal Zon Lenfoma [1]

Tedavi:

HCL tanılı hastalarda genellikle tedavi gereksinimi olmakla birlikte %10'luk bir kısım tedavisiz izlenebilmektedir.[41] Hastalıktan kaynaklanan semptomları olan, semptomatik splenomegalisi bulunan veya hematolojik parametrelerinde düşüş saptanan hastalar tedavi edilmelidirler. Üç parametreden (hemoglobin <11g/dL, trombosit sayısı <100.000/µL veya mutlak nötrofil sayısı <1000/µL) herhangi bir tanesi olması durumunda tedavi başlanması önerilir.[42]

Pürin nükleozid analogları

Pentostatin ve kladribin, standart birinci basamak tedavi ajanlarıdır.[42] Pürin analogları ile tedavi edilen hastalarda %90-100 oranında genel yanıt (OR) ve %70-90 oranında tam yanıt (TR) gözlenmiştir ve her iki ajan arasında anlamlı fark bulunmamaktadır.[1] Remisyon süresi oldukça uzundur (ortanca süre 15 yıl) ve yaşam süresi genel popülasyondaki yaşam süresine oldukça yakındır.[1] Az sayıda kan tablosu görece normal asemptomatik hastada acil tedaviye ihtiyaç olmayabilir. Enfeksiyonla başvuran hastalarda pürin nükleozidleri ile tedaviye başlanmadan önce mutlaka enfeksiyon tedavisi verilmelidir.

Pentostatin remisyon sağlanana kadar her 2-3 haftada bir kısa süreli intravenöz (IV) infüzyon (genellikle 8-10 enjeksiyon) olarak uygulanır. Renal doz ayarı gerektirmektedir ve infüzyon sonrası 72 saate kadar mide bulantısı yapabilir.

Kladribin 0.1 mg/kg/gün, 7 gün boyunca uzun infüzyon, 0.14 mg/kg/gün, 5 gün boyunca 2 saatlik infüzyon (IV) veya 0.1-0.14 mg/kg/gün, 5 gün boyunca subkutan verilebilir.

Hem pentostatin hem de kladribin miyelosupresyona neden olmaktadır. Tedaviye eş zamanlı olarak G-CSF ve profilaktik kotrimoksazol ve asiklovir gibi antienfektif ajanlar başlanabilir, tedavi boyunca ve sonrasında 6 aya kadar kullanılabilir.

Splenektomi

1980'li yılların ortalarına kadar splenektomi, HCL'de standart tedavi yöntemi idi. Pürin nükleozid analogları tedavisi ile dalak boyutlarında küçülme sağlanması nedeni ile günümüzde nadiren tercih edilmektedir.[1] Dalak rüptürü olan hastalar, sadece dalak tutulumu olan hastalar ve hipersplenizme bağlı splenomegali ve derin trombositopenisi olan hastalarda tercih edilebilir. [23]

İnterferon Alfa

İnterferon alfa, zor tolere edilmesi ve pürin nükleozid analoglarından daha az etkin olması nedeni ile nadiren kullanılmaktadır. Ancak ciddi enfeksiyonu bulunan ve ağır pansitopenik hastalarda tercih edilebilir.[1]

Rituksimab

Rituksimab monoterapisinin birinci basamak tedavide etkinliği bilinmemektedir. Relaps HCL'de tedavi yanıt oranlarının düşük olması nedeni ile özel durumlar dışında birinci basamak tedavide pürin analoglarına alternatif olarak kullanımı önerilmez.[43] Pürin analoglarını tolere edemeyen veya aktif enfeksiyonu olan hastalarda tercih edilebilir.[1]

Rituksimab ve Pürin Analoğu Kombinasyonu

Rituksimab ve pürin analoğu tedavisinin birlikte kullanımının remisyon oranını artırdığını gösteren çalışmalar mevcuttur.[1] Bir çalışmada rituksimabın eş zamanlı kullanımının, ardışık kullanıma göre minimal rezidüel hastalık negatif tam yanıt oranını artırdığı gösterilmiştir.[1] Ayrıca eş zamanlı kullanan hastalarda ardışık kullanıma göre evre 3-4 geçici trombositopeni artmıştır. Bununla birlikte, 4. haftada daha yüksek nötrofil ve trombosit sayısına ulaşıldığı belirtilmiştir.[1]

Rezidüel Hastalık ve Minimal Rezidüel Hastalık (MRH) Tayini

Rezidüel hastalık tayini için ideal zaman tam olarak belirtilmese de pürin nükleozid analogları tedavisi sonrası 6 aya kadar derin yanıt elde edildiği bildirilmiştir.[44] Periferik yaymada veya kemik iliği biyopsi materyalinde kalıntı tüylü hücrelerin görülmesi rezidüel hastalık olarak adlandırılırken, minimal rezidüel hastalık tanımı için ek yöntemler gereklidir. Hastalarda MRH pozitifliği saptansa bile yıllarca semptomatik progresyon görülmeyebilir ancak; MRH düzeylerinde artış relapsı öngörebilir.[45] BRAF V600E, CD25, CD103, siklin D ve/veya DBA44'ün immünohistokimyasal olarak gösterilmesi MRH saptanmasında önemlidir.[40] Siklin D1 ve CD25 kaybı genellikle BRAF inhibitörleri ile tedavi sonrası görülebilmektedir.[30] Anti-CD20 terapiler sonrası CD20 kaybı veya silikleşmesi de mümkündür.

Tedavi Yanıtının Değerlendirilmesi:

Tablo 2'de özetlenmiştir.[42]

Tablo 2: Yanıt kriterleri[42]

Yanıt	Yanıt Kriterleri
Tam yanıt (TR)	Tam kan sayımının normale yaklaşması: Hemoglobin >11 g/dL (transfüzyonsuz), trombosit >100.000/µL, mutlak nötrofil sayısı >1500/µL. Fizik muayenede splenomegalinin gerilemesi Periferik yayma ve kemik iliği biyopsisinde HCL'nin morfolojik olarak saptanmaması
Yanıt değerlendirme zamanı	Kladribin alan hastalarda kemik iliği biyopsisi tedavi sonrası 4-6 aydan önce yapılmamalı Pentostatin alan hastalarda tam kan sayımı neredeyse normale döndüğünde ve fizik muayenede splenomegali saptanmadığında yanıt değerlendirme yapılabilir
TR ±MRH	Tam yanıt elde edilen hastalarda immunohistokimyasal olarak MRH tespit edilerek hastaların 2 alt gruba ayrılması, MRH negatif TR ve MRH pozitif TR
Parsiyel Yanıt (PR)	Tam kan sayımının normale yaklaşması (TR'deki gibi) ile birlikte organomegali ve kemik iliği infiltrasyonunda en az %50 azalma
Stabil Hastalık (SH)	Tedavi sonrası objektif yanıt kriterlerini karşılamayan hastalar (TR veya PR)
Progresif Hastalık	Hastalık ilişkili semptomlarda artma; organomegalide %25 artma veya hematolojik parametrelerde %25 azalma (azalmanın tedavi sonrası miyelosupresyona bağlı olup olmadığı belirlenmelidir)
Relaps	Morfolojik relaps: HCL'nin periferik kanda ve/veya kemik iliğinde hematolojik değerlerde bozulma olmaksızın görülmesi Hematolojik Relaps: TR veya PR sağlanmış olan hastalarda yeniden sitopeni görülmesi
	Morfolojik relaps olan hastalarda tedavi gerekli değildir. Hematolojik relaps olan hastalarda ise tedavi gerektirecek sitopeni varlığı, hastalıkla ilişkili semptomların yeniden görülmesi gibi durumlarda tedavi verilmelidir.

Relaps/Refrakter Hastalıkta Tedavi:

Birinci basamak tedaviyle elde edilen kalıcı remisyonlara rağmen, hastaların yaklaşık %50'sinde nüks gelişmektedir. Daha genç hastalarda (<40 yaş) remisyonun daha kısa süre sürdüğü (medyan 63 ay-40 yaş üstü için 145 ay) belirtilmiştir.[46]

Relaps hastalıkta pürin analoglarının birinci basamak tedaviye kıyasla daha düşük tam yanıt ve daha kısa remisyon sağladıkları bildirilmiştir.[1]

Pürin analoglarına rituksimab tedavisinin eş zamanlı veya ardışık olarak eklenmesi yanıt oranını artırabilmektedir.[47]

Rituksimab ve bendamustinin birlikte kullanıldığı 12 hastalık bir çalışmada relaps refrakter hastalarda %100 genel yanıt (OR), %60 oranında tam yanıt (CR) elde edilmiş olup, sonuçlar umut vericidir.[1]

Moksetumumab pasudotoks, CD22'ye yönelik rekombinant bir immünotoksindir. CD22 tüylü hücrelerde güçlü bir şekilde eksprese edilir. Çok merkezli bir faz II çalışmada; hastaların %30'unda kalıcı tam yanıt sağlanmış olup, yanıtlı hastaların %85'inde MRD negatifleşmiştir. Moksetumumab pasudotoks her 28 günde bir, 1, 3 ve 5. günde intravenöz olarak uygulanmaktadır. Miyelosupresif ve immünosupresif etkisi oldukça az olmakla birlikte, hemolitik üremik sendrom (HUS) veya kapiller kaçak sendrom riski mevcuttur.[1]

Güncel Tedaviler:

BRAF-MEK-ERK yolağı inhibitörlerinin tek başına veya birlikte kullanımı

HCL hücrelerinde BRAF V600E mutasyonunun tanımlanması ve yapısal olarak-aktif BRAF-MEK-ERK yolunun saptanmasıyla relaps/refrakter HCL hastalarında BRAF inhibitörleri (vemurafenib, dabrafenib) ve MEK inhibitörlerinin (trametinib) tedavide kullanılabileceği düşünülmüştür.[1]

İki ayrı çok merkezli faz II klinik çalışmada relaps/refrakter HCL hastalarına vemurafenib tedavisi (ABD ve İtalya) verilmiştir. İlaç günde iki kez 960 mg uygulanmış olup, İtalya çalışmasında %96 genel yanıt oranı (%35 TR), Amerika kohortunda ise %100 genel yanıt oranı (%42 tam yanıt) elde edilmiştir. Vemurafenib genellikle iyi tolere edilen bir ajan olup yan etkileri arasında minimal miyelosupresyon, cilt reaksiyonları (döküntü, fotosensivite, palmar/plantar fibrozis) ve artralji ve artrit bulunmaktadır.[1]

Relaps/refrakter HCL tanılı 43 hastanın yer aldığı birçok merkezli faz 2 çalışmada başka bir BRAF inhibitörü olan dabrafenib ile MEK inhibitörü trametinib kullanılmıştır. Medyan 17 aylık bir takip süresi sonrasında toplam yanıt oranı %78, TR %49 olarak bildirilmiş olup vemurafenib monoterapisi ile benzer sonuçlar alınmıştır.[1]

Relaps/refrakter HCL tanılı 30 hastanın yer aldığı bir çalışmada vemurafenib ve rituksimab birlikte kullanılmış olup %87 oranında tam yanıt alınmıştır. Medyan 37 aylık takip sonrası progresyonsuz sağ kalım (PFS) oranı %78, medyan 34 aylık takip sonrası nükssüz sağ kalım oranı %85 olarak bildirilmiştir. [1]

Bruton Kinaz İnhibitörleri

HCL'de B hücre reseptörü (BCR) sinyal yolağı aktiftir, BCR yolağı ilişkili Bruton tirozin kinaz inhibitörü olan ibrutinib, in vitro olarak tüylü hücrelerin proliferasyonunu inhibe etmekte ve yaşam sürelerini kısaltmaktadır.[1]

Çok merkezli bir faz 2 çalışmada 37 hastaya ibrutinib 420 mg veya 820 mg dozunda verilmiştir. 36. ayda PFS ve toplam sağ kalım sırasıyla %73 ve %85 olarak bildirilmiştir.[49]

BCL-2 İnhibitörleri

Son veriler, klinik olarak anlamlı venetoklaks konsantrasyonlarının in vitro olarak HCL hücre apoptozunu indükleyebileceğini belirtmektedir. 48 saat boyunca farklı uyaranlara (aktive T lenfositler, stromal hücreler, TLR-9 agonisti CpG, TLR-2 agonisti PAM3) maruz bırakılan HCL hücrelerinde venetoklaksın neden olduğu sitotoksisite seviyesinde azalma gösterilmiştir. Bu da venetoklaksın mikro çevreyi hedefleyen ilaçlarla kombinasyonunun etkinliğini artırabileceğini düşündürmektedir.[50]

Özet ve Öneriler:

Son 20 yılda gelişen tedavi seçenekleri ile birlikte HCL hastalarında beklenen yaşam süresi normal popülasyona oldukça yakındır. BRAF V600E geninin hastalık patogenezinde anahtar rol oynadığının gösterilmesi ile birlikte özellikle relaps/refrakter hastalarda BRAF inhibitörleri kullanılmaya başlanmıştır.

- HCL'den şüphelenildiğinde periferik yayma, kemik iliği aspirasyonu ve biyopsisi, flow sitometrik inceleme yapılmalıdır. Tüm vücut bilgisayarlı tomografi ile görüntüleme yapılabilir.
- HCL'nin ayırıcı tanısında öncelikle HCL-V, SDRPL, SMZL düşünülmelidir. Öykü, fizik muayene, görüntüleme ve diğer tanı testleri ile tanı desteklenmelidir.
- HCL'nin başlangıç tedavisinde bir pürin analoğu, kladribin veya pentostatin kullanılması önerilmektedir. Seçilmiş hasta grupları İnterferon ve splenektomiden fayda görebilir.
- Yanıt değerlendirme tedaviden 4-6 ay sonra kemik iliği biyopsisi ve immünohistokimyasal boyalar kullanılarak yapılmalıdır.
- Nüks hastalıkta pürin analoğu ve rituksimab birlikte kullanımı, moksetumumab pasudotoks tedavisi seçenekler arasındadır.
- BRAF V600E mutasyonu saptanması halinde tedavide BRAF inhibitörleri (Vemurafenib) ve Bruton Kinaz inhibitörleri kullanımı düşünülebilir.
- Nüks hastalıkta hasta mümkünse klinik çalışmaya dahil edilmelidir.
- Pürin analogları ile tedavi sırasında ve sonrasında antibiyotik ve antiviral profilaksi verilmeli, ışınlanmış kan ürünleri kullanılmalıdır.

Kaynaklar

1. Parry-Jones N, Joshi A, Forconi F, Dearden C. Guideline for diagnosis and management of hairy cell leukaemia (HCL) and hairy cell variant (HCL-V). British Journal of Haematology. 2020;191 (5): 730-737.
2. Getta BM, Woo KM, Devlin S, Park JH, Abdel-Wahab O, Saven A, et al. Treatment outcomes and secondary cancer incidence in young patients with hairy cell leukaemia. Br J Haematol. 2016;175 (3): 402-409.
3. Tadmor T, Polliack A. Epidemiology and environmental risk in hairy cell leukemia. Best Practice & Research Clinical Haematology. 2015;28 (4): 175-179.
4. Tiacci E, Liso A, Piris M, Falini B. Evolving concepts in the pathogenesis of hairy-cell leukaemia. Nature reviews Cancer. 2006;6 (6): 437-448.
5. Arons E, Roth L, Sapolsky J, Suntum T, Stetler-Stevenson M, Kreitman RJ. Evidence of canonical somatic hypermutation in hairy cell leukemia. Blood. 2011;117 (18): 4844-4851.
6. Shao H, Calvo KR, Grönborg M, Tembhare RP, Kreitman RJ, Stetler-Stevenson M, et al. Distinguishing hairy cell leukemia variant from hairy cell leukemia: development and validation of diagnostic criteria. Leuk Res. 2013;37 (4): 401-409.
7. Keshet Y, Seger R. The MAP Kinase Signaling Cascades: A System of Hundreds of Components Regulates a Diverse Array of Physiological Functions. In Seger R, (Ed). MAP Kinase Signaling Protocols: Second Edition. Totowa, NJ: Humana Press 2010: 3-38.
8. Niault TS, Baccarini M. Targets of Raf in tumorigenesis. Carcinogenesis. 2010;31 (7): 1165-1174.
9. Shehata M, Schwarzmeier JD, Hilgarth M, Hubmann R, Duechler M, Gisslinger H.TGF-beta1 induces bone marrow reticulin fibrosis in hairy cell leukemia. The Journal of clinical investigation. 2004;113 (5): 676-685.
10. Allsup DJ, Cawley JC. Diagnosis, biology and treatment of hairy-cell leukaemia. Clin Exp Med. 2004;4 (3): 132-138.
11. Hakimian D, Tallman MS, Hogan DK, Rademaker AW, Rose E, Nemcek Jr AA. Prospective evaluation of internal adenopathy in a cohort of 43 patients with hairy cell leukemia. J Clin Oncol. 1994;12 (2): 268-272.
12. Damaj G, Kuhnowski F, Marolleau JP, Bauters F, Leleu X, Yakoub-Agha I. Risk factors for severe infection in patients with hairy cell leukemia: a long-term study of 73 patients. Eur J Haematol. 2009;83 (3): 246-250.
13. Knecht H, Rhyner K, Streuli RA. Toxoplasmosis in hairy-cell leukaemia. Br J Haematol. 1986;62 (1): 65-73.
14. Nielsen H, Bangsborg J, Rechnitzer C, Jacobsen N, Busk HE. Defective monocyte function in Legionnaires' disease complicating hairy cell leukaemia. Acta medica Scandinavica. 1986;220 (4): 381-383.
15. Salata RA, King RE, Gose F, Pearson RD. Listeria monocytogenes cerebritis, bacteremia, and cutaneous lesions complicating hairy cell leukemia. The American journal of medicine. 1986;81 (6): 1068-1072.
16. Spaenij-Dekking EHA, Van der Meijden ED, Falkenburg JHF, Kluin-Nelemans JC. Clonally expanded T cells in hairy cell leukemia patients are not leukemia specific. Leukemia. 2004;18 (1): 176-178.
17. Westbrook CA, Golde DW. Autoimmune disease in hairy-cell leukaemia: clinical syndromes and treatment. Br J Haematol. 1985;61 (2): 349-356.
18. Hasler P, Kistler H, Gerber H. Vasculitides in hairy cell leukemia. Seminars in arthritis and rheumatism. 1995;25 (2): 134-142.
19. Dorsey JK, Penick GD. The Association of Hairy Cell Leukemia With Unusual Immunologic Disorders. Archives of Internal Medicine. 1982;142 (5): 902-903.
20. Bouroncle BA. Unusual presentations and complications of hairy cell leukemia. Leukemia. 1987;1 (4): 288-293.
21. Lembersky BC, Ratain MJ, Golomb HM. Skeletal complications in hairy cell leukemia: diagnosis and therapy. J Clin Oncol. 1988;6 (8): 1280-1284.
22. Carsuzaa F, Pierre C, Jaubert D, Viala JJ. Cutaneous findings in hairy cell leukemia. Review of 84 cases. Nouvelle revue francaise d'hematologie. 1994;35 (6): 541-543.

23. Johnston JB, Quest GR, Grever MR. Hairy Cell Leukemia. Greer JP, Rodgers GM, Glader B eds. Wintrobe's Clinical Hematology: 14th Edition, Philedelphia,PA; Wolters Kluwer 2019 p.1986-2002.
24. Vardiman JW, Golomb HM. Autopsy findings in hairy cell leukemia. Semin Oncol. 1984;11 (4): 370-380.
25. McDowell MM, Zhu X, Agarwal N, Nikiforova MN, Lieberman FS, Drappatz J. Response of relapsed central nervous system hairy cell leukemia to vemurafenib. Leuk Lymphoma. 2016;57 (12): 2952-2954.
26. Frassoldati A, Lamparelli T, Federico M, Annino L, Capnist G, Pagnucco G, et al. Hairy cell leukemia: a clinical review based on 725 cases of the Italian Cooperative Group (ICGHCL). Italian Cooperative Group for Hairy Cell Leukemia. Leuk Lymphoma. 1994;13 (3-4): 307-316.
27. Golomb HM, Catovsky D, Golde DW. Hairy cell leukemia: a clinical review based on 71 cases. Ann Intern Med. 1978;89 (5 Pt 1): 677-683.
28. Hansen DA, Robbins BA, Bylund DJ, Piro LD, Saven A, Ellison DJ. Identification of monoclonal immunoglobulins and quantitative immunoglobulin abnormalities in hairy cell leukemia and chronic lymphocytic leukemia. American journal of clinical pathology. 1994;102 (5): 580-585.
29. Catovesky D, Costello C, Loukopoulos D, Fessas PR, Foxley JM, Traub NE, et al. Hairy cell leukemia and myelomatosis: chance association or clinical manifestations of the same B-cell disease spectrum. Blood. 1981;57 (4): 758-763.
30. Pettirossi V, Santi A, Imperi E, Russo G, Pucciarini A, Bigerna B et al. BRAF inhibitors reverse the unique molecular signature and phenotype of hairy cell leukemia and exert potent antileukemic activity. Blood. 2015;125 (8): 1207-1216.
31. Gillis S, Amir G, Bennett M, Polliack A. Unexpectedly high incidence of hypoplastic/aplastic foci in bone marrow biopsies of hairy cell leukemia patients in remission following 2-chlorodeoxyadenosine therapy. Eur J Haematol. 2001;66 (1): 7-10.
32. Traverse-Glehen A, Baseggio L, Salles G, Coiffier B, Felman P, Berger F. Splenic diffuse red pulp small-B cell lymphoma: toward the emergence of a new lymphoma entity. Discovery medicine. 2012;13 (71): 253-265.
33. Nanba K, Soban EJ, Bowling MC, Berard CW. Splenic pseudosinuses and hepatic angiomatous lesions. Distinctive features of hairy cell leukemia. American journal of clinical pathology. 1977;67 (5): 415-426.
34. Burke JS, Byrne GE, Jr., Rappaport H. Hairy cell leukemia (leukemic reticuloendotheliosis). I. A clinical pathologic study of 21 patients. Cancer. 1974;33 (5): 1399-1410.
35. Lesesve JF, Tardy S, Frotscher B, Latger-Cannard V, Feugier P, De Carvalho Bittencourt M. Combination of CD160 and CD200 as a useful tool for differential diagnosis between chronic lymphocytic leukemia and other mature B-cell neoplasms. International journal of laboratory hematology. 2015;37 (4): 486-494.
36. Chen YH, Tallman MS, Goolsby C, Peterson L. Immunophenotypic variations in hairy cell leukemia. American journal of clinical pathology. 2006;125 (2): 251-259.
37. Brown NA, Betz BL, Weigelin HC, Elenitoba-Johnson KSJ, Lim MS, Bailey NG. Evaluation of allele-specific PCR and immunohistochemistry for the detection of BRAF V600E mutations in hairy cell leukemia. American journal of clinical pathology. 2015;143 (1): 89-99.
38. Falini B, Tiacci E, Liso A, Basso K, Sabattini E, Pacini R et al. Simple diagnostic assay for hairy cell leukaemia by immunocytochemical detection of annexin A1 (ANXA1). Lancet (London, England). 2004;363 (9424): 1869-1870.
39. Sherman MJ, Hanson CA, Hoyer JD. An assessment of the usefulness of immunohistochemical stains in the diagnosis of hairy cell leukemia. American journal of clinical pathology. 2011;136 (3): 390-399.
40. Went PT, Zimpfer A, Pehrs AC, Sabattini E, Pileri SA, Maurer R et al. High specificity of combined TRAP and DBA.44 expression for hairy cell leukemia. The American journal of surgical pathology. 2005;29 (4): 474-478.
41. Golomb HM. Hairy cell leukemia: lessons learned in twenty-five years. Journal of Clinical Oncology. 1983;1 (10): 652-656.
42. Grever MR, Abdel-Wahab O, Andritsos LA, Banerji V, Barrientos J,Blachly JS et al. Consensus guidelines for the diagnosis and management of patients with classic hairy cell leukemia. Blood. 2017;129 (5): 553-560.

43. Thomas DA, O'Brien S, Bueso-Ramos C, Faderl S, Keating MJ, Giles FJ, et al. Rituksimab in relapsed or refractory hairy cell leukemia. Blood. 2003;102 (12): 3906-3911.
44. Bastie JN, Cazals-Hatem D, Daniel MT, D'Agay MF, Rabian C, Glaisner S et al. Five years follow-up after 2-chloro deoxyadenosine treatment in thirty patients with hairy cell leukemia: evaluation of minimal residual disease and CD4+ lymphocytopenia after treatment. Leuk Lymphoma. 1999;35 (5-6): 555-565.
45. Mhawech-Fauceglia P, Oberholzer M, Aschenafi S, Baur A, Kurrer M, Von Rohr A, et al. Potential predictive patterns of minimal residual disease detected by immunohistochemistry on bone marrow biopsy specimens during a long-term follow-up in patients treated with cladribine for hairy cell leukemia. Archives of pathology & laboratory medicine. 2006;130 (3): 374-377.
46. Rosenberg JD, Burian C, Waalen J, Saven A. Clinical characteristics and long-term outcome of young hairy cell leukemia patients treated with cladribine: a single-institution series. Blood. 2014;123 (2): 177-183.
47. Ravandi F. Chemoimmunotherapy for hairy cell leukemia. Best Practice & Research Clinical Haematology. 2015;28 (4): 230-235.
48. Tiacci E, De Carolis L, Simonetti E, Capponi M, Ambrosetti A, Lucia E, et al. Vemurafenib plus Rituksimab in Refractory or Relapsed Hairy-Cell Leukemia. New England Journal of Medicine. 2021;384 (19): 1810-1823.
49. Rogers KA, Andritsos LA, Wei L, McLaughlin EM, Ruppert AS, Anghelina M et al. Phase 2 study of ibrutinib in classic and variant hairy cell leukemia. Blood. 2021;137 (25): 3473-3483.
50. Vereertbrugghen A, Colado A, Gargiulo E, Bezares RF, Grecco HF, Cordini G, et al. In Vitro Sensitivity to Venetoclax and Microenvironment Protection in Hairy Cell Leukemia. Frontiers in Oncology. 2021;11.

Bölüm 4
Büyük Granüllü Lenfositik Lösemi

Uzm. Dr. Ayşe Hilal Eroğlu Küçükdiler
Aydın Devlet Hastanesi, Hematoloji Bölümü

Giriş

Büyük granüllü lenfositik lösemi (LGLL), periferik kan ve kemik iliğinde klonal büyük granüllü lenfositlerin (LGL) infiltrasyonu ile karakterize, splenomegali ve sıklıkla nötropeni olmak üzere sitopenilerin eşlik ettiği bir hastalıktır.

LGL, dolaşımdaki çoğu lenfositten daha büyük ve asit hidrolazlar içeren karakteristik azurofilik granüllere sahip, morfolojik olarak farklı bir lenfosit alt tipidir. Elektron mikroskobunda, bu lenfositler paralel tübüler dizilimlerde düzenlenmiş sitoplazmik inklüzyon cisimciklerine sahiptir. Bu paralel tübüler diziler, ışık mikroskobunda görülebilen belirgin sitoplazmik azurofilik granüllere karşılık gelir.[1]

Klonal LGL artışı ve bunun oluşturduğu klinik sendromların tanısı ilk kez McKenna ve arkadaşları (ark) tarafından 1977'de tanımlanmıştır.[1] Kemik iliği, dalak ve karaciğerin LGL'ler tarafından invazyonunun gösterilmesine ve bu tür LGL'lerin klonal olarak genişlediğinin ilk kanıtına dayanarak bu hastalık için LGL lösemi terimi önerilmiştir.[2] Fransız-Amerikan-İngiliz (FAB) sınıflandırması, LGLL'yi kronik T hücreli lenfoid lösemilerin dört alt grubundan biri olarak sınıflandırmış ve 1993'te LGLL'lerin T ve NK hücre tipleri olarak sınıflandırılabileceği önerilmiştir.[3] Revize Avrupa-Amerikan lenfoid neoplazi sınıflandırması (REAL), LGLL'yi periferik T hücreli ve NK hücreli neoplaziler başlığı altında ayrı olarak sınıflandırmıştır.[4] Olgun T ve NK hücreli neoplazilerin 2016 Dünya Sağlık Örgütü (DSÖ) sınıflandırması, moleküler ve klinik özelliklerine dayalı olarak T hücreli LGLL'yi (T-LGLL) agresif NK hücreli lösemiden ayırmaya devam etmiştir.[5] DSÖ sınıflandırmasının 2022'de yayınlanan en son baskısında ise olgun T/NK hücreli neoplazilerde terminoloji ve isim değişikliği yapılmış olup; T hücreli LGLL yerine T-LGLL olarak adlandırılmıştır. Monoklonal olduğuna ve T-LGLL ile birçok benzerliği paylaştığına dair son kanıtlar göz önüne alınarak ise NK hücrelerinin kronik lenfoproliferatif bozukluğu yerine *NK-LGLL* olarak sınıflandırılmıştır.[6]

Epidemiyoloji

Amerika Birleşik Devletleri (ABD) ve Avrupa'daki tüm kronik lenfoproliferatif hastalıkların %2-5'ini ve Asya popülasyonundaki tüm vakaların %5-6'sını oluşturan nadir bir hastalıktır.[7] Avrupa ve Kuzey Amerika kohortları üzerinde yapılan son demografik çalışmalar, ortalama LGLL insidansını yılda 0.2-0.72/1.000.000 olarak vermektedir.[8] LGLL'nin ortanca başlangıç yaşı 60 (4-88 yaş) olup, kadın ve erkeklerde benzer oranda görülmektedir. Hastaların sadece %10'u 40 yaşından küçük olup çocuklarda nadirdir.[9]

LGLL'nin otoimmün hastalıklarla ilişkisi, gerçek insidansının yorumlanmasında bir engel oluşturmaktadır, çünkü birçok hasta tanıdan önce veya eş zamanlı olarak birincil otoimmün hastalıklar için halihazırda steroidler ve/veya immünosupresif tedaviler almıştır.

Etyopatogenez

LGLL'nin etiyolojisi tam olarak aydınlatılamamış olsa da, altta yatan mekanizmaların ve birlikte ortaya çıkan bozuklukların çoğu karakterize edilmiştir. Klonal LGL çoğalmasındaki ilk adımın antijen güdümlü bir mekanizma olduğu ileri sürülmektedir. Bu antijen aktivasyonu önce LGL'lerin poliklonal ve ardından çeşitli yollardaki mutasyonlar yoluyla oligoklonal olarak çoğalmasına neden olur. Poliklonal popülasyondan oligoklonal popülasyona geçiş, çeşitli çalışmalarda gösterilmiştir.[10-12] LGLL gelişimindeki patoloji, aktivasyon kaynaklı hücre ölümünde AICD yer alan yolaklardaki düzensizliktir. Belirli antijenler ve sitokinler, çeşitli yolların kullanılmasıyla LGL'lerin klonal genişlemesinden sorumludur. LGL'nin uyarılmasının çeşitli yolları aşağıdaki gibidir:

1. Viral antijen kaynaklı LGL aktivasyonu

Starkebaum ve ark. tarafından, HTLV1 virüsü ile kronik antijen uyarımının bir sonucu olarak olgun LGL'lerde klonal çoğalma gösterilmiştir. Zarf proteini BA21'e karşı seropozitiflik olduğu ve bunun da hastaların %30-%50'sinde görüldüğü raporlanmıştır.[13,14] LGLL ile Hepatit C virüsü (HCV), Epstein-Barr virüsü (EBV) ve Sitomegalovirüs (CMV) için seropozitiflik arasındaki ilişkiyi kuran çalışmalar da bildirilmiştir.[15]

2. Sitokinlerle uyarılan LGL aktivasyonu

İnterlökin (IL)-15 ve trombosit kaynaklı büyüme faktörü (PDGF), olgun LGL'lerin aktivasyonunda ve kontrolsüz çoğalmasında önemli bir role sahiptir. IL-15, IL-15 reseptör alfa aracılığıyla JAK-STAT ve MAPK yollarındaki sinyalleri aktive eder.[16] Bu sinyaller, Bcl-2 anti apoptotik protein ailesinin aktivasyonuna ve Bid, Bim gibi proapoptotik faktörlerin baskılanmasına yol açar. PDGF ise; PI3K-AKT ve MAPK yolları dahil olmak üzere sinyal yollarını aktive etmek için bir reseptör tirozin kinaz (PDGFR) aracılığıyla sinyal verir.[17] Bu yol, bir otokrin döngü yoluyla hareket eder ve böylece bu hücrelerin daha uzun süre hayatta kalmasına yol açar.

3. LGLL patogenezinde yer alan moleküler yollar

JAK-STAT3 sinyal yolu: Bu sinyal yolu, hücre dışı sinyalleri hücreye iletir. JAK reseptörü, ligandına (IL-15) bağlandığında otofosforilasyona uğrayan, STAT protein bağlanmasını ve JAK tarafından fosforilasyonu başlatan ve böylece dimerizasyona uğrayan bir tirozin kinaz aktivitesine sahiptir. STAT dimerleri daha sonra çekirdeğe girer ve gen ekspresyonunu, özellikle hücrenin hayatta kalmasıyla ilgili genleri düzenler. Bu yolun mutasyonu, LGLL'nin patogenezinde temel bir özellik olarak gösterilmiştir ve LGL'nin hayatta kalmasını destekler.[18] STAT3 geninin aktif alan mutasyonları, LGL lösemi hastalarının %30-40'ında görülmektedir.[19] Daha sıklıkla CD8+ T-LGLL ve gama/delta T-LGLL'de bulunan STAT3 mutasyonu, nötropeni ve daha kötü genel sağ kalım ile ilişkilidir.[6] *JAK-STAT3* yolu, sitokin sinyal baskılayıcısı-3 (SOCS3) ile inhibe olmaktadır. Teramo ve ark, LGLL hastalarında proinflamatuar sitokin IL-6'nın arttığını ve bu hastalarda IL-6 seviyeleri yükselirken SOCS3'ün haberci RNA ve protein seviyelerinin azaldığını göstermiştir. Sonuç olarak bu çalışmada, inhibitör SOCS3'ün kaybının, JAK/STAT yolu aktivasyonunu sürdürmek için IL-6 ile iş birliği yaptığını, böylece lösemik LGL'nin hayatta kalmasına katkıda bulunduğunu göstermiştir.[20]

FAS/FAS-L aracılı yol: Fas ve Fas-L sinyal yolları normalde kaspaz bağımlı apoptozu aktive eder. Bu, LGL'lerin yabancı hücrelerin hücre ölümüne neden olduğu ana mekanizmadır. Bir enfeksiyon nedeniyle aktive olan normal LGL'ler, apoptoza karşı dirençlidir ve enfeksiyon hafifledikçe bu aktif LGL'ler, FAS-FAS-L yolu aktivasyonuna bağlı hücre ölümü (AICD) yoluyla ortadan kaldırılır. Normal LGL'lerin aksine, lösemik LGL'ler AICD'ye dirençlidir. Liu ve arkadaşlarına göre, çözünür FAS olarak bilinen bölünmüş bir FAS ürünü, Fas-L'nin reseptörüne normal bağlanmasına müdahale ederek AICD'yi bloke edebilir.[21] Fas-L, kemik iliğinde nötrofil öncüllerinin apoptozu yoluyla hematopoezin baskılanmasından sorumludur. Bu, LGLL'li hastalarda karakteristik klinik tablo olan nötropeninin gelişmesinden sorumlu mekanizmadır.[22]

RAS-RAF-1-MEK1-ERK yolu: RAS yolu, normal hücrelerin hayatta kalması, çoğalması, yaşlanması ve farklılaşmasında rol oynar. RAS'ın aktivasyonu, fosforilasyon ile RAF'ın aktivasyonuna, ardından sırasıyla MEK ve ERK'nin aktivasyonuna neden olur. RAS mutasyonu, anormal hücresel sinyalizasyon, gen ekspresyon düzensizliği ve onkogeneze neden olur.[23] RAS yolunun aşırı aktivasyonu, LGL'lerin hayatta kalma sinyallerinde önemli bir rol oynar. LGLL'de RAS ve ERK'nin koaktivasyonu bulunmuştur.[24]

PI3K/AKT yolu: PI3K, AKT'nin fosforilasyonu ve dolayısıyla aktivasyonu yoluyla etki gösteren, tirozin kinaz aktivitesine sahip büyüme faktörü reseptörüdür. Aktive edilmiş AKT hücre sağ kalımında, çoğalmasında ve büyümesinde yer alır. PI3K-AKT sinyal yolunun aşırı ifadesi, T-LGL hücrelerinde bulunmuştur ve apoptoz inhibisyonu ile ilişkilidir.[25]

NF-KB yolu: NF-KB, bağışıklık hücrelerinin hayatta kalmasıyla ilgilenen bir transkripsiyon faktörüdür. Dinlenme koşullarında NF-KB inhibitörleri olarak bilinen inhibitörlerine bağlanarak sessiz kalır. Aktivasyon üzerine NF-KB, çeşitli genlerin

ekspresyonunu düzenlediği çekirdeğe doğru yer değiştirir. NF-KB, LGLL'de aktive olur ve Bcl-2 proteinlerinin anti-apoptotik fonksiyonunu artırarak etki eder. Çalışmalara göre, STAT3'ten bağımsız olarak Mcl-1 yoluyla apoptozu önlemek için PI3K-AKT yolu aracılığıyla da etki eder.[26]

Sfingolipid rheostat yolu: Sfingolipidler, Sfingosin-1 Fosfat (S1P) ve seramid, kanda dengeli bir durumda bulunan birbirine dönüştürülebilir metabolitlerdir. Artan S1P seviyesi, hücrelerin hayatta kalma süresinin artmasından sorumludur ve metabolit seramid seviyeleri arttığında, apoptoz için sinyal verir. LGLL hastalarında S1P düzeyinde artış vardır.[27] Bir çalışmada, asit seramidazın (seramidin sfingosine dönüştürücüsü) inhibisyonunun, lösemik LGL'lerin apoptozisine yol açtığı gösterilmiştir.[28]

Klinik ve Laboratuvar Bulgular

Ortanca başlangıç yaşı 60 olup başvuru anında hastaların üçte biri asemptomatiktir. Geriye kalan hastalar ise tipik olarak anemi (%45) ve/veya nötropeniye (%80) bağlı semptomlarla başvururlar.[29] Trombositopeni, hem Asya hem de batı ülkelerinde, nötropeni ve anemiden daha az görülür. Nötropeni, anemi veya pansitopeni hastalık boyunca farklı zamanlarda veya aynı anda ortaya çıkabilir. Vakaların ~%50'sinde lenfositoz izlenir. B semptomları hastaların %15'inde bulunur. Splenomegali, %20 ile %50 arasında değişen bir sıklıkta rapor edilmiş olup hepatomegali ve lenfadenopati görece daha azdır.[7]

LGLL sıklıkla otoimmün bozukluklarla ilişkili olup patogenezinin kronik antijen uyarısı, immün düzensizlik ve anormal sitokin üretimi (özellikle IL-15'in aşırı ifadesi) bileşenlerini içerdiği düşünüldüğünde bu birliktelik şaşırtıcı değildir. Romatoid artrit (RA) en yaygın birlikteliktir, ancak ülseratif kolit, Sjögren sendromu, sistemik lupus eritematozus ile birlikte de görülebilir.[30] Çalışmalarda vakaların %40-60'ında Romatoid faktör (RF), %40'ında Anti-nötrofil antikor pozitif bulunmuştur.[7] LGLL şüphesi olan tüm hastalar, altta yatan otoimmün hastalıklar açısından da kapsamlı olarak değerlendirilmelidir. Özellikle düşük titreli RF ile RA belirtileri, genellikle LGLL'nin belirgin bir özelliğidir ve bazen Felty sendromundan (FS) ayırt edilmesi zor bir klinik tabloyla ortaya çıkabilir.[31] RA'lı hastalarda FS ve T-LGLL arasındaki ayrım genellikle LGL proliferasyonunun monoklonal (LGLL) veya poliklonal (FS) olmasına dayanmaktadır. Bununla birlikte, bu ayrım her zaman yapılamaz ve son zamanlarda somatik STAT3 mutasyonları olan FS vakaları rapor edilmiştir, bu da iki antitenin moleküler düzeyde de örtüştüğünü düşündürmektedir.[32]

Çoğu hastada, sık tekrarlayan enfeksiyonlarla karakteristik klinikten sorumlu olan nötropeni (%70) görülür; ancak sadece %30'unda mutlak nötrofil sayısı 0.5 x 10^9/L'nin altındadır.[7] Enfeksiyonlar çoğunlukla deri, orofarenks, sinüsler ve perirektal bölgeleri içerir. Kemik iliği infiltrasyonunun derecesi ile nötropeninin derecesi arasında doğrudan bir ilişki yoktur. Liu ve ark tarafından nötropeninin altta yatan nedenin FAS/FAS-ligand ilişkili mekanizma olduğu açıklanmıştır.[33]

Anemi de sık görülen bulgulardan biri olup vakaların yaklaşık %50'sinde mevcuttur. Transfüzyon gerektiren anemi sıklığı ise yaklaşık %20 olarak raporlanmıştır. Aneminin altta yatan sebepleri arasında otoimmün hemolitik anemi, saf kırmızı hücre aplazisi (PRCA) ve nadiren aplastik anemi yer almaktadır. Vakaların yaklaşık %30'unda coombs pozitif otoimmün hemolitik anemi mevcuttur. Coombs negatif anemi çoğunlukla PRCA'ya bağlı olup çalışmalarda LGLL ilişkili PRCA insidansı %7-68 arasında raporlanmıştır.[7]

Trombositopeni genellikle orta düzeydedir, hastaların %15-35'inde görülür ve genellikle transfüzyon gerektirmez.[7] LGL'de görülen trombositopeni; antiplatelet antikorlara bağlı immün aracılı olabilir, splenik sekestrasyonun bir sonucu olarak veya nadiren amegakaryositoza ikincil ortaya çıkabilir.[29]

Tablo 1'de üç büyük geriye dönük çalışmanın klinik ve laboratuvar sonuçları gösterilmiştir.

Tablo 1: Klinik ve Laboratuvar: Üç büyük geriye dönük çalışmadan veriler

	Bareau ve ark.[36]	Sanikommu ve ark.[41]	Dong ve ark.[40]
Hasta sayısı	229	204	319
Ortanca yaş	59	63	65
Cinsiyet (K/E)	124/104	94/110	149/170
T-LGLL	201	183	295
NK-LGLL	28	21	24
Splenomegali	55	49	91
Nötropeni ($<1.5 \times 10^9$/L)	135	93	131
Nötropeni ($<0.5 \times 10^9$/L)	56	36	54
Anemi (<11 g/dL)	56	79	132*
Trombositopeni ($<150 \times 10^9$/L)	40	59	83
Romatoid artrit	38	31	38

*Hb <12 g/dL

Histolojik Bulgular

LGL, tipik azurofilik granüller içeren bol miktarda sitoplazmaya ve olgun/yoğun kromatin içeren, böbrek şeklinde veya yuvarlak çekirdeğe sahip büyük boyutlu (olgun lenfosit boyutunun 2-3 katı) sitotoksik hücrelerdir (**Resim 1**). Bu hücreler sitotoksik perforin ve granzim granülasyonları içerir. Normalde periferik kan mononükleer hücrelerinin %10-15'ini oluşturur; sağlıklı erişkinlerde mutlak LGL sayısı 200-400/mikroL'dir.[29]

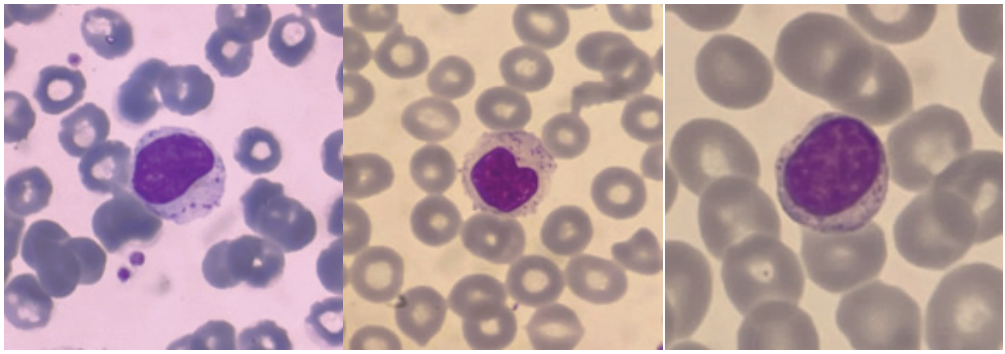

Resim 1: Çevresel kan yaymasında böbrek şeklinde ve yuvarlak çekirdek yapısına sahip büyük granüllü lenfositler (May-Grünwald Giemsa x100)

Kemik iliği: Sitopenilere rağmen, kemik iliği vakaların yaklaşık %50'sinde normoselüler veya hiposelülerdir; diğer %50'sinde ise hiperselülerdir. Miyeloid seride matürasyon duraklaması görülebilir.[7] Hafif-orta derecede retikülin fibrozu izlenir.[34] En az sekiz CD8+ ve/veya TIA-1+ LGL'nin veya en az altı granzim B+ LGL'nin interstisyel ve/veya intrasinüzoidal kümelerinin varlığı, LGLL'nin kemik iliği tutulumu ile ilişkilendirilmiştir.[29] Kemik iliği tutulumunun derecesi değişkendir ve genellikle morfolojik inceleme ile tanımlanması zor olan interstisyel/intrasinüzoidal infiltratlarla birlikte hücresel elementlerin <%50'sini oluşturur.[34] CD4+ T hücreleri ile çevrelenmiş birçok B hücresi içeren neoplastik olmayan nodüler lenfoid agregatlar da sıklıkla mevcuttur.

Dalak: Dalaktaki karakteristik bulgular, kırmızı pulpa kordları ve sinüslerin lösemik hücre infiltrasyonu, plazma hücresi hiperplazisi ve belirgin germinal merkezlerdir.[35]

Karaciğer: Karaciğer karakteristik olarak belirgin sinüzoidal ve portal infiltrasyon gösterir.[35]

Lenf Nodu: Lenf nodları genellikle tutulmaz, ancak plazma hücreleri ve LGL'leri içeren genişlemiş parakortikal alanlara sahip olabilir.[29]

Deri: Üst dermiste perivasküler lenfoid infiltrat gözlenebilir, ancak epidermal değişiklik izlenmez.[35]

İmmünofenotipik Bulgular

İmmünofenotipik olarak LGL'ler, T-LGL ve NK-LGL olarak ikiye ayrılır:

T-LGLL tipik olarak olgun CD2+, CD3+, CD8+, CD57+ ve TCRα/β + sitotoksik T hücrelerinin bir bozukluğudur. Yaygın olmayan varyantlar arasında CD4+/TCRα/β + vakalar ve TCRγ/δ+ vakalar bulunur; TCRγ/δ+ vakaların yaklaşık %60'ı CD8 pozitif ve geri kalanı CD4/CD8 negatiftir. Sitotoksik proteinler, TIA-1, granzim B ve granzim M için pozitiftir. Normal T lenfositlerin aksine CD5 ve/veya CD7 ifadesi azalmış veya kaybolmuştur. CD57 ve CD16, vakaların >%80'inde ifade edilir.[34] Majör

histokompatibilite kompleksi (MHC) sınıf I reseptörleri olan CD94/NKG2 ailesi ve öldürücü hücre immünoglobülin benzeri reseptör (KIR) ifadesi vakaların yaklaşık %50'sinde saptanabilir.[35] Bir kişide yalnızca tek bir KIR izoformu bulunur. Bu aynı zamanda bir klonalite belirteci olarak da kullanılabilir.[34] Az sayıda hasta CD56 pozitiftir. Bu hastalar daha genç yaş grubunda olup daha agresif bir klinik seyir ve daha kötü prognoz ile ilişkilidir.[35]

NK-LGL'de ise cCD3 epsilon, CD2, CD16 ve CD56 karakteristik olarak pozitif iken yüzey CD3, CD4, CD8 ve CD57 negatiftir. Granzim M, granzim B ve TIA-1 için pozitiftirler. KIR ifadesi çarpıktır, CD161 ifadesi azalırken CD94/NKG ifadesi parlaktır.[35]

TANI

Açıklanamayan nötropeni, tekrarlayan enfeksiyonlar, anemi, lenfositoz veya eşlik eden otoimmün durumlarda klinik şüphe gösterilmelidir. Bu durumlarda, periferik kan yaymasında büyük granüllü lenfositlerin varlığını belirlemek için periferik kanın morfolojik incelemesi yapılmalıdır. Periferik kan incelemesinin yanı sıra, akım sitometrik olarak CD3, CD5, CD4, CD8, CD16, CD56, CD57, TCRγδ yeniden düzenlemeleri, STAT3 proteini, STAT5, Vβ repertuarı ve KIR fenotiplemesi yapılmalıdır. STAT3/STAT5 yeniden düzenlemesi için moleküler genetik tanı koymada yardımcı olabilir. TIA-1, granzim B ve M gibi sitotoksik belirteçler pozitiftir. KIR ekspresyonu, NK-LGLL'yi ekarte etmede önemli bir role sahiptir.[7]

DSÖ'nün revize edilmiş 2016 baskısında, bilinen herhangi bir neden olmaksızın 6 aydır devam eden LGL sayısının 2-20 x 10^9/L olması ve immünfenotiplemede T veya NK hücresi özel fenotipine sahip olması tanı kriterleri olarak belirlenmiştir. Ayrıca lenfositozun <2 x 10^9/L olduğu durumlarda, ilişkili klinik özellikler dikkate alınarak tanı konulabileceğinden bahseder.[34] DSÖ'nün 2022 yılında yayınlanan 5. baskısında tanı kriterlerinde değişiklik olmazken adlandırmada değişiklik yapılmıştır. Bir diğer yaygın olarak kullanılan tanı kriterleri ise Doğu Kooperatif Onkoloji Grubu (ECOG) çalışmasından gelmektedir. Bu çalışmada 6 aydır devam eden LGL sayısının >0.5 x 10^9/L olması ve TCRaβ+/CD3+/CD8+/CD57+ immünofenotipinde olması T-LGLL için tanı kriteri olarak belirlenmiştir.[35] Başka büyük bir geriye dönük çalışmada ise NK-LGLL için CD3–/CD8+/CD16+ ve/veya CD16+/CD56+ immünfenotipe sahip LGL sayısının 0.75 x 10^9/L'den büyük olması tanı kriteri olarak kullanılmıştır.[36]

LGL'ler, viral enfeksiyona (CMV, HIV, EBV gibi) ikincil reaktif olarak çoğalabilir ve poliklonal olabilir. Oligoklonal veya klonal LGL proliferasyonu, nakil sonrası lenfoproliferatif bir bozukluk olarak ve ayrıca diğer hematolojik malignitelerin eşliğinde ortaya çıkabilir. LGL'lerin klonal genişlemesi meydana geldiğinde, klonal TCRyδ ile T veya NK LGL lösemi tanısı düşünülmelidir. Bununla birlikte, prognostik ve hedefe yönelik tedavi için STAT3-5b/NFKB mutasyonu ve KIR fenotiplemesi için ek testler yapılmalıdır.[7]

LGL sayısının 0.5-1 x 10^9/L civarında düşük olduğu, kan klonal kanıtı olmayan ve mutasyona uğramamış STAT3'e sahip pansitopeni ve lenfopenisi bulunan bazı vakalar

“Gri bölge vakaları” olarak adlandırılır. Bu vakalarda, CD3+/CD8+ GranzymeB/TIA-1+ LGL kümelerinin veya B ve CD4 T hücrelerinin lenfoid nodüllerinin infiltrasyonunu, interstisyel ve intravasküler olarak sınıflandırmak için immünhistokimyasal analiz ile kemik iliği biyopsisi yapılmalıdır.[7]

Ayırıcı Tanı

Kronik veya siklik nötropenisi olan hastalarda ve dolaşımdaki LGL sayısı artmış olan PRCA veya RA’lı hastalarda LGLL tanısı düşünülmelidir. HIV enfeksiyonu, LGL hücrelerinin sayısında hafif bir artışa yol açabilir; ancak bu hastalarda LGL’ler monoklonal değildir.[29] LGL’lerde reaktif artışlar EBV, CMV, HBV, HCV gibi viral enfeksiyonlarda, allojenik kök hücre nakli sonrası, hiposplenizm ve farmakolojik tirozin kinaz inhibisyonunda (dasatinib tedavisi) da görülebilir. Reaktif LGL’ler poliklonaldır ve altta yatan sebep düzeldikçe azalır. Bu durumların LGLL ile ilişkili hiçbir klinik özelliği yoktur.[7]

Ayırıcı tanıda T hücreli neoplaziler akılda tutulmalıdır. Özellikle T-LGLL ve hepatosplenik T hücreli lenfoma (HSTCL) benzer bir doku dağılımı göstermesi ve morfolojik özelliklerin örtüşmesi sebebiyle akılda tutulmalıdır. Bununla birlikte, HSTCL genç erkeklerde daha yaygındır ve klasik olarak masif hepatosplenomegali ile kendini gösterir. T-LGLL’de ise tipik olarak daha ılımlı splenomegali ve daha az sıklıkla hepatomegali gözlenirken, cinsiyet için bir tercih olmaksızın yaşlı bireyleri etkiler. Ayrıca, T-LGLL hücreleri TIA-1, perforin ve granzim B ile pozitif iken, HSTCL karakteristik olarak TIA-1’i ifade eder ancak perforin ve granzim B ifadesinden yoksundur.[29] Kemik iliği tutulumu, interstisyelden ziyade intrasinüzoidaldir.[7]

Prognoz ve Tedavi

LGLL tipik olarak, yaşam süresinden çok yaşam kalitesini etkileyen yavaş seyirli lenfoproliferatif bir hastalıktır. 1, 5 ve 10 yıllık sağ kalım oranlarıyla sırasıyla %94, %72 ve %66’dır.[29] Sağ kalım çoğu LGLL’li hastada ek komorbid durumlarla ilişkili olmakla birlikte; özellikle PRCA veya kemik iliği yetmezliği olanlarda hastalıkla ilişkili komplikasyonlardan kaybedilen bir hasta grubu da vardır. Klinik semptomlar ve hematolojik anormallikler genellikle orta dereceli olup birçok hasta uzun süre enfeksiyon yaşamadan ve transfüzyon bağımlı olmadan kalabilir. T-LGLL’de spesifik mutasyonların klinik ve fenotipik önemine dair ortaya çıkan kanıtlar vardır. Tercihen CD8+ T-LGLL ve gama/delta T-LGLL’de bulunan STAT3 mutasyonu, nötropeni ve daha kötü genel sağ kalım ile ilişkilidir. STAT5B mutasyonu ise, nadir görülen CD4+ T-LGLL’lerde aşırı temsil edilir (vakaların %30 kadarında bulunur); CD8+ T-LGLL’de kötü prognoz ile ilişkilidir, ancak CD4+ T-LGLL ve gama/delta T-LGLL’de prognostik etkisi yoktur.[6]

Tanı anında her hastada tedavi gerekliliği yoktur. Küratif tedavi yokluğunda çoğu hasta için tedavinin asıl amacı, kan ve kemik iliğinde lösemik LGL’lerin azaltılmasından

ziyade hastalığına bağlı klinik belirtilerin iyileştirilmesidir. T-LGL ve NK-LGL lösemili vakalar aynı şekilde tedavi edilir. Tedavi için kriterler tipik olarak;

- şiddetli nötropeni (<0.5 × 10^9/L) veya tekrarlayan enfeksiyonlarla birlikte orta derecede nötropeni (0.5–1.5 × 10^9/L),
- semptomatik veya transfüzyon bağımlı anemi,
- orta derecede trombositopeni (<50 × 10^9/L) ve
- LGLL ile ilişkili tedavi gerektiren otoimmün durumlardır.[37]

Semptomatik olan ve tedavi kriterlerinden bir veya daha fazlasını karşılayan hastalar için en yaygın olarak benimsenen yaklaşım, düşük doz oral metotreksat (MTX) (10-50 mg/hafta), siklofosfamid (Cy) (50-100 mg/gün) veya siklosporin (CSA) (serum siklosporin seviyeleri izlenerek değişken günlük dozlar veya izlenmeden tipik olarak günde iki kez 100 mg) ile kronik immünosupresyondur.[37] Bu ilaçların her biriyle yanıt oranları %40 aralığında olup yanıta kadar geçen süre 4-16 haftadır ve kabul edilebilir güvenlik profiline sahiptirler.[29]

LGLL'de yanıt değerlendirilmesi için üzerinde anlaşmaya varılmış standart kriterler yoktur. İleriye dönük ECOG5998 ve daha yakın tarihli bir faz I/II çok merkezli klinik çalışmada benzer yanıt kriterleri kullanılmıştır.[35,38] Bu çalışmalarda,

Tam yanıt (TY): en az 4 hafta kalıcı olarak devam eden kan sayımlarının normalleşmesi: nötrofil sayısı ≥1,5 × 10^9/L, lenfosit sayısı ≤4,0 × 10^9/L, hemoglobin ≥11 g/dL, trombosit sayısı ≥100 × 10^9/L, akım sitometrisi ile periferik kanda normal T-LGLL sayımı ve klonal TCR'nin temizlenmesi

Kısmi yanıt (KY): TY kriterlerini karşılamayan, ancak en az 4 hafta boyunca şunlardan biri veya daha fazlasını içeren yanıt: nötropenik hastalar için, mutlak nötrofil sayısı >0,5 × 10^9/L ise veya başlangıca göre %50 iyileşme; transfüzyon bağımlı anemisi olan hastalar için, en az 2 ay boyunca aylık transfüzyonlarda %50 veya daha fazla azalma ve semptomatik olan ancak transfüzyona bağımlı olmayan hastalarda semptomlarda iyileşme ile birlikte hemoglobinde en az 1 g/dL artış olmasıdır.

LGLL'nin başlangıç tedavisi için en uygun tedavi seçeneği bilinmemektedir, çünkü birkaç ileriye dönük klinik çalışma ve ECOG5998 çalışması dışında etkinlik verileri, genellikle farklı yanıt kriterleri kullanılan küçük, geriye dönük vaka serilerinden oluşmaktadır. ECOG5998 çalışması, T-LGLL'de bugüne kadarki en büyük ileriye dönük çalışma olup, MTX ile başlangıç tedavisinin etkinliğini ileriye dönük olarak değerlendirilmiştir.[35] Bu çalışmada, 55 hastaya birinci basamak tedavide MTX ve yanıtsız vakalara ise Cy tedavisi verilmiştir. MTX ile 3 hastada TY ve 18 hastada KY elde edilmiş olup genel yanıt oranı %38 olarak saptanmıştır. 3 hastada ise MTX ile stabil hastalık yanıtı elde edilmiştir. Cy almaya devam eden 14 kişi arasında, genel yanıt oranı %64 olup 3 hastada TY ve 6 hastada KY elde edilmiştir.[35] Şu anda Fransa'da ilk basamak tedavide MTX'a karşı Cy'i araştıran randomize bir çalışma (NCT#01976182) devam etmektedir. 2024'te tamamlanması planlanan çalışmada 99 hastadaki ara

Tablo 2: Tedavi seçenekleri ve yanıtları

Çalışma	Hasta sayısı	MTX	GYO (%)	CSA	GYO (%)	Cy	GYO (%)
Bareau ve ark[36] 2010	100	62	%55	24	%21	32	%66
Lamy ve ark[37] 2011	*	96	%56	123	%56	85	%61
Loughran ve ark[35] 2015	59	55	%38			14	%64
Sanikommu ve ark[41] 2018	118	61	%43	74	%48	53	%53
Dong ve ark[40] 2021	181	75	%65	21	%71	41	%58.5

CSA: Siklosporin A, Cy: Siklofosfamid MTX: Metotreksat, GYO: Genel Yanıt Oranı

*Derleme olup her bir çalışmaki hastalar aldığı tedaviye göre ayrı değerlendirilmiş

sonuçlar, Cy ile MTX arasında farklı yanıtlara dair bir ön kanıt olmaksızın, %52'lik bir genel yanıt oranı (%36 KY, %16 TY) göstermektedir.[39] 2021 yılında yayınlanan bir başka çalışmada ise LGLL tanılı 319 hasta geriye dönük olarak değerlendirilmiştir. Bu hastaların %56.7'sinde (181) tedavi ihtiyacı doğmuş ve birinci basamak tedavi olarak MTX (75 hasta), Cy (41 hasta) ve CSA (21 hasta) verilmiştir. Yanıt oranları sırasıyla %65.3, %58.5 ve %71.4 olarak saptanmıştır (p=0.58). TY oranları Cy (%32.3) ile daha yüksek (MTX %15.7 ve CSA %23.1) saptanırken sonraki tedaviye kadar geçen süre sırasıyla 35 ay, 70 ay ve 77 ay olarak bulunmuştur.[40] Tablo-2'de ilk basamak tedavi seçenekleri ve yanıtları karşılaştırılmıştır.

Bu üç ajan, neredeyse 30 yıldır standart tedavi olmuştur ve bu hastalığı tedavi etmek için Gıda ve İlaç Dairesi (FDA) tarafından yeni etkili ajanlar henüz geliştirilip onaylanmamıştır.

Prednizon (oral 1 mg/kg/gün) tek ajan olarak kısa süre etkili olabilir veya birinci basamak immünosupresif ajanlarla birlikte kullanıldığında ilk yanıtı hızlandırabilir. Bununla birlikte, glukokortikoidlerin LGLL'de uzun vadeli etkinliği yoktur ve nötropeni genellikle ilaç azaltıldığında tekrarlar. Kronik ciddi nötropeniye bağlı önemli morbidite ve mortalite sebebiyle ve granülosit monosit koloni uyarıcı faktörlere geçici yanıtlar rapor edildiğinden, miyeloid büyüme faktörlerinin akılcı kullanımı, nötropenik hastalarda cerrahi prosedürlerden önce veya sepsis sırasında avantajlı olabilir.[29]

Biyobelirteçlerin tedavi yanıtına ilişkin kanıtlar azdır. Bir çalışmada, HLA-DR4'ün CSA'ya daha iyi yanıtla ilişkili olduğunu öne sürülmüştür. Ancak, başka bir çalışmada bu ilişki desteklenmemiştir.[41,42] Sanikommu ve ark; STAT3 mutant ve vahşi tip hastaların

MTX, Cy ve CSA'ya benzer yanıt oranlarına sahip olduğunu bulmuştur. Bununla birlikte, STAT3 mutasyonlu hastaların MTX tedavisi ile daha uzun yanıt süresine sahip olduğu raporlanmıştır (p = 0.1).[41]

Primer tedavinin başarısız olması durumunda, MTX ve Cy arasında bir geçiş düşünülebilir. Ancak hastalığın nadir görülmesi ve genel olarak ileriye dönük verilerin bulunmaması sebebiyle birinci basamak ajanlara dirençli hastalar için standart tedavi önerisi bulunmamaktadır. Birkaç yeni ajan küçük klinik çalışmalarda test edilmiş olsa da, önemli enfeksiyöz yan etkilere sahip olmasına rağmen yalnızca alemtuzumab ikna edici bir etkinlik göstermiştir. T hücrelerinin yüzeyinde eksprese edilen CD52'yi hedefleyen monoklonal antikor alemtuzumab, nüks/dirençli T-LGLL'li 25 hastada 10 mg/gün dozundan 10 gün süre ile intravenöz olarak uygulanmış ve değerlendirilebilien hastalarda 3. ayda toplam yanıt oranı %56 (%36 TY ve %20 KY) saptanmıştır.[43] Ancak bu yanıtlar lökopeni ve nötropenik enfeksiyonlarla sınırlı kalmış ve alternatif bir yaklaşım olarak 10 mg subkutan alemtuzumab kullanılan çalışmalarda, karşılaştırılabilir yanıtlar ile daha iyi tolere edildiği raporlanmıştır.[44] Splenektominin, T-LGLL'li bir hasta alt grubunda klinik ve hematolojik fayda sağladığı bildirilmiştir.[45] Ancak, splenektomi sadece kalıcı şiddetli sitopenisi olan dirençli vakalarda ve semptomatik splenomegalide düşünülmelidir. Fludarabin ve pentostatin gibi kısa süreli (1-3 kür) verilen pürin analogları ile %75 ile %80 aralığında yanıt oranları raporlanmıştır. Ancak, küçük hasta gruplarında yapılmış olması ve tutarsız yanıt kriterleri açısından bu sonuçlar dikkatle ele alınmalıdır.[29]

Genel olarak, mevcut başlangıç tedavilerinin sınırlı etkinliği ve nüks hastalıktaki sınırlı seçenekler göz önüne alındığında LGLL'de yeni tedavi seçeneklerine ihtiyaç duyulmaktadır. Hedefe yönelik tedaviler günümüzde birçok hastalıkta kullanılmakta olup, LGLL etyopatogenezinde etkili olan IL-15 çeşitli çalışmalarda tedavi hedefi olarak değerlendirilmiştir. İL-2 ve İL-15 reseptör β subuniti hedef alan bir insan monoklonal antikor olan Hu-Mikβ1 ile yapılan çalışmada etkinliği gösterilememiştir.[46] Başka bir çalışmada ise IL-15 reseptör ϒ zincirini inhibe eden bir peptid olan BNZ-1 çok merkezli ve prospektif olarak değerlendirilmiştir. BNZ-1, 20 hastaya aylık olarak intravenöz uygulanmış ve 4. ayda yapılan yanıt değerlendirilmesinde toplam yanıt oranı %20 (1 hasta TY, 3 hasta KY) saptanmıştır.[38] Yakınlarda yayınlanmış invitro bir çalışmada; IL-15 promotörünün azasitidin tarafından inhibisyonunun, IL-15 gen transkriptinde azalma sağladığı, bunun da T-LGLL hücre ölümünü indüklemek için yeterli olduğu raporlanmıştır.[47] Başka bir çalışmada ise azasitidinin STAT3-DNA metilasyon yolunu güçlü bir şekilde inhibe ettiği gösterilmiştir.[48]

JAK3-STAT yolağının inhibisyonu LGLL tedavisinde bir tedavi seçeneği olup JAK3 inhibitörü olan tofasitinib, refrakter LGLL tanılı 9 hastada değerlendirilmiştir. Hastaların 6'sında hematolojik yanıt elde edilirken, 5 hastada nötropenide iyileşme saptanmıştır.[49] JAK1/2 inhibitörü olan ruksolutinibin nüks/dirençli T hücreli lenfomalarda değerlendirildiği bir çalışmada T-LGLL tanılı 4 hastaya tedavi uygulanmıştır. Toplam yanıt oranı %25, klinik yanıt ise %75 olarak raporlanmıştır.[50] Tüm bu tedavi seçenekleri değerlendirildiğinde; nüks/dirençli LGLL'de en iyi tedaviyi belirlemek için daha güçlü klinik çalışmalara ihtiyaç vardır.

Kaynaklar

1. McKenna RW, Parkin J, Kersey JH, Gajl-Peczalska KJ, Peterson L, Brunning RD. Chronic lymphoproliterative disorder with unusual clinical, morphologic, ultrastructural and membrane surface marker characteristics. Am J Med 1977; 62: 588-596.
2. Loughran TP Jr, Kadin ME, Starkebaum G, Abkowitz JL, Clark EA, Disteche C, et al. Leukemia of large granular lymphocytes: association with clonal chromosomal abnormalities and autoimmune neutropenia, thrombocytopenia, and hemolytic anemia. Ann Intern Med. 1985;102 (2): 169.
3. Loughran TP Jr . Clonal diseases of large granular lymphocytes. Blood. 1993;82 (1): 1.
4. Harris NL, Jaffe ES, Stein H, Banks PM, Chan JK, Cleary ML, et al. A revised European-American classification of lymphoid neoplasms: a proposal from the International Lymphoma Study Group. Blood. 1994;84 (5): 1361.
5. Swerdlow SH, Campo E, Pileri SA, Harris NL, Stein H, Siebert R, et al. The 2016 revision of the World Health Organization classification of lymphoid neoplasms. Blood. 2016;127 (20): 2375.
6. Alaggio R, Amador C, Anagnostopoulos I, Attygalle AD, Oliveira Araujo IB, Berti E, et al. The 5th edition of the World Health Organization Classification of Haematolymphoid Tumours: Lymphoid Neoplasms. Leukemia 2022; 36: 1720–1748.
7. Rahul E, Ningombam A, Acharya S, Tanwar P,Ranjan A, Chopra A. Large granular lymphocytic leukemia: a brief review. Am J Blood Res 2022;12 (1): 17-32
8. Cheon H, Dziewulska KH, Moosic KB, Olson KC, Gru AA, Feith DJ, et al. Advances in the diagnosis and treatment of large granular lymphocytic leukemia. Curr Hematol Malig Rep 2020; 15: 103-112.
9. Boeckx N, Uyttebroeck A, Langerak AW, Brusselmans C, Goossens W, Bossuyt X . Clonal proliferation of T-Cell large granular lymphocytes. Pediatr Blood Cancer. 2004;42 (3): 275.
10. Clemente MJ, Wlodarski MW, Makishima H, Viny AD, Bretschneider I, Shaik M, et al. Clonal drift demonstrates unexpected dynamics of the T-cell repertoire in T-large granular lymphocyte leukemia. Blood 2011; 118: 4384-4393.
11. Steinway SN, LeBlanc F, Loughran TP Jr. The pathogenesis and treatment of large granular lymphocyte leukemia. Blood Rev 2014; 28: 87-94.
12. Lamy T, Moignet A, Loughran TP Jr. LGL leukemia: from pathogenesis to treatment. Blood 2017; 129: 1082-1094.
13. Starkebaum G, Loughran TP Jr, Kalyanaraman VS, Kadin ME, Kidd PG, Singer JW, et al. Serum reactivity to human T-cell leukaemia/lymphoma virus type I proteins in patients with large granular lymphocytic leukaemia. Lancet 1987; 329: 596-599.
14. Yang J, Epling-Burnette PK, Painter JS, Zou J, Bai F, Wei S, et al. Antigen activation and impaired Fas-induced death-inducing signaling complex formation in T-large-granular lymphocyte leukemia. Blood 2008; 111: 1610-1616.
15. Rose MG, Berliner N. T-cell large granular lymphocyte leukemia and related disorders. Oncologist 2004; 9: 247-258.
16. Lodolce JP, Burkett PR, Koka RM, Boone DL, Ma A. Regulation of lymphoid homeostasis by interleukin-15. Cytokine Growth Factor Rev 2002; 13: 429-439.
17. Yang J, Liu X, Nyland SB, Zhang R, Ryland LK, Broeg K, et al. Platelet-derived growth factor mediates survival of leukemic large granular lymphocytes via an autocrine regulatory pathway. Blood 2010; 115: 51-60.
18. Koskela HL, Eldfors S, Ellonen P, van Adrichem AJ, Kuusanmäki H, Andersson EI, Lagström S, Clemente MJ, Olson T, Jalkanen SE. Somatic STAT3 mutations in large granular lymphocytic leukemia. N Engl J Med 2012; 366: 1905-1913.
19. Jerez A, Clemente MJ, Makishima H, Koskela H, LeBlanc F, Peng Ng K, et al. STAT3 mutations unify the pathogenesis of chronic lymphoproliferative disorders of NK cells and T-cell large granular lymphocyte leukemia. Blood 2012; 120: 3048-3057.
20. Teramo A, Gattazzo C, Passeri F, Lico A, Tasca G, Cabrelle A, et al. Intrinsic and extrinsic mechanisms contribute to maintain the JAK/STAT pathway aberrantly activated in T-type large granular lymphocyte leukemia. Blood 2013; 121: 3843-3854.
21. Liu JH, Wei S, Lamy T, Li Y, Epling-Burnette P, Djeu JY, et al. Blockade of Fas-dependent apoptosis by soluble Fas in LGL leukemia. Blood 2002; 100: 1449-1453.

22. Liu JH, Wei S, Lamy T, Epling-Burnette P, Starkebaum G, Djeu JY, et al. Chronic neutropenia mediated by fas ligand. Blood 2000; 95: 3219-3222.
23. Ülkü AS, Der CJ. Ras signaling, deregulation of gene expression and oncogenesis. Semin Cancer Biol 2004; 15: 189-208.
24. Mizutani N, Ito H, Hagiwara K, Kobayashi M, Hoshikawa A, Nishida Y, et al. Involvement of KRAS G12A mutation in the IL-2-independent growth of a human T-LGL leukemia cell line, PLT-2. Nagoya J Med Sci 2012; 74: 261-71.
25. Schade AE, Powers JJ, Wlodarski MW and Maciejewski JP. Phosphatidylinositol-3-phosphate kinase pathway activation protects leukemic large granular lymphocytes from undergoing homeostatic apoptosis. Blood 2006; 107: 4834-4840.
26. Zhang R, Shah MV, Yang J, Nyland SB, Liu X, Yun JK,et al. Network model of survival signalling in large granular lymphocyte leukemia. Proc Natl Acad Sci U S A 2008; 105: 16308-16313.
27. Shah MV, Zhang R, Irby R, Kothapalli R, Liu X, Arrington T,et al. Molecular profiling of LGL leukemia reveals role of sphingolipid signaling in survival of cytotoxic lymphocytes. Blood 2008; 112: 770-781.
28. Liu X, Ryland L, Yang J, Liao A, Aliaga C, Watts R, et al. Targeting of survivin by nanoliposomal ceramide induces complete remission in a rat model of NK-LGL leukemia. Blood 2010; 116: 4192-4201.
29. Kaushansky K, Lichtman MA, Prchal JT, Levi M, Burns LJ, Linch DC. Large Granular Lymphocytic Leukemia. Brammer JE, MishraA, Freud AG, Porcu P. Williams Hematology. 10th ed. China: McGraw Hill; 2021. p. 1647-1652.
30. Lamy T, Loughran T. Current concepts: large granular lymphocyte leukemia. Blood Rev 1999; 13: 230-240.
31. Loughran TP Jr, Starkebaum G, Kidd P, Neiman P. Clonal proliferation of large granular lymphocytes in rheumatoid arthritis. Arthritis Rheum 1988; 31: 31–36.
32. Schrenk KG, Krokowski M, Feller AC, Bernhard V, Mügge LO, Oelzner P, et al. Clonal T-LGL population mimicking leukemia in Felty's syndrome—Part of a continuous spectrum of T-LGL proliferations? Ann Hematol 2013; 92: 985–987.
33. Liu JH, Wei S, Lamy T, Epling-Burnette P, Starkebaum G, Djeu JY, et al. Chronic neutropenia mediated by fas ligand. Blood 2000; 95: 3219-3222.
34. Swerdlow SH, Campo E, Harris NL, Jaffe ES, Pileri SA, Stein H, Thiele J, Arber DA, Hasserjian RP, Beau MM, Orazi A, Siebert R. T-cell large granular lymphocytic leukaemia. Chan WC, Foucar K, Morice WG, Matutes E. WHO Classification of Tumours of Haematopoietic and Lymphoid Tissues. Revised 4th ed. Lyon Cedex: International Agency for Research on Cancer (IARC); 2017. p. 348-350.
35. Loughran TP, Zickl L, Olsen TL, Wang V, Zhang D, Rajala HLM, et al. Immunosuppressive Therapy of LGL Leukemia: Prospective Multicenter Phase II Study by the Eastern Cooperative Oncology Group (E5998). Leukemia. 2015; 29: 886–894.
36. Bareau B, Rey J, Hamidou M, Donadieu J, Morcet J, Reman O, et al. Analysis of a French cohort of patients with large granular lymphocyte leukemia: A report on 229 cases. Haematologica 2010; 95: 1534–1541.
37. Lamy T, Loughran TP Jr. How I treat LGL leukemia. Blood. 2011 Mar 10;117 (10): 2764-7.
38. Brammer JE, Sokol L, Tagaya Y, Rogers K, Mishra A, Waldmann TA, et al. Blockade of IL-15 Utilizing Bnz-1, a Selective γ-Chain Inhibiting Peptide, Is Safe and Has Clinical Activity in Patients with T-Cell Large Granular Lymphocytic Leukemia (T-LGLL): Results of a Phase I/II Multi-Center Clinical Trial. Blood 2019; 134: 2835.
39. Lamy T, Pastoret C, Houot R, Ysebaert L, Hunault M, Damaj G, et al. Prospective, Multicentric Phase II Randomized Trial Comparing the Efficacy of Methotrexate or Cyclophosphamide in Large Granular Lymphocytic Leukemia: A French National Study. Report on the Interim Analysis. Blood 2019; 134: 1545.
40. Dong N, Tokumori FC, Isenalumhe L, Zhang Y, Tandon A, Knepper TC, et al. Large granular lymphocytic leukemia – A retrospective study of 319 cases. Am J Hematol. 2021; 96: 772-780.
41. Sanikommu SR, Clemente MJ, Chomczynski P, Afable MG, Jerez A, Thota S, et al. Clinical features and treatment outcomes in large granular lymphocytic leukemia (LGLL). Leuk Lymphoma 2018; 59 (2): 416-422.

42. Battiwalla M, Melenhorst J, Sauntharajah Y, Nakamura R, Molldrem J, Young NS, et al. HLA-DR4 predicts haematological response to cyclosporine in T-large granular lymphocyte lymphoproliferative disorders. Br J Haematol 2003;123 (3): 449-453.
43. Dumitriu B, Ito S, Freg X, Stephens N, Yunce M, Kajigaya S, et al. Alemtuzumab in T-cell large granular lymphocytic leukemia: interim results from a single-arm, open-label, phase 2 study. Lancet Haematol 2016; 3: 22-29.
44. Thota S, Patel Bj, Sadaps M, Balasubramanian S, Sanikommu S, Hirsch C, et al. Therapeutic outcomes using subcutaneous low dose alemtuzumab for acquired bone marrow failure conditions. Br J Haematol 2018; 183: 133-136.
45. Subbiah V, Viny AD, Rosenblatt S, Pohlman B, Maciejewski JP. Outcomes of splenectomy in T-cell large granular lymphocyte leukemia with splenomegaly and cytopenia. Exp Hematol 2008; 36: 1078-1083.
46. Waldmann TA, Conlon KC, Stewart DM, Worthy TA, Janik JE, Fleisher TA, et al. Phase 1 trial of IL-15 trans presentation blockade using humanized Mikβ1 mAb in patients with T-cell large granular lymphocytic leukemia. Blood 2013; 121: 476-484.
47. Brammer JE, Mishra A, Boles AE, Mansour A, Allainmat MM, Quemener A, et al. 79696 Reversible DNA Hypermethylation of the Interleukin-15 Promoter Induces IL-15 Expression, Drives the Pathogenesis of T-Cell Large Granular Lymphocytic Leukemia (T-LGLL) and Provides a Therapeutic Approach Using 5-Azacitidine. J Clin Transl Sci. 2021; 5: 92.
48. Kim D, Park G, Huuhtanen J, Ghimire B, Rajala H, Moriggl L. STAT3 activation in large granular lymphocyte leukemia is associated with cytokine signaling and DNA hypermethylation. Leukemia 2021; 35: 3430–3443.
49. Bilori B, Thota S, Clemente MJ, Patel B, Jerez A, Maciejewski JP et al. Tofacitinib as a novel salvage therapy for refractory T cell large granular lymphocytic leukemia. Leukemia 2015; 29: 2427-2429.
50. Moskowitz AJ, Ghione P, Jacobsen ED, Ruan J, Schatz JH, Noor S, et al. Final Results of a Phase II Biomarker-Driven Study of Ruxolitinib in Relapsed and Refractory T-Cell Lymphoma. Blood 2019; 134: 4019.

Bölüm 5
Prolenfositik Lösemi

Dr. Öğr. Üyesi Mustafa Duran

Afyonkarahisar Sağlık Bilimleri Üniversitesi Tıp Fakültesi, Hematoloji Bilim Dalı

Giriş

1973 yılında Kronik Lenfositik Löseminin (KLL) altı tipi olarak tarif edilen prolenfositik lösemi (PLL); klinik görünümü ve morfolojik bulgularının farklı olması ile Kronik Lenfositik Lösemiden ayrı olarak değerlendirilmekte olup B ve T hücreli alt tiplerine ayrılmaktadır. Her iki alt tipi sıklıkla lökositoz/lenfositoz ve semptomatik splenomegali ile karakterize olup; genellikle kötü prognozlu ve nükslerle seyreden agresif klinik seyir göstermektedir. Ortalama yaşam beklentisi 2 yıl olup standart tedavi rejiminin net olmaması da karmaşıklığı artırmaktadır. T hücreli PLL (T-PLL) için alemtuzumab ile pürin analoğu, B hücreli PLL için pürin analoğu temelli, P53 mutasyonu olan hastalarda alemtuzumab, rituksimab ve ibrutinib-venetoklaks tedavileri güncel etkin seçeneklerdir. Her iki tip PLL'de de indolan seyreden, tedavi gerektirmeyen olgular da söz konusudur. Son zamanlarda venetoklaks, ibrutinib ve idelalisib gibi yeni ilaçların kullanılması ile özellikle TP53 anormalliklerini barındıran hastalarda tedavi seçenekleri artmaktadır. Uygun hastalarda konsolidasyon amaçlı otolog veya allojeneik kök hücre nakli etkin bir seçenek olarak hala yerini korumaktadır.

Epidemiyoloji

PLL tüm lenfoid lösemilerin <%2'sini oluşturmaktadır. Ortanca görülme yaşı 60 yaş olup, erkeklerde daha sık görülür. Morfoloji, immünfenotipleme ve genetik değerlendirme ile B ve T lenfositlerden kaynaklı alt tipleri tanımlanmıştır. T-PLL, B-PLL'den daha fazla görülmekte olup; ortanca genel sağkalım (OS) B-PLL için 36 ay ve T-PLL için 20 aydır.[1,2]

Etiyoloji

Bilinen herhangi bir çevresel risk faktörü olmayıp net tanımlanmış bir sebebi yoktur. B-PLL tanılı hastalarda özellikle MYC [t (MYC)] (%62), delesyon (del)17p (%38), trizomi 18 (%30), del13q (%29) saptanmıştır. Ayrıca hastaların %73'ünde kompleks karyotip, %45'inde yüksek kompleks karyotip tanımlanmıştır. B-PLL'de ifade edilen genlerin çoğu, C-MYC dahil olmak üzere hücre proliferasyon ve hücre döngüsünde yer

almaktadır. PLL vakalarında 8q24'ü [ör. t (8;14)] içeren kromozomal translokasyonlar rapor edilmiş olup; MYC translokasyonu ve aberasyonu, MYC geni aktivasyonuna zemin hazırlayıp kontrolsüz çoğalmaya neden olmaktadır. Patogenezde önemli role sahiptir.[3-5] Vakaların %50'den fazlasında *TP53* geninin mutasyonu tespit edilmiş olup bu oran B hücreli malignitelerin tüm alt tipleri arasında rapor edilen en yüksek orandır ve tedaviye dirençten ve kötü prognozdan sorumlu tutulmaktadır.[4] T-PLL'de ise 14. kromozom translokasyonunun ve inversiyonunun lökomojenezisi başlattığı ispatlanmıştır. Bu genomik anormallikler, proto-onkogenler TCL1A ve MTCP1'in aşırı ekspresyonuna yol açarak apoptotik direnç, genomik instabilite, DNA çift sarmallı kopmaların veya oksidatif saldırıların DNA onarım kapasitelerini azaltarak bozar, lösemik aktivite artışına neden olur.[6] Ataksi-telanjiektazi mutasyonu (ATM) olan hastalarda T-PLL insidansı artmıştır. Ataksi-telenjektazi; ilerleyici nörolojik işlev bozukluğu (örn. ataksi), immün yetmezlik, bozulmuş organ gelişimi ve okülokutanöz telenjiektazi ile karakterize otozomal resesif bir hastalıktır. ATM geninin 11q23'teki mutasyonları, T-PLL popülasyonunun %80-90'ında meydana gelmektedir.[7] *Ayrıca* T-PLL tam ekzon analizinde IL2RG, JAK1, JAK3, STAT5B, EZH2, FBXW10 ve CHEK2'de mutasyonlar tanımlanmıştır.[8] JAK/STAT yolağının aşırı aktivasyonu, bu yolu negatif düzenleyici genlerin genomik kayıplarının tespiti ile lökomojeneziste rol oynadığı tespit edilmiş olup patogenetik etkisinin önemi son yıllarda artmaya başlamıştır.[9]

Klinik

Hastaların az bir kısmı asemptomatik olabileceği gibi genellikle agresif bir klinikle sergilemektedir. Sıklıkla hepatosplenomegali, lenfadenopati, B semptomları ve lenfositoz (>100x 10^9/L) ile başvurmaktadırlar. Daha çok T-PLL tanılı olgularda (%25) nodüler makülopapüler tarzda döküntü şeklinde cilt tutulumu görülebilir; haricinde bazı vakalarda peritoneal ve plevral efüzyon görülmekte olup %10'undan daha az kısmı santral sinir sistemi tutulumu ve periorbital ödem ile başvurabilir.[10]

Laboratuvar ve Morfolojik Özellikleri

Hastaların tamamına yakınında >100 x 10^9/L üzerinde lökositoz olup, bu hücrelerin %55'inden fazlasını genellikle %90'ı bulan oranlarda periferik yaymada atipik yuvarlak çekirdekli, belirgin veziküler –nükleolus yapısında, yoğun nükleer kromatin ve geniş sitoplazmalı büyük bir hücre olarak tanımlanmış (**Şekil 1**) prolenfositler oluşturmaktadır. Vakaların %50'sinde anemi trombositopeni görülebilmektedir. Kemik iliği aspirasyon biyopsisinde değişken derecelerde lenfoid infiltrasyon saptanır (%30-90).[11]

B-PLL'ye spesifik immünofenotipik özellik gösteren panel tanımlanmamış olmakla beraber, hastaların KLL'den ayırıcı tanısının yapılması gerekir. Pan B hücre yüzey antijeni CD19, CD20, CD22, CD24, CD79b, FMC7 ve yüzey immünglobülinleri (IgG-M-D) KLL'den daha güçlü pozitiflik göstermektedir. CD200 negatif veya zayıf pozitiftir, CD5 ve CD23 negatifliği ve kemik iliği aspiratında siklin D1 saptanmaması ile Mantle hücreli lenfomanın lösemik fazından; CD11c, CD103 ve CD10 negatifliği ile de saçlı hücreli lösemi ve foliküler lenfomadan ayırıcı tanısı yapılmalıdır.[12-13]

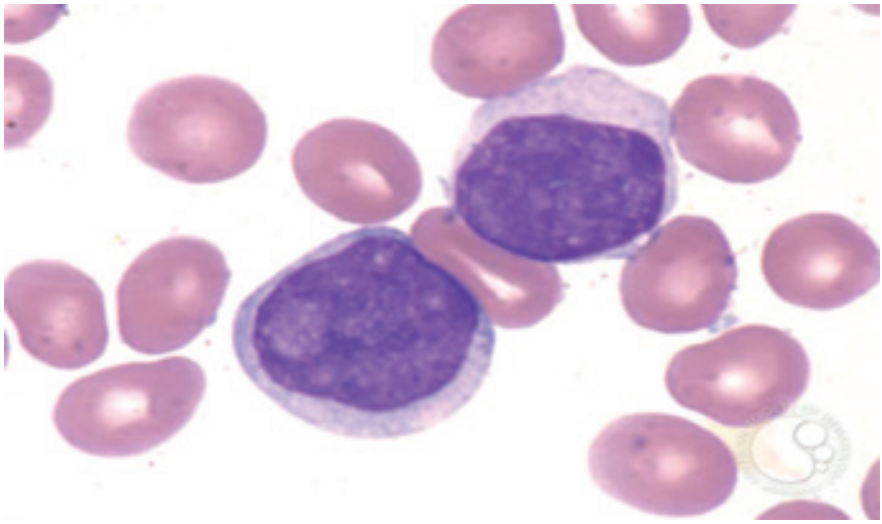

Şekil 1: Prolenfositlerin periferik yayma görüntüsü

T-PLL'de posttimik membran antijenleri TdT, CD1a negatif, B hücre belirteçleri CD19/CD20/CD22 negatif olup ayrıca CD16 ve CD30 da negatiftir. Hücreler CD3 (zayıf), CD2, CD5, CD7 ve CD52 için kuvvetli pozitiftir. CD4 ve CD8 pozitifliği arasında bazı farklılıklar vardır; vakaların çoğunluğu (%60) CD4+ ve CD8-olup %25'i hem CD4 hem de CD8 için pozitiftir ve %15'i CD8 pozitif, ancak CD4 negatiftir. Vakaların %50'sinde CD38 ve Anti-TCR1 pozitifliği saptanmıştır. Doğal öldürücü ve büyük granüllü hücreli lösemi hücre belirteci olan CD11b/CD57 çok nadir pozitif olup hiçbir hastada CD16 pozitifliği saptanmamıştır, ayırıcı tanıda kullanılmaktadır.[10]

Tanı-Ayırıcı Tanı

Genellikle hastalarda lenfosit sayısı >100 x 10^3/µL'nin üzerinde olup periferik yaymada %55'in üzerinde prolenfosit hatta %90'ın üzerinde prolenfosit izlenmektedir. Ayrıca anemi trombositopeni de sıklıkla buna eşlik edip splenomegali, kilo kaybı, ateş ve gece terlemesi görülebilmektedir.[12] Morfolojik inceleme B-PLL'nin teşhisine yardımcı olsa da yetersizdir ve daha somut bir teşhis için periferik kanın immünofenotipik ve genetik analizini gerekir. İmmünofenotiplemede, monoklonal B hücrelerinin bir tümörü olan B-PLL; IgM +/-IgD, yüzey Ig kappa veya lambda hafif zincir, CD20 ve CD19, CD22, CD79a ve FMC7 parlak boyanmaktadır. Bu aynı zamanda B-PLL'yi, genellikle yüzey Ig ve CD20'nin sönük bir ifadesine sahip olan KLL'den ayırt etmeye yardımcı olabilir. Ayrıca, CD11c, CD103, CD10, CD25 ve siklin D1'in ekspresyonu yoktur, bu da B-PLL'yi T-PLL, mantle hücreli lenfoma lösemik fazı ve foliküler lenfomadan ayırt eder.[14]

Klinik olarak T-PLL'nin B-PLL'den kesin ayrımı olmamakla birlikte, farklı olarak plevral ve peritoneal efüzyon, cilt tutulumu ve santral sinir sistemi tutulumu görülebilmektedir. Tanının konmasında sıklıkla morfoloji, immünfenotip ve genetik özelliklerden faydalanılmaktadır. Çoğu hastada morfoloji ve immünfenotip yeterli olabilmektedir.

Periferik kanda veya kemik iliğinde T-PLL morfolojsinde >5 x 10^3/µL prolenfositin varlığı, T hücre klonalitesinin [T hücre reseptör genleri B ve G (TRB/TRG) için PCR veya akım sitometri ile] gösterilmesi, immünhistokimyasal incelemede hastaların %90'ında pozitif saptanabilen TCL1A, TCL1B (TML1) veya MTCP ile tanı konabilir. Nadir vakalarda T-PLL genetik testlerine ihtiyaç olabilmektedir. T-PLL'de akım sitometri incelemesinde sitTCL1, CD3, CD4, CD5, CD7, CD8, CD4 ve CD8 pozitif saptanmaktadır. T hücre marker pozitifliği B hücre negatifliği ile B hücre serisine ait lösemi ve lenfomalardan ayırıcı tanısı yapılabilir. T-LGL'den CD57/CD16'nın negatif olmasıyla T-ALL'den, TdT/CD1a'nın negatif saptanmasıyla erişkin T hücreli lösemi/lenfomadan HTLV1/CD25/CD4'ün negatif saptanması ile ayırt edilebilir.[15]

Tedavi

Hastalığın erken döneminde hastaların %20-30'u asemtomatik kliniğe sahip olup yakın tedavisiz izlemin mortalite açısından anlamlı fark yaratmamasından dolayı yeterli olmaktadır. Bekle ve izle sürecinde maalesef her hastada progresyon kaçınılmaz olup ortalama 1-2 yıl içerisinde tedavi gerekliliği doğmaktadır.[16]

PLL tedaviye dirençli agresif bir hastalık olup ortalama yaşam beklentisi 7.5 aydır. Prognozun en önemli göstergesi hastaların alemtuzumab tedavisine yanıt verip vermemesi olup yanıt alınamayan hastalarda ortalama yaşam beklentisi 4 aydır. Alemtuzumab yanıtı haricinde yüksek lökosit sayısı (>100.000/mL), lenfosit ikilenme süresinin kısa olması (6 ay), ileri yaş, TCL-1 ekspresyonu ve P53-MYC mutasyonu olması diğer prognostik belirteçlerdir.[3,6]

CD52, çeşitli hematopoetik hücrelerin yüzeyinde eksprese edilen bir glikoproteindir. Öncelikle olgun lenfositlerin, doğal öldürücü hücrelerin, eozinofillerin, nötrofillerin, monositlerin, makrofajların ve dendritik hücrelerin hücre yüzeyinde eksprese edilir. Bu nedenle, alemtuzumab tedavisi, konakçı ve donör T hücrelerinin işlevi üzerinde kalıcı bir etkiye sahip olup konsolidatif transplantın sonuçlarına pozitif katkı sağlamaktadır.[17] Şu an için günümüzde kabul görmüş en optimal tedavi transplanta uygun hastalarda alemtuzumab tedavisini takiben allojeneik kök hücre nakli yapılmasıdır. Kombinasyon tedavilerinde gerek artmış toksisite gerekse artmış enfeksiyon riski tedavi seçeneklerini de kısıtlı hale getirmektedir. T-PLL tanılı hastalardaki yüksek CD52 pozitifliği alemtuzumab tedavisininin uzun yıllardır kullanımını sağlamıştır. İlk sıra tedavide alemtuzumab kullanılan hasta serisinde toplam yanıt oranı (ORR) %76, tam yanıt (TR) %60 ve parsiyel yanıt (PR) %16 olarak saptanmıştır. Alemtuzumab kullanımının CHOP ve pentostatin kullanımından daha üstün olduğu ve tedaviye yanıt veren hastalarda hızlı tümör küçülmesi sağladığı tespit edilmiştir. Maalesef hastaların ikisi hariç hepsinde nüks gözlenmiş olup 45 aya varan yanıt süresi gözlenmiştir.[18] Haftada üç kez 30 mg olarak başlanan ve yanıt alınıncaya kadar artırılarak verilen alemtuzumabın intravenöz (IV) ve subkutan (SC) kullanımının karşılaştırıldığı çalışmanın sonuçlarında; ORR %91, TR %81 saptanmıştır. SC alemtuzumabın yanıt oranlarının IV alemtuzumaba göre anlamlı derecede düşük olduğu saptanmıştır. İdame tedavide alemtuzumab kullanımının OS'ye ek katkı sağlamadığı, tedaviyle ilişkili toksik etki ve enfeksiyon riskinin de yüksek olmasından dolayı tercih edilmesi önerilmemektedir.[19]

Tedavi etkinliğini artırmak için T hücre maligniteleri olan hastalarda alemtuzumab ve pentostatinin eş zamanlı uygulanmasının etkililik ve güvenliliğini inceleyen çalışmada; pürin analoglarının alemtuzumab ile kombinasyon tedavisinin (pentostatin 4 mg/m^2 haftalık, alemtuzumab 30 mg IV haftada 3 kez) tek başına alemtuzumab kullanılan çalışmalara kıyasla daha yüksek ORR (%69 vs %51) ve TR'ye (%62 vs %37.5) sahip olduğu gösterilmiştir. İlk sıra tedavide üstünlük elde edilen bu çalışmayı kısıtlı kılan ise nüks hastalarda yanıt oranının düşük olması ve hasta sayısının az olmasıdır.[20] Daha önce tedavi görmüş ve görmemiş hastalarda fludarabin, mitoksantron ve siklofosfamid (FMC) kemoterapisini takiben alemtuzumab tedavisi ile konsolidasyon tedavisi kullanılan çalışmada ise; sadece FMC kemoterapisi ile ORR %68 iken alemtuzumab ile konsolidasyonla %92'ye yükselmiştir. Tek başına alemtuzumab kullanılan çalışmalarla kıyaslandığında OS üstünlüğünün tartışmalı bulunmasının daha önce tedavi edilmiş hastaların azalan CD52 oranından kaynaklanabileceği düşünülmüştür. Ayrıca FCM'yi takiben alemtuzumab verilmesi artmış grade 3/4 hematolojik toksisite ve artmış CMV reaktivasyonu riski getirmiştir. Bu yüzden ilk sıra tedavi yerine refrakter hastalarda tercih edilmesinin daha uygun olacağı görüşüne varılmıştır.[21]

Alkile edici ajan olan bendamustinin tek başına bir tedavi olarak kullanıldığında da etkili olduğu lenfoma tanılı hastaların farklı serilerinde gösterilmiştir. Çok merkezli geriye dönük bir çalışma, bendamustinin alemtuzumaba dirençli T hücreli PLL için etkili bir seçenek olabileceğini göstermiştir. Bu çalışmada, hastaların %60'ı daha önce alemtuzumab da dahil olmak üzere tedavi görmüş olup IV olarak bendamustin (70-120 mg/m^2) 6 siklus verilmiştir. Üç hasta (%20) TR'ye, 5 hasta (%33.3) PR'ye ulaşırken toplam yanıt oranı %53.3 saptanmıştır. Ortanca PFS ve OS sırasıyla 5 ay ve 8.7 ay saptanmış olup PFS ve OS'nin alemtuzumab maruziyeti ile korele olmadığı bildirilmiştir.[22]

T-PLL'de alemtuzumab direncinin ve nüksün kaçınılmaz olması, alemtuzumab duyarlılığını artırmaya yönelik çalışmaların yapılmasına neden olmuştur. Epigenetik tedavi (histon deasetilaz [HDAC] inhibitörleri) ile veya tek başına alemtuzumab/kladribinin kombinasyonu kullanılmış yakın tarihli bir çalışmada; nüks olmuş veya alemtuzumab direnci gelişmiş hastalarda vorinostat ile veya vorinostatsız 8/7 hastada TR elde edilmiş olup tedaviye duyarlı hale getirilmiştir. Vorinostat ile alemtuzumabın sinerjistik etkisi ile başarılı sonuçlar alınabileceği sonucuna varılmıştır.[23-24] Alemtuzumab tedavisi sonrası nüksetmiş ve dirençli T-PLL tanılı 9 hastalık bir çalışmada BCL-2 inhibitörü venetoklaks tedavisinin etkinliği araştırılmıştır. Dokuz hastanın 5'i eş zamanlı venetoklaks/bendamustin kombinasyon tedavisini kullanmıştır. Hastaların %56'sında hastalık kontrol altına alınmış, %44'ünde PR elde edilmiş olup bendamustin tedavisi ile birlikte ORR %80 saptanmıştır. Dokuz hastanın 8'inde grade ≥3 toksisite izlenmiştir. Hasta sayısının az, en iyi yanıtın stabil hastalık olması ve kısa sağkalım (34-201 gün) çalışmanın kısıtlılıkları olarak bildirilmiştir.[25] Venetoklaks tedavisine sinerjistik etki gösterdiği yönündeki bilgiler ışığında venektoklaks/ibrutinib kombinasyonunun vaka bildirimi düzeyindeki çalışmaları, kombinasyon tedavisinin etkinliğinin monoterapiye göre üstün olduğu bildirmiştir.[26]

Normal T hücreleri, hem TRBC1 (T hücre reseptör beta zincir sabit bölge) hem de TRBC2 pozitif hücrelerin bir karışımına sahipken, malign T hücreleri yalnızca bir beta

zinciri ifade eder. Dolayısıyla, habis klonun TRBC'sini hedef alan CAR T hücreleri ile ilgili çalışmalar, spesifik olarak habis T-PLL hücrelerini hedefleyeceği ve normal T hücrelerini koruyacağı düşüncesiyle çoğalmaya başlamıştır.[27]

Geliştirilen yeni tedavi seçeneklerinin geniş çaplı çalışmalar ışığında tedavide yeni yollar ortaya çıkaracağı bir gerçektir. Bunlardan başlıca olanları; P53 aktivasyon artırıcı tedaviler, JAK-STAT yolağı inhibitörleri, sikline bağımlı kinaz inhibitörleri ve bağışıklık hücresi sinaps modüle eden tedavilerdir. Özellikle JAK-STAT yolağının daha çok anlaşılması ve T-PLL tanılı hastalarda genomik sapmaların bu yolağı aktiflemesi nedeniyle JAK inhibitörü tedavilerine olan ilgiyi artırmaktadır.[9]

Nadir görülmesi ve ileriye dönük klinik çalışmaların bulunmaması nedeniyle, B-PLL'nin yönetimiyle ilgili kılavuz yoktur. B-PLL'nin tedavisine ilişkin fikir birliği, esas olarak anekdotal raporlardan, KLL tedavisine yönelik çalışmalardan ve vaka serilerinden elde edilir. B-PLL tedavisinde 1. basamak tedavinin *TP53* mutasyon durumuna dayalı olarak planlanması önerilmektedir. Delesyon 17p/TP53 mutasyonları olan hastalar, Bruton tirozin kinaz inhibitörleri (BTKİ) (ibrutinib), fosfoinositid 3-kinaz inhibitörleri (idelalisib) ve alemtuzumab (anti-CD52 monoklonal antikor) gibi hedefe yönelik tedaviler gerektirir. Delesyon 17p/TP53 mutasyonları olmayan hastalar kemo-immünoterapilerden (rituksimab temelli fludarabin veya bendamustin kombinasyonları) fayda görebilir. Allojenik kök hücre nakli, genç ve zinde hastalarda özellikle delesyon 17p/TP53 mutasyonları olanlarda veya nükseden/dirençli vakalarda ön sırada düşünülmelidir. TP53 mutasyonu taşıyan hastalarda bu kemoterapilere direnç gözükebilmektedir. Alemtuzumab tedavisi toksisitesinin göz önünde bulundurulduğu çalışmalar, tedavide son zamanlarda BTKİ'leri ön plana çıkarmıştır. Sekiz hastanın dahil olduğu rituksimab/idelalisib kombinasyon tedavisinin kullanıldığı çalışmada 7/8 hastada TR, 1/8 hastada PR elde edilmiştir. İbrutinib/rituksimab/venetoklas kombinasyon tedavisi kullanılan geniş, özel bir çalışma olmayıp vaka sunumlarında tam yanıt elde edilen hastaların olması ve idelalisib ve alemtuzumab kaynaklı toksisitenin fazla olması nedeniyle daha çok tercih edilecek gibi görünmektedir. Etkin olan bu kurtarma tedavisine yanıt alınan, uygun hastalarda konsolidasyon tedavisi olarak her zaman kök hücre tedavisi planlanmalıdır.[28-29]

Kök Hücre Nakli Tedavisi

Mevcut tedavilerle %80'e varan yanıt oranları elde edilmesine rağmen, maalesef ortanca OS 10-16 ay olup, çoğu hasta ortalama 12 ay içinde nüksetmektedir. Nüks sonrası kurtarma tedavisi için az seçenek mevcuttur. Halihazırda çok sayıda terapötik seçeneğe rağmen nakil için uygun hastalarda alemtuzumab ile indüksiyon tedavisini takiben konsolidatif allojenik kök hücre nakli OS ve PFS'yi uzatması bakımından en iyi seçenek olarak yerini hala korumaktadır.

Konsolidatif kök hücre nakli (oto veya allo) olan hastalarda (48 ay), nakil yapılmayan hastalara kıyasla (20 ay) ortanca hayatta kalma süresi daha uzundur. Hastaların ortalama OS'si otolog nakil ile 52 ay ve allojenik nakil ile 33 ay olmasına rağmen, sağkalım bu gruplar arasında istatistiksel olarak farklı saptanmamıştır (p=0.2). Allojenik nakil uygulanan hastalarda %30.7'lik yüksek bir transplantla ilişkili mortalite

(TRM) izlenirken, sağ kalanlarda ortanca 6 yıllık takipte uzun süreli TR görülmüştür. Otolog kök hücre naklinde nüks oranı %60 olup nüks eden tüm hastalar ilerleyici hastalıktan dolayı kaybedilmiştir. Bu yüzden allojenik nakil yapılamayacak hastalarda tercih edilmelidir.[30] 2008-2018 yıllarında allojenik kök hücre nakli uygulanan T-PLL'li 266 hasta üzerinde Uluslararası Kan ve Kemik İliği Nakli Araştırma Merkezi (CIBMTR) veri tabanı kullanılarak yapılan çalışmada, 4 yıllık OS %30, hastalıksız sağkalım %25.7, nüks %41.9 ve TRM %32.4 saptanmıştır.[31] En yaygın ölüm nedeni %49 ile nüks veya progresyondur. Nakilden 1 yıl sonra tedaviye bağlı ölümlerin kümülatif insidansı %28 idi. TRM'nin %30-40'ı bulması nedeniyle düşük yoğunluklu hazırlama rejimleri kullanılmaya başlanmış ve mortalitede iyileşme sağlamıştır.[32-33] Geriye ve ileriye dönük çalışmalar, %19-52 oranında grade 2-4 akut graft versus host hastalığı (GVHH) ve %40-55 oranında kronik GVHH sıklığı bildirmektedir. Hastalardaki T hücre reseptörü (TCR) çeşitlilik değişiklikleri ile minimal kalıntı hastalık kinetiği ölçülebilmektedir.[34]

Sonuç olarak PLL tanılı hastalarda uzun süreli remisyon ve kür allojenik nakil haricinde hala sağlanamamış olup mevcut en iyi tedaviler de bile nüks kaçınılmaz olmaktadır. Genetik değişikliklerin zamanla keşfedilmesi ile tedavide genetik bazlı modellemelerle yol alınabileceği görülmektedir.

Kaynaklar

1. Van Der Velden VHJ, Hoogeveen PG, de Ridder D, Schindler-van der Struijk M, van Zelm MC, Sanders M, et al. B-cell prolymphocytic leukemia: a specific subgroup of mantle cell lymphoma. Blood. 2014 Jul 17; 124 (3): 412-9.
2. Pamuk GE, Puyan FO, Unlü E, Oztürk E, Demir M. The first case of de novo B-cell prolymphocytic leukemia with central nervous system involvement: description of an unreported complication. Leuk Res. 2009 Jun;33 (6): 864-7.
3. Chapiro E, Pramil E, Diop M, Roos-Weil D, Dillard C, Gabillaud, et al. Genetic characterization of B-cell prolymphocytic leukemia: a prognostic model involving MYC and TP53. Blood. 2019 Nov 21; 134 (21): 1821-1831.
4. Lens D, De Schouwer PJJ, Hamoudi RA, Abdul-Rauf M, Farahat N, Matutes E, et al. p53 abnormalities in B-cell prolymphocytic leukaemia. Blood. 1997 Mar 15;89 (6): 2015-23.
5. Merchant S, Schlette E, Sanger W, Lai R, Medeiros LJ. Mature B-cell leukemias with more than 55%prolymphocytes: report of 2 cases with Burkitt lymphoma-type chromosomal translocations involving c-myc. Arch Pathol Lab Med. 2003 Mar;127 (3): 305-9.
6. Herling M, Patel KA, Teitell MA, Konopleva M, Ravandi F, Kobayashi R, et al. High TCL1 Expression and Intact T-Cell Receptor Signaling Define a Hyperproliferative Subset of T-Cell Prolymphocytic Leukemia. Blood. 2008; 111: 328–37.
7. Soulier J, Pierron G, Vecchione D, Garand R, Brizard F, Sigaux F, et al. A complex pattern of recurrent chromosomal losses and gains in T-cell prolymphocytic leukemia. Genes Chromosomes Cancer. 2001 Jul; 31 (3): 248-54.
8. Kasinathan G, Kori AN, Azmie NM. Post-transplant lymphoproliferative disorder presenting as T-prolymphocytic leukemia: a case report. J Med Case Rep. 2019 Jul 22; 13 (1): 223.
9. Wahnschaffe L, Braun T, Timonen S, Giri AK, Schrader A, Wagle P, et al. JAK/STAT-Activating Genomic Alterations Are a Hallmark of T-PLL. Cancers (Basel). 2019;11: 1833.
10. Matutes E, Brito-Babapulle V, Swansbury J, Ellis J, Morilla R, Dearden C, et al. Clinical and laboratory features of 78 cases of T-prolymphocytic leukemia. Blood. 1991; 78 (12): 3269-3274.
11. Galton DA, Goldman JM, Wiltshaw E, Catovsky D, Henry K, Goldenberg GJ. Prolenfositik lösemi. Br J Haematol. 1974; 27 (1): 7–23.
12. Dearden C. How I treat prolymphocytic leukemia. Blood. 2012;120 (3): 538–551.

13. Campo E, Matutes E, Montserrat E, Harris NL, Stein H, Muller-Hermelink HK. B-cell prolymphocytic leukaemia. In: Swerdlow SH, Campo E, Harris NL, et al., editors. WHO classification of tumours of haematopoietic and lymphoid tissues. Lyon: IARC; 2017. pp. 222–223.
14. Ravandi F, O'Brien S. Chronic lymphoid leukemias other than chronic lymphocytic leukemia: diagnosis and treatment. S. Mayo Clinic Proc. 2005;80: 1660–1674.
15. Laribi K, Lemaire P, Sandrini J, Baugier de Materre A. Advances in the understanding and management of T-cell prolymphocytic leukemia. Oncotarget. 2017; 8 (61): 104664-104686.
16. Garand R, Goasguen J, Brizard A, Buisine J, Charpentier A, Claisse JF, et al. Indolent course as a relatively frequent presentation in T-prolymphocytic leukaemia. Groupe Français d'Hématologie Cellulaire. Br J Haematol. 1998; 103 (2): 488-494.
17. Zhao Y, Su H, Shen X, Du J, Zhang X, Zhao Y, et al. The Immunological Function of CD52 and its Targeting in Organ Transplantation. Inflamm Res (2017) 66 (7): 571–8.
18. Dearden CE, Matutes E, Cazin B, Tjønnfjord GE, Parreira A, Nomdedeu B, et al. Blood. 2001 Sep 15; 98 (6): 1721-6.
19. Dearden CE, Khot A, Else M, Hamblin M, Grand E, Roy A, et al. Alemtuzumab therapy in T-cell prolymphocytic leukemia: comparing efficacy in a series treated intravenously and a study piloting the subcutaneous route. Blood. 2011 Nov 24; 118 (22): 5799-802.
20. Ravandi F, Aribi A, O'Brien S, Faderl S, Jones D, Ferrajoli A, et al. Phase II study of alemtuzumab in combination with pentostatin in patients with T-cell neoplasms. J Clin Oncol. 2009;27: 5425–5430.
21. Hopfinger G, Busch R, Pflug N, Weit N, Westermann A. Sequential chemoimmunotherapy of fludarabine, mitoxantrone, and cyclophosphamide induction followed by alemtuzumab consolidation is effective in T-cell Prolymphocytic leukemia. Cancer. 2013;119: 2258–2267.
22. Herbaux C , Genet P, Bouabdallah K, Pignon JM, Debarri H. Bendamustine is effective in T-cell prolymphocytic leukaemia. Br J Haematol. 2015 Mar; 168 (6): 916-9.
23. Hasanali ZS, Saroya BS, Stuart A, Shimko S, Evans J, Shah MV, et al. Epigenetic therapy overcomes treatment resistance in T cell prolymphocytic leukemia. Sci Transl Med. 2015; 24: 293.
24. Braun T, von Jan J, Wahnschaffe L, Herling M. Advances and perspectives in the treatment of T-PLL. Curr Hematol Malig Rep. 2020;15: 113–124.
25. Hampel PJ, Parikh SA, Call TG, Shah MV, Bennani NN, Al-Kali A, et al. Blood Cancer J. 2021 Mar 2;11 (3): 47.
26. Kornauth C, Herbaux C, Boidol B, Guillemette C, Caron P, Mayerhöfer ME, et al. Haematologica. 2021 Aug 1; 106 (8): 2251-2256.
27. Maciocia PM, Wawrzyniecka PA, Philip B, Ricciardelli I, Akarca PAU, Onuoha SC, et al. Targeting the T Cell Receptor β-Chain Constant Region for Immunotherapy of T Cell Malignancies. Nat Med. 2017; 23: 1416–23.
28. Eyre TA, Fox CP, Shankara P. Idelalisib-Rituksimab induces clinical remissions in patients with TP53 disrupted B cell prolymphocytic leukaemia. Br J Haematol. 2017; 177 (3): 486–91.
29. Springael C, Delrieu V, Wu KL, Schroyens W, Bonnet C, Bron D, et al. BHS guidelines for the treatment of large granular lymphocyte and chronic prolymphocytic leukaemias. Belg J Hematol 2016; 7: 103-11.
30. Krishnan B, Else M, Tjonnfjord GE, Cazin B, Carney D, Carter J, et al. Stem Cell Transplantation After Alemtuzumab in T-Cell Prolymphocytic Leukaemia Results in Longer Survival Than After Alemtuzumab Alone: A Multicentre Retrospective Study. Br J Haematol (2010) 149 (6): 907–10.
31. Murthy HS, Ahn KW, Estrada-Merly N, Alkhateeb HB, Bal S, Kharfan-Dabaja MA, et al. Outcomes of Allogeneic Hematopoietic Cell Transplantation in T Cell Prolymphocytic Leukemia: A Contemporary Analysis from the Center for International Blood and Marrow Transplant Research Transplant Cell Ther.2022 Apr;28 (4): 187.e1-187.e10.
32. Kalaycio ME, Kukreja M, Woolfrey AE, Szer J, Cortes J, Maziarz RT, et al. Allogeneic Hematopoietic Cell Transplant for Prolymphocytic Leukemia. Biol Blood Marrow Transplant. 2010; 16 (4): 543–7.
33. Scott B, Pasquini MC, Logan BR, Wu J, Devine BSM, Porter DL, et al. Myeloablative Versus Reduced-Intensity Hematopoietic Cell Transplantation for Acute Miyeloid Leukemia and Myelodysplastic Syndromes. J Clin Oncol. 2017; 35 (11): 1154.
34. Sellner L, Brüggemann M, Schlitt M, Knecht H, Herrmann D, Reigl T, et al. GvL Effects in T-Prolymphocytic Leukemia: Evidence From MRD Kinetics and TCR Repertoire Analyses. Bone Marrow Transplant. 2017; 52 (4): 544–51.

Kısım IV
Nadir Plazma Hücreli Diskraziler

Bölüm 1
POEMS Sendromu

Uzm. Dr. Yusuf Ulusoy

Başakşehir Çam ve Sakura Şehir Hastanesi, Hematoloji, İstanbul

Giriş

POEMS sendromu birçok sistemi etkileyen nadir bir hastalıktır. POEMS, polinöropati, organomegali, endokrin bozukluklar, monoklonal gamapati ve cilt değişiklikleri bulgularının baş harflerinden türetilmiş bir kısaltmadır. Bu kısaltmada yer almasa da POEMS kemik bulguları, asit, plevral efüzyon, Castleman hastalığı gibi ek başka bulgularla da karakterizedir. Anormal protein üreten klonal plazma hücreleri bu hastalığa sebep olur ve üretilen bu proteinler çeşitli klinik tabloların gelişiminden sorumludur. POEMS sendromunun sebebi bilinmemektedir fakat hastalığın bağışıklık yanıtındaki hatadan veya genetik bir bozukluktan ortaya çıktığı düşünülmektedir. POEMS sendromu tanısı klinik ve laboratuvar kriterlerin varlığı ile konulur. Tedavi seçenekleri arasında kemoterapi, radyoterapi ve otolog kök hücre nakli (OKHN) yer almaktadır. Hastalar erken teşhis ve tedaviyle ortanca 13,7 yıla varan sağ kalım şansı elde ederler.[1]

POEMS sendromu ilk olarak 1956 yılında Crow adlı klinisyen tarafından tanımlanmıştır. İlgili yazısında "osteosklerotik myelom" tanısı alan ve periferik nöropati, çomak parmak, ciltte hiperpigmentasyon, lenfadenopati, ödem gibi klinik bulgularla seyreden 2 hastayı rapor etmiştir.[2] Takip eden yıllarda benzer klinik özellikleri gösteren olgular rapor edilmiş ve hastalık Crow-Fukase sendromu, Takatsuki sendromu gibi adlarla anılmıştır.

1980 yılında Bardwick ve arkadaşları tarafından hastalığın polinöropati, organomegali, endokrin bozukluklar, monoklonal gamapati ve cilt değişikliklerden oluşan temel bulgularını simgeleyen "POEMS" akronimi türetilmiştir.[3]

Bu tanımdan sonra hastalığın patogenezi aydınlatılmaya ve tanısı standardize edilmeye çalışılmış, tedavisi için de aşama kaydedilmiştir, ancak yine de hastalığın nadir oluşu klinik anlamda zorluklar yaratmaktadır.

Epidemiyoloji

POEMS sendromunun prevalansı yaklaşık olarak 100 binde 1'dir. Her iki cinsiyeti de eşit derecede etkilemekle birlikte, bazı çalışmalarda 2: 1'e varan erkek: kadın oranı bildirilmiştir. Başlangıç yaşı geniş bir aralıktadır fakat olguların çoğunluğu 30-60 yaş arasındadır.

POEMS sendromu bütün etnik gruplarda tanımlanmış olmasına rağmen özellikle Japonlarda ve Çinlilerde daha sıklıkla karşılaşıldığına dair yayınlar da mevcuttur.

Hastalığın nadir oluşu epidemiyolojik çalışmaların yapılmasını zorlaştırmaktadır çünkü hastaların tanısız kalma olasılığı göz ardı edilmemelidir.

Etyoloji ve Patogenez

POEMS sendromunun kesin sebebi bilinmemektedir, ancak anormal plazma hücre klonu, bu klonal hücrelerin ürettiği proinflamatuvar sitokinler ve mikroçevreden üretilen aracıların hastalığın klinik tablosuna yol açtığı üzerinde durulmaktadır. Anormal plazma hücreleri interlökin-1 (IL-1), interlökin-6 (IL-6) ve vasküler endotelyal büyüme faktörü (VEGF) gibi çeşitli sitokinlerin üretimine sebep olur. Bu sitokinler POEMS sendromundaki inflamatuvar yanıt ve doku hasarı ile ilişkilidir. Yapılan araştırmalar CD138 pozitif plazma hücrelerinde, CD138 negatif plazma hücrelerine oranla daha yüksek düzeyde VEGF-mesajcı ribonükleik asit seviyelerinin varlığını göstermiştir. Ancak Wang ve arkadaşlarının yaptığı bir çalışmada POEMS sendromlu hastalarda VEGF üretiminden sorumlu plazma hücrelerinin poliklonal karakteri ortaya konulmuştur ve bu bulgu başka bir çalışmada da kanıtlanmıştır.[4,5] IL-1 üretiminin ise esas olarak POEMS'e ait monoklonal hücrelerden geliştiği gösterilmiştir.

Yirmi hastalık bir seride hastalarda 285 gen taranmış ve 308 somatik mutasyon saptanmıştır. Yedi gende (KLHL6, LTB, EHD1, EML4, HELPHL1, HIPK1 ve PCDH10) tekrarlayıcı mutasyonlar saptanmıştır.[6] Multipl myelomda tanımlanmış sürücü mutasyonlar bu olgu serisinde saptanmamıştır. Buna karşın Chen ve arkadaşlarının 42 hastalık olgu serisinde hafif zincir amiloidoz ve multipl myelom ile ilişkili genlerde de mutasyon saptanmıştır.[7] Bu mutasyonlar hastalığın prognozu ile ilişkilendirilmemiştir.

VEGF, vasküler endotel fonksiyonunda önemli bir roldedir ve POEMS sendromunda serum seviyeleri artmıştır. VEGF'ün aşırı üretimi endotelyal hücre fonksiyonlarını bozarak hastalığın karakteristik vasküler bulgularının görülmesine, ödem, papilödem ve patognomonik cilt lezyonu olan glomerüloid hemanjiyom gelişimine yol açar. Ayrıca VEGF ve diğer sitokinlerin aşırı üretimi anjiyojenezi uyarır ve bu yeni damarlar normal damarlardan farklı olarak kapiller kaçağa yatkındır. Tedavi ile serum VEGF düzeylerinde hızla azalma görülür ve yaklaşık 6 ayda normal düzeylerde stabilize olur. VEGF düzeylerindeki azalma nükssüz hastalık ve klinik düzelme ile ilişkilidir.

IL-1 diğer sitokinlerin ve kemokinlerin üretimini tetikleyen proinflamatuvar bir sitokindir. IL-1 artışı ile başlayan bu tetiklenme inflamatuvar hücrelerin aktive olmasına ve organ

hasarı gelişen bölgeye göç etmesine sebep olur. POEMS sendromunda serum ve beyin-omurilik sıvısında IL-1 düzeyleri artmış olarak bulunur.

IL-6 bağışıklık yanıtı ve inflamasyonun düzenlenmesinde görev alan bir sitokindir. POEMS sendromunda serum düzeyleri artmıştır ve bazı çalışmalarda IL-6'nın POEMS sendromunda temel sitokin olduğu gösterilmiştir.

Tümör nekroz faktör alfa, interlökin-12'nin de POEMS sendromu patogenezinde rol oynadığı düşünülmektedir.

Klinik Özellikler

POEMS sendromunun kliniği çok çeşitlidir ve hastadan hastaya farklılıklar gösterir.

Polinöropati POEMS sendromunun en bilinen klinik bulgusu ve majör tanı kriterlerinden biridir.[8] Tipik olarak sinir liflerinin myelin kılıfını etkiler ve bu nedenle demiyelinizan karakterdedir. Genellikle simetrik distal nöropati yaparak alt ekstremiteleri üst ekstremitelere göre daha sık etkiler. Ekstremitelerin sensöryal liflerini etkileyerek uyuşukluk, karıncalanma ve yanma hissi gibi klinik bulgulara yol açar. Bu bulgular ekstremite distallerinden başlar ve proksimal bölgelere de ilerleyebilir. Motor etkilenme sonucu ise el ve ayaklarda güç kaybı, atrofi, düğme ilikleme gibi ince motor hareketlerde zorlanma ve yürüme güçlüğüne yol açar. Sinir ileti çalışmaları ve elektromyelografi gibi elektrofizyolojik çalışmalar polinöropati tanısında kullanılır. Bu çalışmalarda demiyelinizan nöropati, sinir iletim hızında yavaşlama, sinir ve kas yanıtlarının amplitütlerinde anormallikler saptanır. Sinir biyopsilerinde aksonal dejenerasyon, demiyelinizasyon, lenfosit, plazma hücresi ve makrofaj göçü ile karakterize perivasküler inflamasyon saptanır. POEMS sendromundaki IL-1 ve IL-6 gibi artmış sitokinler sinir hasarından sorumludur.

Monoklonal gamapati POEMS sendromu tanısı almış hastaların %90'ından fazlasında vardır ve M-protein olarak adlandırılır. Tipik olarak IgG veya IgA tipindedir ve kemik iliğindeki klonal plazma hücrelerinden sentezlenir. Hafif zincir komponenti olguların hemen tamamında lambda tipindedir. M-protein miktarına göre değişmekle birlikte klinik olarak halsizlik, güçsüzlük ve baş ağrısı, baş dönmesi, görme değişiklikleri ile karakterize hiperviskozite sendromuna yol açar. M-protein varlığı serum ve/veya idrarda protein elektroforezindeki M piki varlığı ile tespit edilir. İmmünfiksasyon elektroforezinde de M-protein tipi tayin edilir. M-protein varlığına kemik iliğinde klonal plazma hücre proliferasyonu eşlik etmelidir. M-proteinin birikimi periferik sinir, cilt gibi tutulu organların biyopsilerinde patolojik olarak gösterilebilir.

Osteosklerotik kemik lezyonları POEMS sendromu olgularının neredeyse tamamında saptanan bir bulgudur. Düşük dozlu bilgisayarlı tomografi (BT) ile tespiti kolaydır.

POEMS sendromunda hepatomegali, splenomegali, lenfadenomegali sıklıkla görülür. Organomegali tanıda majör kriterlerden biridir. Klinik bulgular büyüyen organa göre değişiklik gösterir. Hepatomegali sonucu karın ağrısı, sarılık, karaciğer yetmezliği, splenomegali sonucu karında rahatsızlık hissi, erken doygunluk ve hipersplenizm

görülebilir. POEMS sendromunda sürrenal bezde de büyüme görülebileceği bilinmektedir. Organomegali tanısında ultrason, BT, manyetik rezonans görüntüleme (MRG) kullanılabilir. Görüntüleme yöntemleri tedaviye yanıtın değerlendirilmesinde de önemlidir. Etkilenen organdaki hücre sayısının ve boyutlarının artması organomegaliyle sonuçlanır. Karaciğerde Kupffer hücreleri, dalakta eritrositler, plazma hücreleri ve lenfositler artar ve organomegaliye yol açar. Lenf nodlarındaki lenfosit ve plazma hücre artışı lenfadenomegali ile sonuçlanır. Sürrenal bezde steroid üreten hücrelerin sayısının artışı, korteksin kalınlaşması sürrenal hipertrofiye yol açar.

POEMS sendromu tiroid, hipofiz, sürrenal bez gibi birçok hormon sistemini etkileyebilir. Bunun sonucunda etkilenen organa göre halsizlik, kilo alımı, azalmış libido gibi klinik özellikler ortaya çıkar. Tiroid bezi tutulumunda hipotiroidizm veya hipertiroidizm, hipofiz tutulumunda azalmış libido, erektil disfonksiyon, menstrüel anormallikler, büyüme hormonu eksikliği gibi bulgular ortaya çıkar. Sürrenal yetersizlik de POEMS sendromunda görülen endokrinopatilerdendir. BT, MRG yöntemleriyle etkilenen endokrin organ tanımlanabilir ve tedavi yanıtında yine bu görüntüleme yöntemleri kullanılabilir. Endokrinopatinin patogenezinde etkilenen organdaki hücre boyutu ve sayısının artması rol oynar. Tiroid bezinde foliküler hücreler ve lenfositler artarken hipofiz bezinde laktotrop ve somatotropların artışı, sürrenel bezde adrenal korteks hipertrofisi ve steroid üreten hücrelerin sayıca artışı saptanır. Tiroid hastalıkları ve diyabet prevalansı toplumda sık olduğundan bu bulguları POEMS'e atfetmeden önce hastayı iyi değerlendirmek gerekir.

POEMS sendromunda cilt değişiklikleri hastaların %80'inde görülen sık bir bulgudur. Çok çeşitli cilt lezyonları görülebilir. Hiperpigmentasyon, hipertrikoz, cilt kalınlaşması, sklerotik değişiklikler, hemanjiyomlar bunlardan bazılarıdır. Cilt bulguları ilk bakışta fark edilmeyebilir. Bu nedenle cilt muayenesinin ayrıntılı bir şekilde yapılması gerekir. Hiperpigmentasyon en sık görülen cilt bulgusudur ve özellikle yüz, boyun ve üst ekstremitelerde ciltte kahverengi yamalar şeklinde görülür. Hipertrikoz da sık görülen bir bulgudur ve vücudun her herhangi bir yerini etkileyebilir. Cilt kalınlaşması ve sklerodermatoz ciltte sertlik, eklem hareketinde kısıtlılık ve lezyon yaygınlığı arttıkça günlük aktivitelerde kısıtlanma ile kendini gösterir. Biyopside kollajen ve glikozaminoglikan artışı, plazma hücrelerinde ve diğer inflamatuvar hücrelerde artış saptanır, tedavisiz olgularda ciltte fibroza kadar ilerler.

POEMS sendromunda sık görülen diğer bir bulgu ödemdir. M-protein varlığı hipoalbüminemiye yol açarak ödemle sonuçlanır. Ödem oluşum mekanizmasında ayrıca anormal proteinlerin birikim yoluyla lenfatik ve venöz obstrüksiyona yol açması, sitokin ve diğer inflamatuvar aracıların endotelyal hasarı ile ortaya çıkan kapiller kaçış da rol oynar.

Optik nöropati, kraniyal sinir tutulumu, amiloidoz ve arteryel-venöz trombozlar sonucu görme değişiklikleri meydana gelir. Görmede bulanıklık, görüş alanı defektleri, çift görme ve göz hareketlerinde kusur gibi klinik bulgularla karakterizedir.

Trombositoz, polistemi, anemi, akciğer semptomları, pulmoner hipertansiyon, santral sinir sistemine ait bulgular, böbrek yetmezliği de POEMS sendromunda görülebilecek klinik özelliklerdendir.

POEMS sendromunun tanısı 5 majör ve 4 minör bulgudan oluşan kriterler ile konulur. Majör bulgular;

1. Polinöropati (demiyelinizan ya da aksonal dejenerasyon ile karakterize ilerleyici simetrik periferik nöropati)
2. Monoklonal gamapati (neredeyse tamamı lambda hafif zincir)
3. Sklerotik kemik lezyonları
4. Castleman hastalığı
5. Artmış serum VEGF düzeyi

Minör bulgular;

1. Organomegali (hepatomegali ve/veya splenomegali ve/veya lenfadenopati)
2. Ekstravasküler sıvı artışı (ödem, effüzyonlar)
3. Endokrinopati (sürrenal, tiroid, hipofiz, gonadal, paratiroid, pankreatik)
4. Cilt değişiklikleri (hiperpigmentasyon, hipertrikoz, glomerüloid hemanjiyom, pletore, akrosiyanoz, beyaz tırnak, sklerodermatoz)
5. Papilödem
6. Trombositoz veya polistemi

POEMS tanısı için polinöropati ve monoklonal gamapati varlığı olmazsa olmaz kriterlerdir. Bu kriterlerin yanı sıra diğer 3 majör kriterden en az birinin ve en az 1 minör kriterin varlığı olmalıdır.[9]

Ayırıcı tanıya kronik inflamatuvar polinöropati (KIDP), Guillain-Barre Sendromu (GBS), multipl myelom (MM), sistemik lupus eritematozus (SLE) ve lenfoma alınabilir. KIDP periferik sinirleri etkileyen kronik ilerleyici otoimmün bir hastalıktır. Ekstremitelerde simetrik sensörimotor kusura yol açar, POEMS sendromunun diğer majör kriterleri bu hastalıkta görülmez. Tedaviye yanıt vermeyen KIDP'de POEMS sendromu akla gelmelidir. GBS periferik sinirleri etkileyen ve genellikle bir enfeksiyon sonrası ortaya çıkan akut otoimmün bir hastalıktır, nöropati dışındaki majör POEMS bulguları GBS'de görülmez. MM klonal plazma hücre hastalığıdır ve M-protein varlığı ile karakterizedir. Nöropati sıklıkla görülebilse de diğer kriterler MM'de beklenmez. SLE'da periferik nöropati, organomegali ve cilt bulguları olabilir, ancak M-protein varlığı SLE'da beklenen bir bulgu değildir. SLE'a artrit, cilt döküntüleri, böbrek yetmezliği, sitopeniler gibi bulgular eşlik eder.

Laboratuvar ve Görüntüleme

Serum protein elektroforezi M-protein tespiti için kullanılan bir laboratuvar tetkikidir. POEMS sendromunda klonal neoplastik plazma hücrelerinden üretilen tek tipteki M-proteinin kalitatif tayini için bu tetkikin yapılması önemlidir. M-protein ağır zincir komponenti genellikle IgG veya IgA, hafif zincir komponenti olguların %90'ında fazlasında lambda tipindedir.[10] M-protein miktarının tespiti hastalığın takibinde ve tedavi yanıtının değerlendirilmesinde kullanılır. İmmünfiksasyon elektroforezi ile M-proteinin tipinin belirlenmesi için kullanılan tetkiktir. Protein elektroforezinde M-protein varlığı tespit edildikten sonra bu tetkik istenmelidir.

Serum VEGF düzeyi POEMS sendromunda artmış olarak bulunur. Belirli bir sınır değer net olarak ortaya konmamış olmakla birlikte 200 pg/ml'nin üzerindeki düzeylerin spesifitesi %95'tir.[11] Nöropatinin tespit edilmesinde sinir iletim çalışmaları kullanılır.

Kemik iliği biyopsisi yapılarak klonal plazma hücrelerinin varlığı ortaya konulur. Megakaryosit hiperplazi de sık bir bulgudur. Ayırıcı tanı yapılırken kemik iliği biyopsisi mutlaka gereklidir.

Tiroid fonksiyon testleri, bazal kortizol düzeyleri yine POEMS sendromu tanısında yapılması gereken tetkiklerdendir.

Osteosklerotik kemik lezyonlarına veya yumuşak doku kitlelerine bağlı spinal kord basısı düşünülüyorsa MRG iyi bir görüntüleme metodudur. BT organomegali varlığının ya da kemik lezyonları, kırıkların araştırılmasında kullanılabilir. Pozitron emisyon tomografisi tüm vücudu tarayarak olası kemik lezyonları ve kitlesel lezyonların hem tedavi öncesinde saptanmasında hem de tedavi sonrası yanıt değerlendirmesinde kullanılabilir. Ultrason girişimsel olmayan, ulaşılabilir ve ucuz bir tetkik olduğudan organomegali ve endokrin organların değerlendirilmesinde kullanılır. Tromboz varlığını saptamada da Doppler ile birlikte etkili bir tekniktir.

Tedaviye Yanıt Kriterleri

Hematolojik yanıt MM'de olduğu gibi elektroforez ile değerlendirilir. Tam yanıt kemik iliğinde <%5 plazma hücresi varlığı ve immünfiksasyon elektroforezinde M-protein saptanmaması anlamına gelir. PET ile değerlendirmede herhangi bir aktif metabolik lezyonun saptanmaması tam PET yanıtı anlamı taşır. Serum VEGF düzeyinin normale (<87 pg/ml) dönmesi VEGF-tam yanıt, %50'den daha fazla azalması VEGF-kısmi yanıt olarak tanımlanır. Ayrıca klinik bulguların tamamen gerilemesi de klinik tam yanıt olarak değerlendirilir.

Risk Sınıflaması

Bir çalışmada yaşın >50/yıl olması, pulmoner hipertansiyon varlığı, plevral efüzyon ve böbrek yetmezliği varlığı genel sağ kalımda kısalma ile sonuçlanmıştır.[12] Mayo Klinik'in

analizinde ilk tedavi sonrası ilerleyici hastalığı olan hasta grubunda hipoalbüminemi, ilk tedaviye yanıt alınamaması sağ kalımların kısalmasıyla ilişkilendirilmiştir.[13]

Tedavi

Hastalığın nadir oluşu tedaviyle ilgili kanıtların elde edilmesini zorlaştırmaktadır. Tedaviler sıklıkla geriye dönük yapılan araştırmalardan çıkarılmış sonuçlarla yapılır. POEMS sendromunda tedaviye anti-myelom ilaçların girmesiyle tedavi yanıt oranları artmış ve sağ kalımlar uzamıştır.

Kemik iliğinde monoklonal plazma hücre tutulumunun olmadığı kemik lezyonlarıyla tanı almış hastalarda lezyon sayısı 1-3 adet ise lokal radyoterapi ile hastalık kontrolü sağlanabilmektedir. Radyoterapi küratif amaçla uygulanmalıdır ve çalışmalarda ortanca 45 Gy dozlar kullanılarak uzun süreli remisyonlar sağlanmıştır. Klinik yanıt yaklaşık 3 ayda ortaya çıkar, ancak nörolojik bulguların gerilemesi yıllar alabilir. Üçten fazla kemik lezyonu olan veya kemik iliği tutulumu olan hastalarda sistemik tedaviler verilmelidir.

Otuz bir hastalık bir çalışmada 28 günde bir melfalan 10 mg/m^2/gün ve 4 gün süreyle verilen deksametazon 40 mg/gün kombinasyon tedavisi %100 hastada nörolojik ve %80 hastada hematolojik yanıt sağlamıştır.[14] Ancak POEMS sendromunda sıklıkla OKHN uygulandığından ilk sıra tedavide melfalan kullanımının yeri oldukça kısıtlıdır.

Antianjiyojenik fonksiyonları göz önünde bulundurulduğunda immün düzenleyici ilaçlar (IMiD) POEMS tedavisinde bir seçenek olarak karşımıza çıkmaktadır. Talidomid POEMS sendromunda kullanılan bir ajandır, ancak nörolojik yan etkiler sebebiyle günümüzde tercih edilen bir immün düzenleyici ilaç değildir. Daha potent bir IMiD olan ve nöropatik yan etkisi daha az olan lenalidomid ile birlikte deksametazon ikilisi VEGF ve nörolojik yanıt eldesi sağlar, hafif ve yönetilebilir hematolojik toksisite profiline sahip bir kombinasyondur. Bu ikiliye ait bir faz II çalışma 12 kür tedavi ile %85 toplam yanıt, %45 hematolojik yanıt ve %95 nörolojik yanıtla sonuçlanmıştır. Aynı çalışmada 3 yıllık toplam sağ kalım %90, ilerlemesiz sağ kalım %75 olarak gösterilmiştir.[15] Lenalidomid günümüz verilerine göre kanıtı en yüksek ajan olduğundan ilk basamakta tercih edilmesi akılcı bir yaklaşım olabilir. Önerilen dozu 28 günde birlik döngülerle 21 gün boyunca 15-25 mg'dır. Kök hücre nakline uygun olmayan hastalarda yapılan ileriye dönük bir çalışmada hastaların %72'sinde klinik yanıt alınmıştır. Tedavi sonrası takiplerde 3 yıllık ilerlemesiz sağ kalım %59, toplam sağ kalım ise %100 olarak bulunmuştur.[16] Hastaya OKHN yapılması planlanıyorsa 4 kür tedaviden sonra kök hücre toplanması önerilir. Tedaviyle tromboz riskinin yüksek olması nedeniyle hastalara tromboz profilaksi yapılmalıdır.

Bortezomib, VEGF ve IL-6 üretimini baskılayan ve B hücre apoptozunu tetikleyen bir proteozom inhibitörüdür. Bortezomib, siklofosfamid, deksametazon kombinasyonu yeni tanı konulmuş POEMS sendromlu 20 hastanın %75'inde hematolojik yanıt, %95'inde nörolojik yanıt sağlamıştır.[17] Bir başka çalışmada bortezomib, deksametazon

ikilisi ile tedavi edilen 69 hastada %46 hematolojik tam yanıt, %88 nörolojik yanıt ile sonuçlanmıştır.[18] Bortezomib nöropatik bulgularda kötüleşmeye sebep olabileceğinden bu ajanın ilk basamakta kullanılmasını zorlaştırmaktadır.

Daratumumab tedavisi ile ilgili küçük olgu serileri bulunmakta olup bu serilerde hızlı ve derin yanıt eldeleri bildirilmiştir, ancak daha geniş hasta gruplarına ihtiyaç duyulmaktadır.[19,20]

OKHN'nin değerlendirildiği 36 hastalık geriye dönük bir çalışmada 33 hastada yanıt değerlendirilmesi yapılmış ve hematolojik yanıt oranı %64 olarak bulunmuştur. Aynı çalışmada 72 aylık takip sonunda 5 yıllık toplam sağ kalım %90, ilerlemesiz sağ kalım %63 olarak elde edilmiştir.[21] Avrupa çalışmasında 127 hastalık geriye dönük seride %48 hastada hematolojik tam yanıt saptanmıştır, 5 yıllık ilerlemesiz sağ kalım %74, toplam sağ kalım %94 olarak bulunmuştur.[22] POEMS sendromunda OKHN sonrası engraftman sendromu riskinin %50'lere kadar arttığı gösterilmiştir. Ateş, ishal, kilo alımı, nefes darlığı gibi semptomlarla karakterize sendrom kısa süreli steroid tedavisine iyi yanıt verir. Granülosit koloni uyarıcı ajanlar vasküler geçirgenliği artırarak ödemin daha da kötüleşmesine yol açar, dolayısıyla bu ajanlar dikkatle kullanılmalıdır.

Literatürde relaps/refrakter hastalıkla ilgili veriler kısıtlıdır. Lenalidomid 10 mg ile birlikte deksametazon 40 mg/hafta tedavisi ile %77 oranında hematolojik yanıt elde edilmiştir.[23] Bevasizumab ile ilgili olgu serileri bu tedavinin bir avantaj sağladığına dair bir kanıt yoktur. Uygun hastalarda ikinci OKHN şansı düşünülmelidir.

POEMS sendromunda iksazomib, daratumumab ve kimerik antijen reseptör T hücre tedavisi ile ilgili aktif olarak çalışmalar yürümektedir.

Sonuç

POEMS sendromu özellikle nörolojik bulguların var olduğu ancak çok çeşitli sistem tutulumlarıyla karakterize nadir bir plazma hücre hastalığıdır. Tanısının konulması multidisipliner bir yaklaşım gerektirir. Toplam sağ kalım anlamında 10 yılı aşan ortanca süre ile prognozu iyi gibi görünse de klinik anlamda kötü seyredebilmektedir. Erken tanı konulan olgularda sekelsiz tam ve uzun süreli yanıtlar elde edilirken, tanıda ve tedavide geç kalınması ve nörolojik etkilenmenin ileri olması hastalarda geri dönüşsüz klinik sonlanımlar ile ilişkilidir. Yeni anti-myelom ajanlarla iyi sonuçlar elde edilmektedir fakat yine de uygun ve ilk tedaviye yanıt alınmış hastalarda OKHN yapılması önerilmektedir. Antikor bazlı tedaviler ile ilgili olgu raporları umut vaat etmekte ve bu alanda klinik çalışmalar devam etmektedir.

Kaynaklar

1. Dispenzieri A, Kyle RA, Lacy MQ, Rajkumar SV, Therneau TM, Larson DR, et al. POEMS syndrome: Definitions and long-term outcome. Blood. 2003 Apr 1;101 (7): 2496-506.
2. Crow RS. Peripheral neuritis in myelomatosis. Br Med J. 1956 Oct 6;2 (4996): 802-4.
3. Bardwick PA, Zvaifler NJ, Gill GN, Newman D, Greenway GD, Resnick DL. Plasma cell dyscrasia with polyneuropathy, organomegaly, endocrinopathy, M protein, and skin changes: the POEMS

syndrome. Report on two cases and a review of the literature. Medicine (Baltimore). 1980 Jul;59 (4): 311-22.
4. Wang C, Huang XF, Cai QQ, Cao XX, Cai H, Zhou D, et al. Remarkable expression of vascular endothelial growth factor in bone marrow plasma cells of patients with POEMS syndrome. Leuk Res. 2016 Nov; 50: 78-84.
5. Isshiki Y, Oshima M, Mimura N, Kayamori K, Miyamoto-Nagai Y, Seki M, et al. Unraveling unique features of plasma cell clones in POEMS syndrome with single-cell analysis. JCI Insight. 2022;7: e151482.
6. Nagao Y, Mimura N, Takeda J, Yoshida K, Shiozawa Y, Oshima M, et al. Genetic and transcriptional landscape of plasma cells in POEMS syndrome. Leukemia. 2019 Jul;33 (7): 1723-1735.
7. Chen J, Gao XM, Zhao H, Cai H, Zhang L, Cao XX, et al. A highly heterogeneous mutational pattern in POEMS syndrome. Leukemia. 2021 Apr;35 (4): 1100-1107.
8. Brown R, Ginsberg L. POEMS syndrome: clinical update. J Neurol. 2019 Jan;266 (1): 268-277.
9. Dispenzieri A. POEMS syndrome: 2021 Update on diagnosis, risk-stratification, and management. Am J Hematol. 2021 Jul 1;96 (7): 872-888.
10. Dao LN, Hanson CA, Dispenzieri A, Morice WG, Kurtin PJ, Hoyer JD. Bone marrow histopathology in POEMS syndrome: a distinctive combination of plasma cell, lymphoid, and miyeloid findings in 87 patients. Blood. 2011 Jun 16;117 (24): 6438-44.
11. D'Souza A, Hayman SR, Buadi F, Mauermann M, Lacy MQ, Gertz MA, et al. The utility of plasma vascular endothelial growth factor levels in the diagnosis and follow-up of patients with POEMS syndrome. Blood. 2011 Oct 27;118 (17): 4663-5.
12. Wang C, Huang XF, Cai QQ, Cao XX, Duan MH, Cai H, et al. Prognostic study for overall survival in patients with newly diagnosed POEMS syndrome. Leukemia. 2017 Jan;31 (1): 100-106.
13. Kourelis TV, Buadi FK, Gertz MA, Lacy MQ, Kumar SK, Kapoor P, et al. Risk factors for and outcomes of patients with POEMS syndrome who experience progression after first-line treatment. Leukemia. 2016 May;30 (5): 1079-85.
14. Li J, Zhang W, Jiao L, Duan MH, Guan HZ, Zhu WG, et al. Combination of melphalan and dexamethasone for patients with newly diagnosed POEMS syndrome. Blood. 2011 Jun 16;117 (24): 6445-9.
15. Li J, Huang XF, Cai QQ, Wang C, Cai H, Zhao H, et al. A prospective phase II study of low dose lenalidomide plus dexamethasone in patients with newly diagnosed polyneuropathy, organomegaly, endocrinopathy, monoclonal gammopathy, and skin changes (POEMS) syndrome. Am J Hematol. 2018 Jun;93 (6): 803-809.
16. Ordway S, Gilbert L, Wanko S. POEMS syndrome: Diagnostic delay and successful treatment with lenalidomide, cyclophosphamide and prednisone followed by autologous peripheral stem cell transplantation. Case Rep. 2018;2018: bcr-2017-223168.
17. He H, Fu W, Du J, Jiang H, Hou J. Successful treatment of newly diagnosed POEMS syndrome with reduced-dose bortezomib based regimen. Br J Haematol. 2018 Apr;181 (1): 126-128.
18. Gao XM, Yu YY, Zhao H, Cai H, Zhang L, Cao XX, et al. Bortezomib plus dexamethasone as first-line therapy for patients with POEMS syndrome. Ann Hematol. 2021 Nov;100 (11): 2755-2761.
19. Khan M, Stone K, van Rhee F. Daratumumab for POEMS Syndrome. Mayo Clin Proc. 2018 Apr;93 (4): 542-544.
20. Gavriatopoulou M, Ntanasis-Stathopoulos I, Fotiou D, Migkou M, Eleutherakis-Papaiakovou E, Kanellias N, et al. Upfront Daratumumab with Lenalidomide and Dexamethasone for POEMS Syndrome. HemaSphere. 2020;4: e381.
21. Ohwada C, Sakaida E, Kawajiri-Manako C, Nagao Y, Oshima-Hasegawa N, Togasaki E, et al. Long-term evaluation of physical improvement and survival of autologous stem cell transplantation in POEMS syndrome. Blood. 2018 May 10;131 (19): 2173-2176.
22. Cook G, Iacobelli S, van Biezen A, Ziagkos D, LeBlond V, Abraham J, et al. High-dose therapy and autologous stem cell transplantation in patients with POEMS syndrome: a retrospective study of the Plasma Cell Disorder sub-committee of the Chronic Malignancy Working Party of the European Society for Blood & Marrow Transplantation. Haematologica. 2017 Jan;102 (1): 160-167.
23. Cai QQ, Wang C, Cao XX, Cai H, Zhou DB, Li J. Efficacy and safety of low-dose lenalidomide plus dexamethasone in patients with relapsed or refractory POEMS syndrome. Eur J Haematol. 2015 Oct;95 (4): 325-30.

Bölüm 2
Amiloidozis

Uzm. Dr. Eren Arslan Davulcu

TC Sağlık Bakanlığı Dr. Sadi Konuk Eğitim ve Araştırma Hastanesi, İç Hastalıkları Hematoloji Kliniği

Giriş

Amiloidozis, doğal formlarda plazmanın normal bir bileşeni olan çeşitli proteinlerin, düşük moleküler ağırlıklı alt birimlerinin hücre dışı birikimini ifade etmek için kullanılan genel bir terimdir. Amiloid depozitleri, birikimin tipi, yeri ve miktarına bağlı olarak çok çeşitli klinik belirtilere neden olur. Otuzdan fazla düşük moleküler ağırlıklı proteinin amiloid fibrilleri oluşturduğu bilinmektedir. Bunlar lokalize veya sistemik formda bulunabilir. Sistemik olarak en sık görülen amiloidozis türleri şunlardır: İmmunglobin hafif zincir amiloidozis (AL), transtretin amiloidozis (ATTR) ve AA amiloidozis. Klonal bir plazma hücre hastalığı olması nedeniyle bu bölümde sadece AL amiloidozis ele alınacaktır.

Epidemiyoloji

Gerçek insidansı tam olarak bilinmemekle beraber, Amerika Birleşik Devletleri'nde milyon kişi-yılda yaklaşık 9-14 vakadır.[1] AL amiloidozis erişkinlerin hastalığıdır. Diğer plazma hücre hastalıklarında olduğu gibi insidansı yaşlandıkça artar ve erkeklerde daha sıktır.[2]

AL amiloidozis tek başına bulunabileceği gibi diğer plazma hücre hastalıkları olan multipl miyelom ve Waldenström makroglobinemisi ya da bazı lenfomalarla (marjinal zon lenfoma veya diğer non-Hodgkin lenfomalar) ile birlikte olabilir.[3]

Klinik Belirti Ve Bulgular

Belirti ve bulgular etkilenen organların sayısı ve etkilenme miktarına bağlı olarak değişir. AL amiloidozise özel bir belirti ya da bulgu olmamakla birlikte, yorgunluk ve kilo kaybı sıktır.[4]

Yumuşak dokuların tutulumu, örneğin makroglossi, periorbital purpura, submandibular bez şişmesi, rakun gözleri ve omuz yastığı belirtisi tanı koymak için ipucu verir, ancak bu belirtiler nadirdir.[5]

Kalp tutulumu %80 oranında görülür ve genellikle ejeksiyon fraksiyonu korunmuştur. Artmış ventrikül duvar kalınlığı ve granüler görünüm tanı koymak için çok önemlidir. Hastalığın ileri evrelerine kadar ejeksiyon fraksiyonu korunmuş olsa da, longitudinal strain ve orta duvarda fraksiyonel kısalma genellikle bozulmuştur ve bunun prognostik önemi vardır.[5] Elektrokardiyografide (EKG) ekstremite voltajları düşüktür. Kardiyak manyetik rezonans (MR) görüntülemesinde geç gadolinyum tutulumu kardiyak amiloidozis için tanı koydurucu olmakla birlikte, MR aynı zamanda amiloid yükünün bir göstergesi olan ekstrasellüler sıvı miktarı hakkında da bilgi verir. Kardiyak amiloidozisi olan hastaların %100'ünde NT-pro BNP artmıştır ve semptomların gelişmesinden ve görüntüleme bulgularından da önce yükseldiği için tanı koymada yardımcıdır.[6]

Böbrek, AL amiloidoziste yaklaşık %60 oranında tutulur. Nefrotik düzeye varan albüminüri tanısı atlanır ya da tedavisiz kalırsa son dönem böbrek yetmezliği ile karşımıza çıkabilir.

Karaciğer tutulumu, görüntüleme kusurları olmadan organın büyümesi ve alkalen fosfataz yükselmesi ile karakterizedir.

Periferik nöropati aksonaldir ve özellikle duyusal ve sentripedal tutulumludur. Otonom sinir sistemi de sık tutulur, ancak genellikle asemptomatiktir. Bazen antihipertansiflerin uygunsuz kullanımı ile belirgin hale gelebilir. Otonom nöropati kendini postural hipotansiyon, daha önceden var olan hipertansiyonun 'düzelmesi', erkek hastalarda ereksiyon sorunları ve barsak hareketlerinde değişiklikler ile gösterebilir.[5]

Amiloidoziste görülen kanama diyatezinin temel nedeni faktör X eksikliğidir. Faktör X'un ön planda karaciğer ve dalaktaki amiloid fibrillerine bağlanması, karaciğer hastalığı varlığında faktör X üretiminin azalması ve edinsel von willebrand hastalığı, eksikliğin olası mekanizmalarıdır.

AL amiloidozisli hastaların yaklaşık %40'ının semptomların başlamasından yaklaşık 1 yıl sonra tanı aldığı gösterilmiştir.[7] Benzer bir gecikme, hematolog gözetiminde takipte olan önemi belirsiz monoklonal gamapatili (MGUS) hastalarda da gözlenmiştir.[8] Çünkü MGUS'un takibinde, amiloidozisin organ tutulumunu değerlendirecek belirteçlere rutin olarak bakılmamaktadır. MGUS takibine NT-proBNP ve albüminüriyi koymak uygun olabilir.[5]

Nadir de olsa IgM ve IgD ilişkili AL amiloidozis bildirilmiştir.[9,10] IgM ilişkili AL amiloidoziste lenfoprolifreatif hastalık birlikteliği sıktır.[10]

Tanı

Amiloidozis şüphesi varsa, tanı koymak için biyopsi almak şarttır. Abdominal yağ aspiratı basit ve minimal invaziv bir test olmasına rağmen değerlendirmesi uzmanlık gerektirir. Kongo kırmızısı ile boyanmış bir kemik iliği biyopsisi ile minör tükürük bezi biyopsilerinin birlikte değerlendirilmesi %90'a yakın doğrulukta sonuç verir.[5] Organ biyopsileri, diğer biyopsilerle tanı konamayan ancak klinik şüphenin yüksek olduğu olgulara saklanmalıdır. Biyopsi materyalinde amiloid depozitlerinin tiplendirilmesi şarttır.

Tablo 1: AL amiloidoziste klonal hastalık ve organ tutulumunun değerlendirilmesi

Klonal hastalığın değerlendirilmesi	• Serum ve idrar elektroforezi ve immünfiksasyonu ve serbest hafif zincir ölçümü • Kemik iliği aspirasyonu ve biyopsisi (FISH ile) • Kemik hastalığı için görüntüleme yapılması
Organ tutulumunun değerlendirilmesi	Kalp • NT-proBNP (ya da BNP) • Kardiyak troponinler • Ekokardiyografi (artı strain görüntüleme) • Elektrokardiyografi (artı Holter elektrokardiyografi) • Kardiyak MR görüntüleme (endikasyonu varsa) • 99mTc-DPD or PYP görüntüleme (non-AL kardiyak amiloidozu dışlamak için)
	Böbrek • 24 saatlik idrar protein • Serum kreatinin (ve eGFR)
	Karaciğer • Karaciğer fonksiyon testleri • Karaciğer ultrason/BT (endikasyonu varsa) • Karaciğer elastografi (endikasyonu varsa)
	Sinirler • Fizik muayene • Sinir ileti çalışmaları (endikasyonu varsa) • Otonomik inceleme (endikasyonu varsa)
FISH: Floresan in situ hibridizasyon, MR: Manyetik rezonans, eGFR: Hesaplanmış glomerüler filtrasyon hızı, BT: Bilgisayarlı tomografi	

Tanı ve AL amiloidozisin türü belirlendikten sonra hastalık yükü ve ciddiyeti ölçülmelidir. Lokalize AL amiloidoziste sistemik AL amiloidoziste olduğu gibi sistemik klonal plazma hastalığı yoktur, genellikle üst solunum yolu, idrar kesesi, kolon, cilt, tırnaklar ve orbita tutulur.

Organ tutulumu biyobelirteçlerin ölçümü, EKG ve görüntüleme yöntemleri ile belirlenir (**Tablo 1**).[5]

Uluslararası miyelom çalışma grubunun (IMWG) AL amiloidozis için belirlediği tanı kriterleri şöyledir ve bütün kriterlerin karşılanması gereklidir: [11]

1- Amiloid ilişkili sistemik hastalığın olması (örn, böbrek, karaciğer, kalp, gastrointestinal trakt veya periferik sinir sistemi)

2- Herhangi bir dokuda Kongo boyası ile pozitif amiloid boyanması (örn, yağ aspiratı, kemik iliği veya organ biyopsisi)

3- Kütle spektrometri ya da immünelektronmikroskobisi ile amiloidin hafif zincir ilişkili olduğunu kanıtlamak

4- Monoklonal plazma hücre hastalığını kanıtlamak (serum ya da idrar monoklonal protein, anormal serbest hafif zincir oranı, ya da kemik iliğinde plazma hücrelerinin varlığı)

AYIRICI TANI

- Transtretin amiloidozis (ATTR-wt): Yaş ile ilişkili veya senil amiloidozis da denir. Normal (wil-type) amiloidozis ileri yaş bireylerde miyokard ya da diğer dokularda birikir. Kalp yetmezliği ya da aritmiler ile tanı konabilir. Prognozu AL amiloidozisten daha iyidir.
- Herediter (ailesel) amiloidozis: Otozomal dominattır. Birçok protein için mutasyonlar bildirilmiştir. En sık transtretin, fibrinojen A'nın alfa zinciri, apolipoprotein AI ve AII, lizozim ve gelsolin proteinleri etkilenir.
- AA amiloidozis: Sistemik inflamatuar hastalıklar nedeniyle artan serum amiloid A birikimi ile meydana gelir (romatiod artrit, Crohn, ailesel Akdeniz ateşi vb).
- Lokalize amiloidozis: Trakeobronşial sistem, üriner sistem veya ciltte monoklonal hafif zincir birikimi ile oluşan lokalize amiloid birikimleridir. Altta yatan sistemik klonal plazma hücre hastalığı yoktur. Bu hastalarda sistemik hastalığa ilerleme gözlenmez ve tedavilerinde kemoterapi gerekmez.[12]
- Monoklonal immunoglobulin depo hastalıkları: AL amiloidozisin de içinde bulunduğu bir grup hastalıktır. Bu grupta ayrıca: Hafif zincir depo hastalığı, ağır zincir depo hastalığı, hafif ve ağır zincir depo hastalığı bulunur. Hafif zincir depo hastalığında monoklonal hafif zincir immunglobulin depozisyonu vardır, ancak fibril oluşturmazlar, Kongo kırmızısı ile boyanmazlar. Tipik olarak nefrotik sendrom ve/ veya renal yetmezlik gelişir.[13] Multipl miyeloma ilerleyebilir ya da zaten tanı anında miyelom eşlik etmektedir. Ağır zincir depo hastalığında ise klinik AL amiloidozise benzemekle birlikte depozitler ağır zincir karakterinde, kısa zincirler halinde veya granülerdir. Kongo kırmızısı ile boyanmazlar.

Evreleme

AL amiloidozisli hastaların sağ kalımları çok heterojendir çünkü tanı gecikmesinden, organ tutulumları ve derecesine kadar birçok faktör bu durumu etkiler. Bu nedenle, tam bir evreleme yapmak, en iyi tedavi yaklaşımını belirlemek açısından çok önemlidir. **Tablo 2**'de AL ailoidoz evrelemesinde kullanılan sistemler özetlenmiştir.

Tedavi

Neredeyse tüm sistemik AL amiloidozis hastalarının tanı aldıkları anda tedavi endikasyonu bulunmaktadır. Bunun istisnası, MGUS ya da smoldering miyelom tetkiki için yapılan kemik iliği biyopsisinde saptanan AL amiloidozistir. Bu durumlarda tedavi organ tutulumu bulgusu belirene kadar ertelenebilir.

Tanı konduğu andan itibaren tüm hastalar otolog kök hücre nakli (OKHN) açısından değerlendirilmelidir. OKHN olacak hastaların aşağıdaki tüm kriterleri karşılaması gerekir: [18,19]

- Fizyolojik yaş ≤70

Tablo 2: AL amiloidozis evreleme sistemleri

Evreleme sistemleri	Risk faktörü hedef değerleri	Evre		Ölüm için hazard oranı
Mayo 2004[14]	1. Troponin: Kardiyak TnT ≥0.035 mcg/L **ya da** Kardiyak TnI ≥0.1 mcg/L **ya da** Yüksek duyarlıklı kardiyak TnT ≥50 ng/L 2. BNP: NT-proBNP ≥332 ng/L **ya da** BNP ≥81 ng/L	Evre 1	Hiç risk faktörü yok	Referans
		Evre 2	1 risk faktörü var	2.5 (1.9-3.5)
		Evre 3	2 risk faktörü var	6.7 (5.0-9.1)
Mayo 2004, Avrupa modifikasyonu ile[15]	1. Troponin: Kardiyak TnT ≥0.035 mcg/L **ya da** Kardiyak TnI ≥0.1 mcg/L **ya da** Yüksek duyarlıklı kardiyak TnT ≥50 ng/L 2. BNP: NT-proBNP ≥332 ng/L **ya da** BNP ≥81 ng/L	Evre 1	Hiç risk faktörü yok	Referans
		Evre 2	1 risk faktörü var	2.5 (1.9-3.5)
		Evre 3a	2 risk faktörü var NT-proBNP 332-8500 ng/L ya da BNP 81-700 ng/L	4.9 (3.6-6.8)
		Evre 3b	2 risk faktörü var NT-proBNP ≥8500 ng/L ya da BNP ≥700 ng/L	11.1 (8.1-15.4)
Mayo 2012[16]	1. Troponin Kardiyak troponin T ≥0.025 mcg/L **ya da** Yüksek duyarlıklı kardiyak troponin T ≥40 ng/L BNP: NT-proBNP ≥1800 ng/L **ya da** BNP ≥400 ng/L 2. dFLC ≥18 mg/dL	Evre 1	Hiç risk faktörü yok	Referans
		Evre 2	1 risk faktörü var	1.7 (1.2-2.3)
		Evre 3	2 risk faktörü var	4.1 (3.1-5.5)
		Evre 4	3 risk faktröü var	6.3 (4.8-8.3)
Boston üniversitesi[17]	1. Troponin: Kardiyak troponin I >0.10 ng/mL 2. BNP: BNP >81 pg/mL	Evre 1	Hiç risk faktörü yok	Medyan GS >12 yıl
		Evre 2	1 risk faktörü var	Medyan GS 9.4 yıl
		Evre 3a	2 risk faktörü var, BNP >81 pg/mL	Medyan GS 4.3 yıl
		Evre 3b	2 risk faktröü var, BNP >700 pg/mL	Medyan GS 1 yıl

TnT: Troponin T, TnI: Troponin I, NT-proBNP: N terminal pro brain natriuretic peptide, dFLC: Tutulan ve tutulmayan serbest hafif zincirler arasındaki fark, GS: Genel sağ kalım

- Troponin T <0.06 ng/mL (ya da yüksek duyarlıklı-Troponin T <75 ng/ml)
- Sistolik kan basıncı ≥90 mmHg
- Kreatinin kliensi ≥30 mL/dk (kronik, stabil diyaliz hastaları hariç)
- Eastern Cooperative Oncology Group (ECOG) performans durumu ≤2
- New York Heart Association (NYHA) fonksiyonel durumu sınıf I ya da II
- İkiden fazla organın belirgin olarak tutulmuş olmaması (karaciğer, kalp, böbrek veya otonom sinirler)
- Büyük plevral efüzyon olmaması
- Oksijen tedavisine bağımlı olmaması

Transplantasyona uygun hastalarda tedavi:

Günümüzdeki veriler 2 ya da 4 siklus bortezomib içeren indüksiyon tedavisi sonrası kök hücre mobilizasyonu ve transplantasyonu yapılması yönündedir. Daratumumab'a erişim var ise, en uygun indüksiyon daratumumab ile siklofosfamid, bortezomib ve deksametazon kombinasyonudur (CyBorD).[17,18,19]

Başarılı bir kök hücre nakli ile amiloid üretimi durur, amiloid depozitleri yavaşça rezorbe olur ve organ fonksiyonu, performans durumu ve yaşam kalitesi iyileşir.[20] Ancak, amiloidler nedeniyle organ fonksiyon bozukluğu olan hastaların OKHN tedavisi ilişkili mortalite riski de artmıştır. Bu açıdan dikkatli değerlendirilmelidir (örn, kardiyak artitmiler, sepsis, dirençli hipotansiyon, gastrointestinal kanama ve çoklu organ yetmezliği).

OKHN hazırlama rejiminde standart melfalan dozu 200 mg/m^2'dir. Stabil kronik böbrek yetmezliği olan hastalar için doz 140 mg/m^2 olmalıdır.

Transplantasyona uygun olmayan hastalarda tedavi:

Bu hastalar için de ilk tedavi seçeneği daratumumab+ CyBorD'dir. Altı siklus sonrasında daratumumab tedavisinin monoterapi olarak 24 küre tamamlanması önerilir.[17,18] Daratumumab'a erişilemiyorsa CyBorD ya da bortezomib, melfalan, deksametazon içeren kürler uygulanabilir.

Tedavi yanıtının değerlendirilmesi:

Tedavinin herhangi bir zamanında hematolojik ya da organ tutulumunda progresyon olması, 2 kür kemoterapi sonrasında etkilenmiş ve etkilenmemiş hafif zincirler arasındaki farkın %50'den az azalması ya da bu farkın 4-6 kür kemoterapi ya da OHKN sonrası 100. günden sonra ≥40 mg/L olması durumlarında alternatif bir sistemik tedaviye geçilmesi önerilir.[21]

Tedaviye hematolojik yanıt **Tablo 3**, organ yanıtı **Tablo 4**'te özetlenmiştir.[22,23,24]

Tablo 3: AL amiloidozis tedavisinde hematolojik yanıt

Cevap kategorisi	Kriter
Tam	Serum serbest hafif zincir oranlarının normalleşmesi, negatif serum ve idrar immünfiksasyon
Çok iyi parsiyel	Etkilenmiş ve etkilenmemiş hafif zincir arasındaki farkın <40 mg/L olması
Parsiyel	Etkilenmiş ve etkilenmemiş hafif zincir arasındaki farkın %50'den fazla olması
Yanıtsız	Parsiyel'den daha az yanıt olması
Progresyon	Tam yanıtlı iken saptanabilen monoklonal protein ya da anormal serbest hafif zincir oranı olması Parsiyel yanıtlı iken serum M proteinde %50 artış ile >0.5 g/dL olması ya da idrar M proteininde %50 artış ile >200 mg/gün olması Serbest hafif zincirde %50 artış ile >100 mg/L olması

Tablo 4: AL amiloidozis tedavisinde organ yanıtları

Organ	Yanıt	Progresyon
Kalp	NT-proBNP yanıtı (Bazalde ≥650 ng/L üstünde olan NT-proBNP'de >%30 ya da >300 ng/L azalma) ya da NYHA yanıtı (Bazal NYHA sınıf 3 ya da 4 olan hastalarda ≥2 sınıf azalma)	NT-proBNP progresyonu (>%30 ya da >300 ng/L artış) ya da cTn progresyonu (≥%33 artış) ya da Ejeksiyon fraksiyonunda progresyon (≥%10 azalma)
Böbrek	24 saatlik idrar protein miktarında %50 azalma (en azından 0.5 g/gün) (tedavi öncesi proteinüri >0.5 g/gün'den fazla ise) ya da Serum kreatinin ve kreatinin klirensi bazale göre %25'ten fazla kötüleşmemeli	24 saatlik idrar protein miktarında %50 artış en azından 1 g/gün) ile >1 g/gün olması ya da Serum kreatinin ve kreatinin klirensinde %25 kötüleşme
Karaciğer	Anormal alkalen fosfataz düzeyinde %50 azalma Karaciğer boyutunda radyolojik olarak en az 2 cm küçülme	En düşük alkalen fosfataz değerine oranla %50 artış
Periferik sinir sistemi	Elektromiyogram sinir iletim hızında iyileşme (nadir)	Elektromiyogram ya da sinir ileti hızında progresif nöropati
NT-proBNP: N terminal pro brain natriüretik peptid, cTn: Kardiyak troponin, NYHA: New York Heart Association		

Relaps ve refrakter hastalıkta, daratumumab refrakterliği yok ise, daratumumab içeren rejimler uygulanabilir. Varsa, bortezomib refrakterliği belirleyici olur. Bortezomibe refrakter değil ise CyBorD verilebilir. Bortezomib refrakter ise pomalidomid-deksametazon, lenalidomid-deksametazon, OHKN, karflizomib, venetoklaks ve bendamustin tedavi seçenekleri arasındadır.[18]

Prognoz

AL amiloidozisin prognozu, organ tutulumunun şekli, sayısı ve yaygınlığı ile ilgilidir (**Tablo 2**). İleri evrede tanı alırsa prognozu kötüdür. Medyan sağ kalım kalp ya

da karaciğer yetmezliğinde 4-6 ay kadar kısadır ve enfeksiyonlar ölümlerin en sık nedenidir. Diğer taraftan, sınırlı organ tutulumu olup tedavi uygulanan hastaların beklenen medyan sağ kalımı 5 yılın üstündedir.[25,26] AL amiloidozis ve multipl miyelomun beraber olduğu hastaların sağ kalımı tek başına AL amiloidozisi olanlardan kötüdür.

Kaynaklar

1- Quock TP, Yan T, Chang E, Guthrie S, Broder MS. Epidemiology of AL amyloidosis: a real-world study using US claims data. Blood Adv. 2018 May; 2 (10): 1046-1053.
2- Kumar N, Zhang NJ, Cherepanov D, Romanus D, Hughes M, Faller DV. Global epidemiology of amyloid light-chain amyloidosis. Orphanet J Rare Dis. 2022 Jul; 17 (1): 278.
3- Basset M, Defrancesco I, Milani P, Nuvolone M, Rattotti S, Foli A, et al. Nonlymphoplasmacytic lymphomas associated with light-chain amyloidosis. Blood. 2020 Jan; 135 (4): 293-296.
4- Kyle RA, Gertz MA. Primary systemic amyloidosis: clinical and laboratory features in 474 cases. Semin Hematol. 1995 Jan; 32 (1): 45-59.
5- Milani P, Merlini G, Palladini G. Light Chain Amyloidosis. Mediterr J Hematol Infect Dis. 2018 Mar; 10 (1): e2018022.
6- Palladini G, Campana C, Klersy C, Balduini A, Vadacca G, Perfetti V, et al. Serum N-terminal pro-brain natriuretic peptide is a sensitive marker of myocardial dysfunction in AL amyloidosis. Circulation. 2003 May; 107 (19): 2440-5.
7- Lousada I, Comenzo RL, Landau H, Guthrie S, Merlini G. Light Chain Amyloidosis: Patient Experience Survey from the Amyloidosis Research Consortium. Adv Ther. 2015; 32 (10): 920-928.
8- Kourelis TV, Kumar SK, Go RS, Kapoor P, Kyle RA, Buadi FK, et al. Immunoglobulin light chain amyloidosis is diagnosed late in patients with preexisting plasma cell dyscrasias. Am J Hematol. 2014 Nov; 89 (11): 1051-4.
9- Gertz MA, Buadi FK, Hayman SR, Dingli D, Dispenzieri A, Greipp PR, et al. Immunoglobulin D amyloidosis: a distinct entity. Blood. 2012 Jan; 119 (1): 44-8.
10-Sachchithanantham S, Roussel M, Palladini G, Klersy C, Mahmood S, Venner CP, et al. European Collaborative Study Defining Clinical Profile Outcomes and Novel Prognostic Criteria in Monoclonal Immunoglobulin M-Related Light Chain Amyloidosis. J Clin Oncol. 2016 Jun; 34 (17): 2037-45.
11-Rajkumar SV, Dimopoulos MA, Palumbo A, Blade J, Merlini G, Mateos MV, et al. International Myeloma Working Group updated criteria for the diagnosis of multipl myeloma. Lancet Oncol. 2014 Nov; 15 (12): e538-48.
12-Mahmood S, Bridoux F, Venner CP, Sachchithanantham S, Gilbertson JA, Rowczenio D, et al. Natural history and outcomes in localised immunoglobulin light-chain amyloidosis: a long-term observational study. Lancet Haematol. 2015 Jun; 2 (6): e241-50.
13-Pozzi C, D'Amico M, Fogazzi GB, Curioni S, Ferrario F, Pasquali S, et al. Light chain deposition disease with renal involvement: clinical characteristics and prognostic factors. Am J Kidney Dis. 2003 Dec; 42 (6): 1154-63.
14-Bryce AH, Ketterling RP, Gertz MA, Lacy M, Knudson RA, Zeldenrust S, et al. Translocation t (11;14) and survival of patients with light chain (AL) amyloidosis. Haematologica. 2009 Mar; 94 (3): 380-6.
15-Bochtler T, Hegenbart U, Kunz C, Granzow M, Benner A, Seckinger A, et al. Translocation t (11;14) is associated with adverse outcome in patients with newly diagnosed AL amyloidosis when treated with bortezomib-based regimens. J Clin Oncol. 2015 Apr; 33 (12): 1371-8.
16-Bochtler T, Hegenbart U, Kunz C, Benner A, Kimmich C, Seckinger A, et al. Prognostic impact of cytogenetic aberrations in AL amyloidosis patients after high-dose melphalan: a long-term follow-up study. Blood. 2016 Jul; 128 (4): 594-602.
17-Kastritis E, Palladini G, Minnema MC, Wechalekar AD, Jaccard A, Lee HC, et al. Daratumumab-Based Treatment for Immunoglobulin Light-Chain Amyloidosis. N Engl J Med. 2021 Jul; 385 (1): 46-58.

18-mSMART: Mayo Consensus on AL Amyloidosis: Diagnosis, Treatment and Prognosis. https://static1.squarespace.com/static/5b44f08ac258b493a25098a3/t/5fad7f650e8bbf646ff5c9cf/1605205862155/Amyloid+Treatment+mSMART+2020+revision+October+2020.pdf.
19-Sanchorawala V, Boccadoro M, Gertz M, Hegenbart U, Kastritis E, Landau H, et al. Guidelines for high dose chemotherapy and stem cell transplantation for systemic AL amyloidosis: EHA-ISA working group guidelines. Amyloid. 2022 Mar; 29 (1): 1-7.
20-Seldin DC, Anderson JJ, Sanchorawala V, Malek K, Wright DG, Quillen K, et al. Improvement in quality of life of patients with AL amyloidosis treated with high-dose melphalan and autologous stem cell transplantation. Blood. 2004 Sep; 104 (6): 1888-93.
21-Al Saleh AS, Sidiqi MH, Sidana S, Muchtar E, Dispenzieri A, Dingli D, et al. Impact of consolidation therapy post autologous stem cell transplant in patients with light chain amyloidosis. Am J Hematol. 2019 Oct; 94 (10): 1066-1071.
22-Gertz MA, Comenzo R, Falk RH, Fermand JP, Hazenberg BP, Hawkins PN, et al. Definition of organ involvement and treatment response in immunoglobulin light chain amyloidosis (AL): a consensus opinion from the 10th International Symposium on Amyloid and Amyloidosis, Tours, France, 18-22 April 2004. Am J Hematol. 2005 Aug; 79 (4): 319-28.
23-Comenzo RL, Reece D, Palladini G, Seldin D, Sanchorawala V, Landau H, et al. Consensus guidelines for the conduct and reporting of clinical trials in systemic light-chain amyloidosis. Leukemia. 2012 Nov; 26 (11): 2317-25.
24-Palladini G, Dispenzieri A, Gertz MA, Kumar S, Wechalekar A, Hawkins PN, et al. New criteria for response to treatment in immunoglobulin light chain amyloidosis based on free light chain measurement and cardiac biomarkers: impact on survival outcomes. J Clin Oncol. 2012 Dec 20; 30 (36): 4541-9.
25-Muchtar E, Gertz MA, Lacy MQ, Go RS, Buadi FK, Dingli D, et al. Ten-year survivors in AL amyloidosis: characteristics and treatment pattern. Br J Haematol. 2019 Dec; 187 (5): 588-594.
26-Ravichandran S, Lachmann HJ, Wechalekar AD. Epidemiologic and Survival Trends in Amyloidosis, 1987-2019. N Engl J Med. 2020 Apr; 382 (16): 1567-1568.

Bölüm 3
Önemi Belirsiz Monoklonal Gammopati

Uzm. Dr. Tural Pashayev

Liv Hospital Bakü

Giriş:

Önemi belirsiz monoklonal gammopati (MGUS) prekanseröz klonal bir hastalıktır. Hastalık tutulan immünoglobülin tipine göre 3 farklı kategoriye ayrılır: nonimmüoglobülin M (İgM), İgM ve hafif zincir. MGUS yıllar içinde multipl miyelom (MM), lenfoproliferatif hastalıklar, amiloidozis ve hafif zincir hastalığına progrese olabilir ve bunun yıllık dönüşme oranı %1'dir.[1] Özellikle İgM MGUS'li hastalarda non-Hodgkin lenfoma (NHL), kronik lenfositer lösemi (KLL), hafif zincir amiloidozis ve Waldenström makroglobülinemisine dönüşme oranı diğer tiplerden daha fazladır (yılda %1.5).[2]

MGUS'de en sık ağır zincir alt tipi İgG'dir (hastaların %70'i), sonrasında sırasıyla İgM (%15), İgA (%12) ve biklonal gammopati (%3) gelir. Non-İgM MGUS, serum monoklonal protein <3 g/dl, kemik iliğinde <%10 monoklonal plazma hücre (PCs) ve MM klinik bulgularının (CRAB kriterleri: hiperkalsemi, böbrek yetmezliği, anemi ve litik kemik lezyonu) olmaması olarak tanımlanır. İgM MGUS, M monoklonal proteinin <3 g/dl, CRAB bulgularının olmaması, konstitüsyonel semptomlar, hiperviskosite, lenfadenopati, hepatosplenomegali ve diğer organ hasarı bulgularının olmaması olarak tanımlanır. Hafif zincir MGUS ise anormal serbest hafif zincir oranının (FLC) yüksek veya düşük olması (<0.26 veya >1.65), kemik iliğinde <%10 PCs olması, CRAB bulgularının, amiloidozisin, serum ve idrarda monoklonal immünoglobülin ağır zincirinin olmaması olarak tanımlanır.[3]

Epidemiyoloji ve risk faktörleri:

MGUS genellikle rutin biyokimya testlerinde yüksek total protein düzeyi saptanması ve bunun sonucunda yapılan ileri tetkiklerle saptanır. Elli yıl önce İsveç'te 70 yaş ve üzeri 294 sağlıklı bireyin taraması sonucunda MGUS prevalansının %3.1 olduğu, sonraki araştırmalarda ise toplumda sağlıklı bireylerde MGUS prevalansının %2.5 olduğu bulunmuştur. Yaş arttıkça prevalans artmaktadır. ABD'de 21.463 gönüllü üzerinde yapılan çalışmada, 70 yaş ve üzerinde prevalans %5.3 iken, 85 yaş ve üzeri bireylerde

%8.9'a çıkmaktadır. MGUS erkeklerde kadınlara kıyasla 2 kat, Afrika kökenlilerde de diğer ırklara göre 3 kat daha fazla görülmektedir.

Siyah ırktan bireylerde MGUS genellikle düşük M protein, yüksek FLC oranı, genç yaş ve düşük İgM MGUS prevalansı ile ilişkilidir. Ama MM'ye progresyon oranı diğer ırklarla benzerdir.[4]

MGUS/MM için kronik inflamasyon, enfeksiyonlar ve otoimmün hastalıklar (rölatif risk sırasıyla 1.18; 1.29 ve 1.15) risk faktörleridir. Şimdiye kadar olan raporlarda HIV pozitif hastalarda MGUS insidansı büyük farklılık göstermektedir (%2.5-61) ve bu hasta grubunda MM'ye progresyon 4.5 kat daha fazladır.[5] Yine İsveç'te yapılan bir geriye dönük çalışmada obez bireylerde insidans ve prevalansta fark olmadığı ama MM'ye progresyonun bu grupta arttığı gözlemlenmiştir (hazard oranı (HR)= 2.66).[6]

Radyasyona maruziyeti olan hastalarda (>0.1 Gy) prevalans artmakta ama MM'ye progresyon oranı aynı kalmaktadır.[7] Peptisitlerle çalışan bireylerde ise hem MGUS prevalansı, hem de insidansının arttığı bildirilmiştir.[8]

Ailesel MGUS:

İsveç'te yapılan geniş aile çalışmasında birinci derece akrabasında MM olanların miyelom oluşma riskinin 1.7 kat arttığı bildirilmiştir.[9] Aynı çalışmada 4.458 MGUS hastası ve 14.621 birinci derece yakınları izlenmiş ve uzun dönemde 1. derece yakınlarında MGUS gelişme riskinin 4 kat, MM gelişme riskinin ise 2.9 kat arttığı saptanmıştır. Genome-wide Association Studies (GWASs) zamanı tek nükleotid polimorfizmleri (SNP) gösterilmiştir (3p22.1; 6p21.33; 7p15.3 ve 17p11.2). 7p15.3 lokusundaki CDCA7L polimorfizmi MYC^{+}-miyelom ile ilişkilendirilmiştir.[10]

Genomik değişiklikler:

Mikroarray ve Next-Generation Sequencing (NGS) çalışmalarında MGUS hastalarında da 1q, 3p, 6p, 9p, 11q, 19p, 19q, 21q kromozom kazanımları; 1p, 16q ve 22q delesyonları görülmüştür. MM'de görülen kromozomal değişiklikler neredeyse tüm hastalarda bulunmaktayken, MGUS'de daha düşük sıklıkta görülür (%60.6).[11] İgM MGUS'de ise en sık kromozomal anomaliler del6q, +18q, trizomi 4, 5, 12 ve monosomi 8'dir. MGUS'de miyelomda olduğu gibi t (11;14), t (4;14), t (14;16) sık görülmektedir. MM ile ilişkili somatik mutasyonlar (KRAS, NRAS, EGR1 ve LTB) MGUS vakalarında az da olsa saptanmıştır.[12]

Klinik bulgular:

Enfeksiyonlar, kırıklar, periferik nöropati, tromboembolizm, renal önemi olan monoklonal gammopati (MGRS) MGUS'de en önemli klinik prezentasyonlardır.

Nefropatiler: Böbrek yetmezliği MM'nin tanısal komponentlerinden biridir ve MM'de tanı anında böbrek yetmezliğinin olması yüksek oranda erken mortalite ve genel

sağkalımda azalma ile ilişkilidir. Kast nefropatisi, hiperkalsemiye veya nonsteroidal ilaçlara bağlı oluşan akut tübüler nekroz, AL amiloidozis, hafif zincir proksimal tübülopati ve Randall tipi monoklonal immünglobülin depo hastalığı (MIDD) MM'de böbrek yetmezliği nedenleridir.[13] Son yıllarda MGUS'de birçok daha farklı renal patoloji saptanmıştır ve bütün bu patolojiler MGRS adı altında toplanmıştır. MGRS nefropatilerine nonmalign B hücresi klonları tarafından salgılanan monoklonal immünoglobülinler neden olmaktadır. Tanım olarak MGRS'li hastalar MM ve lenfoma kriterlerini karşılamamaktadır. Biyolojik klonalite açısından ise monoklonal B lenfositoz veya MGUS/smoldering MM'deki (SMM) klonaliteden oluşmaktadır. Bu yüzdendir ki MM ve MGUS'de görülen renal patolojiler hem kronik lenfositer lösemi (KLL) hem de Waldenström makroglobülinemisinde görülmektedir. MGRS, monoklonal proteinler tarafından ciddi renal hasara bağlı önemli morbidite ile ilişkilidir. Erken tanı böbreklerin sınırlı tamir yeteneği açısından çok önemlidir ve acil tedavi böbrek fonksiyonlarının geri dönüşümü için hayatidir.

MGRS tanısını kesinleştirmenin tek yolu böbrek biyopsidir. Böbrek biyopsisi sadece patojenik monoklonal immünglobülini saptamak için değil, prognostik belirleyicilik açısından histopatolojiyi de görmek açısından önemlidir. Sadece AL amiloidoziste başka bir dokudan da biyopsi ile gösterilebilir. MGRS nefropatileri organize ve nonorganize depozitler olmakla 2'ye ayrılır. Organize depozit hastalıkları fibrilyar (AL amiloidozis, immünglobülin ağır zincir hastalığı ve fibrilyar glomerülonefrit), mikrotubüler (tip 1 ve tip 2 kriyoglobülinemi, immünotaktoid glomerülopati-ITG) ve kristallin/inklüzyon (Fankoni sendromu) tip olarak 3 ayrı histopatolojiye ayrılır. Nonorganize depozitler ise MIDD, monoklonal immünoglobülin depozitleri ile birlikte proliferatif glomerülonefrit (PGNMID) ve C3 glomerülopatilerdir.[14]

MGRS nefropatilerinde böbrek hasarı ilerleyicidir. Nefrolojide kullanılan konvansiyonel tedavilerin etkisi sınırlı veya kısa sürelidir. MGRS ortadan kaldırılmadan yapılan renal transplantasyon sonrası hastalığın transplante böbrekte oluşma riski çok yüksektir. Bundan dolayı düşük klonal hastalık olsa dahi tedavi verilmesi hem böbrek fonksiyonlarını korumada hem de böbrek nakli sonrası nüks riskini düşürmede önemlidir. Tedavi protokolü patolojik klona ve renal tutulumun derecesine bağlı olarak belirlenir.[15]

MGRS'li hastaların yaşam süresi MM hastalarınınkinden daha uzundur ama tedavi sonrası sekonder miyelodisplastik sendrom (MDS) ve nöropatiler ciddi morbidite ve mortalite nedenidir. AL amiloidoziste daratumumab-bortezomib-lenalidomid-deksametazon kombinasyonu veya bortezomib-siklofosfamid içeren diğer kombinasyon kemoterapileri kullanılmaktadır.[16] Renal yanıt hematolojik yanıta bağlıdır. MGRS ortadan kaldırıldıktan sonra başarılı bir şekilde renal transplantasyon yapılabilir.

Dermatopati: MG'nin cilt tutulum formları **Tablo 1**'de özetlenmiştir.

Kriyoglobulinemi en sık görülen cilt tutulumudur. İmmünoglobülin tipine göre 3 alt tipi mevcuttur. Tip 1 sadece monoklonal immünoglobülinlerden oluşurken, Tip 2 ve 3 ise mikst tip monoklonal immünoglobülinlerden (İgG'ye karşı monklonal İgM veya İgG'ye karşı poliklonal immünoglobülinler) oluşur.[17] Tip 1 kriyoglobülinemide hiperviskozite ön plandayken, mikst tiplerde vaskülit kliniği ön plandadır. Tipik prezentasyon şekli alt

Tablo 1. Monoklonal proteine göre cilt tutulumları ve tedavileri

Cilt tutulumu	Monoklonal protein	Cilt bulguları	Olası tedaviler
Kriyoglobülinemik vaskulit	İgG ve İgM	Döküntü, ülser	Rituksimab, plazma değişimi, steroid
Schnitzler sendromu	İgM	Pruruitik ürtiker	Anakinra
Pyederma gangrenosum	İgA >İgM	Merkezi nekrozlu ülser	İnfliksimab, MM tedavisi
Nekrobiotik ksantogranüloma	İgG	Ksantomalar	MM tedavisi, OKİT
Skleromiksödem	İgG	Liken miksödem	İMİD, OKİT
POEMS	Lambda	Hiperpigmentasyon, eritema, akrosiyanoz	Rd, Vd, Bevacizumab

ekstremitede peteşilerdir. Bunlar gövdeye ve üst ekstremitelere yayılmış da olabilir. Bu lezyonlarla beraber purpuralar da görülmektedir ve bazen birleşme eğilimindedir. En önemli komplikasyon lezyonların ülserleşmesidir. Ağır vakalarda distal ekstremitelerde, kulak ve burun kıkırdağında Reynould fenomeninin neden olduğu nekrozlar görülür. Tedavi etiyolojiye yöneliktir ve kriyoglobülinemi klonları plazma hücrelerini de içeren birkaç tip B hücresi klonlarının sonucu olabilir. Hepatit C ile ilişkili kriyoglobülinemide antiviral tedavi verilmesi önerilir. Kriyoglobulinleri sentez eden B hücre klonlarının tedavisi için rituksimab etkili bir tedavidir. Monoklonal İgM kriyoglobülinemide verilen rituksimab tedavisi İgM'yi presipite ederek hastalık alevlenmesi yaratabilir. Bu hastalarda İgM ve kriyoglobülinemi düzeyini düşürmek için ilk önce plazma değişimi (steroidle beraber de verilebilir) yapılması önerilir.[18] Diğer hastalıklarda spesifik monoklonal antikorlarla ilişkilidir. Schnitzler sendromu, ürtikeryal cilt erupsiyonları ile karakterizedir ve kronik tekrarlayan ürtikeryal döküntüler monoklonal İgM gammopatisi ile ilişkilidir. Bu lezyonların yanı sıra ateş, lenfadenopati, artralji, parastezi, nöropati ve hepatosplenomegali gelişebilir. Eğer altta yatan hematolojik hastalık tedavi gerektirmiyorsa semptomları iyileştirmede anakinra kullanılabilir. Kolşisin veya pefloksasinin nadir de olsa faydalı olabileceği bildirilmiştir.[19]

Piyoderma gangrenozum (PG) keskin sınırlarla çevrili eritematöz lezyon ve santral nekrozu olan ülserlerle karakterizedir. Çoğu vaka inflamatuvar bağırsak hastalığı (İBD) ve artritlerle ilişkilidir. Vakaların %2-20'si monoklonal gammopati ile ilişkili bulunmuştur. En çok görünen ağır zincir İgA, daha nadir ise İgM'dir. İnfliksimab tedavisi İBD veya artritle ilişkili hastalıkta faydalı bulunmuştur. Monoklonal gammopati ile ilişkili PG vakalarında MM tedavisi ve ardından OKİT'nin başarılı olduğu vakalar yayınlanmıştır.[20]

Skleromiksödem musin dermal depolaşması sonucu oluşan liken miksödemlerle karakterizedir. 3 formu tanımlanmıştır: Jeneralize, lokal ve atipik. Hastalıkta papüller ve sklerodermoid erüpsiyonlar ön plandadır. Çoğu vaka İgG lambda monoklonalitesi ile ilişkilidir ve MM'ye progresyon nadirdir. Vakaların %10-15'i karpal tünel sendromu, periferik nöropati, kognitif bozukluk, baş ağrısı ve hatta psikoz gibi nöropsikolojik bulgular

görülebilir. Sistemik tutulumlar da azımsanmayacak düzeydedir ve kardiyomiyopati, pulmoner fibrozis, özofajiyal motilite bozukluğu ciddi morbidite-mortalite nedenidir. Hastalığın takibinde çok nadir görülen dermato-nöro sendrom gelişebilir ve ateş, nöbet, komaya neden olarak fatal bir seyir gösterebilir. İnsan immünoglobülini (İVİG) dermato-nöro sendrom tedavisinde kullanılmaktadır. Skleromiksödem tedavisinde ise İVİG, talidomid gibi tedavilerin faydalı olabileceği raporlanmıştır. Bazı cilt lezyonlarının OKİT sonrası geri döndüğü de bildirilmiştir.[21]

POEMS sendromu: Poliradikülonöropati, organomegali, endokrinopati, monoklonal protein artışı ve cilt değişikliği ile karakterize hastalıktır. Vakaların %90'u lambda hafif zincir monoklonalitesi göstermektedir. Ağır zincirlerden ise en çok İgA görülmektedir. Hiperpigmentasyon, hemanjiyomlar neredeyse hastaların yarısında mevcuttur. Eritem, hipertrikoz, akrosiyanoz da ana cilt değişikliklerindendir. Bazı hastalarda Reynaud fenomeninin görüldüğü de raporlanmıştır.[22]

Nöropati: Santral veya periferik nöropati monoklonal gammopatinin iyi bilinen komplikasyonudur. Çalışmalarda tanı anında hastaların %10'unda semptomatik periferik nöropati olduğu bildirilmiştir. MM'de ise tanı anında bu oran %20 civarındadır ve nörotoksik tedavi ile %75'e kadar ulaşır. Hastaların yaklaşık yarısında paraproteinemik nöropati İgM (genelde kappa) monoklonal gammopatisine bağlıdır. Hastaların çoğunda nöropatiye eşlik eden ek komorbiditeler de görülmektedir. Bazen komorbiditelerin kendisi de nöropati açısından risk teşkil eder (diyabet veya diğer nöromüsküler hastalıklar). Ek olarak nöropatiler multisistemik bir hastalığın (POEMS, Kriyoglobülinemi) parçası olabilir.[23]

Tablo 2'de farklı hastalıklarda görülen nöropatiler tariflenmiştir. İgM monoklonal gammopatili hastaların yarısında anti-MAG (miyelin ilişkili glikoprotein) antikorlar görülmektedir. Anti-MAG antikoru negatif olan hastaların önemli bir kısmında ise gangliosidlere karşı antikorlar (GM1 en sık görülen, GM2, GD1a, GD1b ve GO1b) bulunmuştur. İgM ile ilişkili nöropatiler EMG'de demiyelinizasyonla karakterizedir (İgM protein ilişkili distal demiyelinize simetrik nöropati: DADS-M). Duyusal ataksi de sık

Tablo 2. Monoklonal gammopatiye göre nöropatiler

Monoklonal gammopati	Sinir ileti fenotipi	Periferik nöropati fenotipi	Bölge
İgM	Demiyelinize	Duyusal >motor, duyusal ataksi	Distal
Waldenström makrog.	Aksonal >demiyelinize	Duyusal >motor	Distal
İgG/İgA	Aksonal/Demiyelinize	Sensorimotor	Distal SM, proksimal güçsüzlük
MM	Aksonal	Duyusal >motor	Değişken
AL amiloidozis	Aksonal	Sensorimotor	Periferik ve otonom
POEMS	Demiyelinize	Sensorimotor, poliradikülopati	Değişken
CANOMAD	Mikst	Duyusal	Ataksi, oftalmopleji

görülmektedir. DADS-M'de nöropati kronik inflamatuvar demiyelinize polinöropatinin (CIDP) aksine üniformdur. DADS-M'de derin duyusal nöropati ve duyusal ataksi daha sıktır ve CIDP tedavisine yanıt vermez. Rituksimab tedavisi denenmiştir ve farklı çalışmalarda farklı sonuçlar alınmıştır.[24]

Monoklonal İgA ve İgG ile ilişkili nöropatilere İgM'ye göre daha az sıklıkta rastlanır. Bu hastalarda daha çok CIDP'ye benzer şekilde distal predominant sensorimotor nöropati görülür. EMG'de aksonal özellikler ön plandadır. Tedavisinde steroidler ve İVİG hasta bazlı karar verilerek kullanılabilir. Bir klinik çalışmada plazma değişiminin klinikte iyileşme gösterdiği raporlanmıştır.[25] MM ile benzer immünoglobülin sınıfı özelliği göstermesine rağmen nöropati kliniği ciddi farklılık göstermektedir, daha heterojen ve her zaman aksonal tiptedir.

Diğer iki antite POEMS sendromu ve AL amiloidozistir. Her iki hastalıkta lambda hafif zincir klonalitesi daha sıktır (POEMS'de her zaman lambda zincir, AL amiloidoziste ise hastaların 2/3'ünde lambda hafif zincir hastalığı mevcuttur). Nöropati kliniği de bu iki antite arasında ciddi farklılık göstermektedir. POEMS'de sensorimotor nöropati ön plandadır ve zorunlu 2 kriterden biridir. AL amiloidoziste ise nöropati %15-20 hastada görülmektedir ve otonom nöropati ön plandadır. Ortostatik hipotansiyon, gastrointestinal ve sekretomotor disfonksiyon belirgindir. Sonuç olarak AL amiloidoziste aksonal hasar ön planda iken, POEMS'de demiyelinizan hasar daha sıktır.[26]

Otoimmün hastalıklar: MGUS'de monoklonal immünglobülinlere karşı oluşan antikorlar otoantikor özellik taşıyabilir ve farklı yollarla otoimmün hadiselere yol açabilmektedir. Bu antikorlardan bazıları insüline karşı duyarlılaşmakta ve insülin ile ilişkili otoimmün sendrom oluşmaktadır. Erken postprandiyal hiperglisemi sonucunda reaktif olarak fazladan insülin salımı olmakta ve geç prandiyal hipoglisemi ile sonuçlanmaktadır. Semptomlar terleme, baş dönmesi, baş ağrısı ve tremordan konfüzyon, nöbet ve bilinç kaybına kadar değişmektedir. Diğer otoimmün hadiselere örnek olarak nöromiyelitis optika, Kikuçi hastalığı, Sjögren sendromu ve ankilozan spondilit gösterilebilir.[27]

Oküler tutulum: Altta yatan monoklonal gammopati oküler hasara neden olabilmektedir. Bundan dolayı gammopatili hastalarda periyodik göz kontrolü yapılması önemlidir. Monoklonal gammopati ile ilişkili göz tutulumları kristallin keratopati, kristal histiositoz, hiperkupremik keratopati ve makulopatidir. MG ve MM'li hastaların %1'inde kristallin keratopati görülmektedir. Hastaların görme fonksiyonları tamamen korunmakla beraber, çoğu zaman fotofobi gibi hafif semptomlar oluşabilmektedir. Ağır vakalarda korneal endotel dekompensasyon ile birlikte progresif korneal kalınlaşma, stromal bulanıklık ve görme kaybı da görülebilmektedir. Tedavi altta yatan monoklonal gammopatinin tedavisidir ve iyileşme paraproteinin azalması ile koreledir. Altta yatan hastalık tedavi edilmez ise korneal transplantasyon sonrası greftte hastalık görülme riski yüksektir.[28]

Paraproteinemik keratopatide korneada ultrastruktural paternde parşömen benzeri immünotaktoid depozitler, immünkompleks benzeri depozitler ve ender olarak da fibril ve amiloid depozitler görülmektedir.

Üveal hastalık üveal efüzyon ve ilerleyici görme kaybı ile karakterizedir. Monoklonal protein ile üveal antite arasında net ilişki belirlenememiştir ama bazı prevalans çalışmalarında MGUS'li hastalarda üveal patolojiler daha sık görülmektedir.[29]

İmmün yetmezlik: MM'de enfeksiyonlar majör morbidite ve mortalite nedenidir. Enfeksiyonlar çoğu zaman MM'ye bağlı immün yetmezliğin sonucudur. MM'de B hücresi disfonksiyonu ve buna bağlı hipogammaglobülinemi, T hücresi, dendritik hücre ve NK hücre yetmezliği görülmektedir. MGUS'de ise plazma hücre disfonksiyonu görülmekte ve bu da hipogammaglobülinemiye neden olarak enfeksiyonlara yatkınlık yaratmaktadır. Kristonsson ve arkadaşlarının 5.326 MGUS'li hastanın dahil edildiği çalışmasında 5 ve 10 yıllık takiplerde enfeksiyon riskinin 2 kat arttığı raporlanmıştır.[30] En sık görülen enfeksiyonlar bakteriyel (pnömoni, osteomiyelit, septisemi, pyelonefrit, endokardit ve menenjit), viral (influenza ve herpes) enfeksiyonlardır. Tanıda M protein konsantrasyonun 2.5 g/dl üzerinde olması enfeksiyon için en yüksek risk faktörüdür. Geniş popülasyon kohort çalışmalarında MGUS ve mikobakteriyel enfeksiyonlar arasında ilişki bulunmuştur.[30]

İmmün yetmezlik tedavi ile düzelmeyen tablodur. Hatta kemoterapi ile bu risk daha da artmaktadır. Özellikle ilk 3 ayda hastaların çoğunda bakteriyel, viral ve fungal enfeksiyon riskleri en fazladır. Birçok çalışmada MM ve KLL hastalarında profilaktik İVİG verilmesi araştırılmıştır ve İVİG profilaksi ile ciddi enfeksiyon görülme olasılığı azalmakla beraber, genel sağkalımda fark bulunmamıştır.[31] İVİG grubunda alerjik reaksiyondan renal hasara kadar yan etkiler daha sık gözlemlenmiştir. Bundan dolayı bu hastalarda İVİG rutin olarak profilakside önerilmemektedir.

Koagülopati: Venöz trombemboli (VTE) kanser hastalarında en sık görülen komplikasyondur ve kemoterapi alan hastalarda 2. en sık ölüm nedenidir. Daha çok solid kanserlerde görülmesine rağmen, monoklonal gammopatili hastalarda da VTE insidansı yüksektir. MM'de plazma vizkositesinin yükselmesi, sirküle eden immünoglobülin düzeyinin yüksekliği ve monoklonal proteinlerin prokoagülan etkisi nedeniyle VTE sıklığı %10'a kadar çıkmaktadır. MGUS hastalarında yıllık VTE riski 3.4 kat, arteryel tromboz riski 1.7 kat artmaktadır.[32]

Bazı çalışmalarda MGUS ile trombembolizm arasında ilişki bulunamamıştır, sadece yüzeysel tromboflebit riskinin arttığı bildirilmiştir.[33]

Daha önce de otoimmün fenomenden bahsedilmişti. MGUS'li hastaların küçük bir bölümünde monoklonal proteinlere bağlı kazanılmış von Willebrand hastalığı (AVWS) görülmektedir. Bu hastalık ek olarak hemaproliferatif hastalıklar, otoimmün durumlar, neoplaziler ve kardiyovasküler hastalıklarla da ilişkilidir. Tipik olarak mukokütanöz ve cerrahi sonrası kanamalar sık görülmektedir. Tek merkezli bir çalışmada AVWS'li 11 hastanın 8'inde MGUS tanısından önce kanamaların olduğu ve takip döneminde yeni kanama riskinin yıllık %11 olduğu raporlanmıştır.[34]

MGUS'li hastalarda kanama sadece AVWS'ye bağlı değil, hipervizkositeli hastalarda da görülmektedir. Kanamalı hastalarda plazmaferez ve antifibrinolitiklerin kullanımının özellikle mukokütanöz kanamalarda faydalı olduğu bildirilmiştir.[35]

AVWS'li hastalarda altta yatan hastalığın ivedilikle tedavisi önerilmektedir. Ciddi kanamalarda vWF içeren ilaçların kullanımı önerilir. Bortezomib, rituksimab gibi tedavilerin faydalı olabileceği bildirilmiştir.[36]

Multisistemik hastalıklar

1. **AL amiloidozis:** Monoklonal gammopati ile ilişkili en sık görülen multisistemik hastalıktır. MM kriterlerini karşılamamasına rağmen sitotoksik ilaçlar kullanılmış ilk antitedir. AL amiloidozis hem KLL hem de WM gibi düşük dereceli lenfomalarda da olabilir. MALT lenfoma ve marjinal zon lenfomalarda AL amiloidozisin peritümöral formu görülebilir. Bu amiloid depozitleri genelde yumuşak dokularda ve akciğerde oluşur, diğer visseral organlarda görülmesi nadirdir. Yakın zamanlara kadar AL amiloidozisin prognozu MM'den daha kötü değerlendirilirdi. Özellikle amiloidojenik hafif zincir depolanmasına bağlı oluşan organ disfonksiyonu en kötü prognoza sahipti. Kardiyak tutulumun olması 3 aydan daha kısa sağkalımla ilişkiliydi. Yeni gelişen tedavilere rağmen kardiyak tutulumda iyileşme hala büyük bir sorundur ve prognozu kötü kalmakta devam etmektedir. Proteinüri ve renal hasar tanı anında hastaların yaklaşık yünde görülmekte ve proteinüri %30 vakada nefrotik düzeyde olmaktadır. Konjestif kalp yetmezliği ise tanı anında %17 hastada görülmekte ve hastalık takibinde de %5 hastada gelişmektedir. Nöropati, daha çok otonom özellik taşımakta ve en sık gastrointestinal sistemi etkilemektedir. Hepatosplenomegali görülmesi olası değildir. Yumuşak doku tutulumu karpal tünel sendromu, miyopati ve makroglossiye neden olmaktadır. Hastaların %40'ında amiloid proteinlerin faktör X ile etkileşimi sonrası koagülopati gelişmektedir.[37]

2. **POEMS sendromu:** Monoklonal proteinlerin neden olduğu diğer multisistemik hastalıktır. POEMS sendromunda ana kriterlere ek olarak papil ödem, ekstravasküler volüm artışı, sklerotik kemik lezyonları ve trombositoz/eritrositoz (PEST) gelişmektedir. Renal lezyonlarda tarif edilmiş ama monoklonal immünoglobülin depozitleri ile ilişki saptanmamıştır. POEMS sendromunda klinikten sorumlu sitokinler vasküler endotelyal büyüme faktörü (VEGF) ve interlökin-6'dır. Her iki sitokin hastalıkta tedaviye yanıtın izleminde kullanılmaktadır. Megakaryositik hiperplazi ve kümelenme sık sık görülmekte ama JAK2V617F mutasyonu negatif saptanmaktadır. Hastaların 1/3'ünde kemik iliğinde klonal plazma hücresi görülmeyebilir. Bu hastalarda monoklonal immünoglobülin salgılanmasında plazmositomalar sorumludur. Birçok vakada POEMS sendromu Castleman hastalığıyla birlikte olabilir. Bu hastalık unifokal veya multisentrik olabilir. Bu hastalıkta tedavi plazma hücre klonuna değil, Castleman hastalığına yönelik olmalıdır.[38]

3. **CANOMAD sendromu:** Kronik ataksik nöropati, oftalmopleji, M protein varlığı ve aglünitasyonu ve disialosil antikorların varlığı ile karakterizedir. Bu hastalarda hem alt

hem de üst ekstremitede sensorimotor nöropati, dizartri, disfaji, diplopiya, bulbar ve ataksik yürüyüş gibi nörolojik patolojiler ön plandadır. Plazmada GM1, GD1a, GD1b, GD2, GD3, GR1b gibi gangliozidlere karşı antikorlar gibi davranan monoklonal proteinler mevcuttur. Hastaların çoğunda anti-MAG antikoru da saptanmaktadır. EMG'de spesifik bulgusu yoktur ve tipik olarak demiyelinizasyon bulguları beklenmez. 1 hastada dorsal kök ganglionopatisi otopsi zamanı saptanmıştır. Nörolojik semptomların yanı sıra immünkompleks aracılı glomerülonefritler de tanımlanmıştır. İVİG tedavisi birçok vakada başarılı bulunmuştur. Dirençli vakalarda İVİG yanı sıra rituksimab tedavisi kullanılabilir.[39]

4. **TEMPİ sendromu:** Monoklonal gammopati ile ilişkili hastalıklar kategorisine yeni eklenmiştir. Bu sendrom telanjiektaziler, EPO artışına bağlı eritrositoz, monoklonal gammopati, perinefrik sıvı toplanması ve intrapulmoner şantlarla karakterizedir. Telanjiektaziler en sık yüz, gövde ve kollarda görülmektedir. Diğer semptomlar dispne, karında şişkinlik ve ağrıdır. Eritropoetin düzeyi genelde 5.000 mU/ml'yi geçmektedir. Vakaların çoğunluğu İgG kappa monoklonalitesi ile ilişkilidir. Kemik iliği biyopsisinde klonal plazma hücrelerinin yanı sıra miyeloproliferatif hastalık bulguları, özellikle megakaryositik hiperkromi ve kümelenme, retikülin fibrozis, osteosklerozis ve intrasinusoidal hematopoezis görülmektedir. JAK2V617F mutasyonu genellikle negatiftir. Immünosupresif tedaviler genelde etkisizdir ama bortezomib ile yapılan birkaç çalışmada semptomların gerilediği bildirilmiştir.[40]

Sonuç olarak, monoklonal gammopati farklı organ ve dokularda farklı hastalıklara neden olabilmektedir. Bu klinikopatolojik durumların tanınması ve tedavi stratejilerinin son zamanlarda artması hayati önemli organ tutulumlarında daha yüksek sağkalımla sonuçlanmıştır. MGRS, AL amiloidozis, MGNS gibi durumlarda sitotoksik tedavilerin faydalı olduğunu gösteren birçok çalışma mevcuttur. Diğer monoklonal gammopati ile ilişkili durum ve hastalıklarda ise hasta bazlı karar vermek daha uygun yaklaşım gibi görünmektedir.

Kaynaklar

1. Rajkumar SV, Kyle RA, Buadi FK. Advances in the diagnosis, classification, risk stratification, and management of monoclonal gammopathy of undetermined significance: implications for recategorizing disease entities in the presence of evolving scientific evidence. Mayo Clin Proc. 2010 Oct; 85 (10): 945-8.
2. Kyle RA, Dispenzieri A, Kumar S, Larson D, Therneau T, Rajkumar SV. IgM monoclonal gammopathy of undetermined significance (MGUS) and smoldering Waldenström's macroglobulinemia (SWM). Clin Lymphoma Myeloma Leuk. 2011 Feb; 11 (1): 74-6.
3. Dispenzieri A, Katzmann JA, Kyle RA, Larson DR, Melton LJ 3rd, Colby CL, et al. Prevalence and risk of progression of light-chain monoclonal gammopathy of undetermined significance: a retrospective population-based cohort study. Lancet. 2010 May 15;375 (9727): 1721-8. Erratum in: Lancet. 2010 Jul 31;376 (9738): 332.
4. Landgren O, Gridley G, Turesson I, Caporaso NE, Goldin LR, Baris D, et al. Risk of monoclonal gammopathy of undetermined significance (MGUS) and subsequent multipl myeloma among African American and white veterans in the United States. Blood. 2006 Feb 1;107 (3): 904-6.

5. Lindqvist EK, Goldin LR, Landgren O, Blimark C, Mellqvist UH, Turesson I, et al. Personal and family history of immune-related conditions increase the risk of plasma cell disorders: a population-based study. Blood. 2011 Dec 8;118 (24): 6284-91.
6. Thordardottir M, Lindqvist EK, Lund SH, Costello R, Burton D, Korde N, et al. Obesity and risk of monoclonal gammopathy of undetermined significance and progression to multipl myeloma: a population-based study. Blood Adv. 2017 Nov 1;1 (24): 2186-2192.
7. Iwanaga M, Tagawa M, Tsukasaki K, Kamihira S, Tomonaga M. Prevalence of Monoclonal Gammopathy of Undetermined Significance: Study of 52,802 Persons in Nagasaki City, Japan. Mayo Clin Proc. 2007 Dec;82 (12): 1474-9.
8. Landgren O, Shim YK, Michalek J, Costello R, Burton D, Ketchum N, et al. Agent Orange Exposure and Monoclonal Gammopathy of Undetermined Significance: An Operation Ranch Hand Veteran Cohort Study. JAMA Oncol. 2015 Nov;1 (8): 1061-8.
9. Landgren O, Linet MS, McMaster ML, Gridley G, Hemminki K, Goldin LR. Familial characteristics of autoimmune and hematologic disorders in 8,406 multipl myeloma patients: a population-based case-control study. Int J Cancer. 2006 Jun 15;118 (12): 3095-8.
10. Walker BA, Mavrommatis K, Wardell CP, Ashby TC, Bauer M, Davies FE, et al. Identification of novel mutational drivers reveals oncogene dependencies in multipl myeloma. Blood. 2018 Aug 9;132 (6): 587-597. Erratum in: Blood. 2018 Sep 27;132 (13): 1461.
11. López-Corral L, Sarasquete ME, Beà S, García-Sanz R, Mateos MV, Corchete LA, et al. SNP-based mapping arrays reveal high genomic complexity in monoclonal gammopathies, from MGUS to myeloma status. Leukemia. 2012 Dec;26 (12): 2521-9.
12. Mikulasova A, Wardell CP, Murison A, Boyle EM, Jackson GH, Smetana J, et al. The spectrum of somatic mutations in monoclonal gammopathy of undetermined significance indicates a less complex genomic landscape than that in multipl myeloma. Haematologica. 2017 Sep;102 (9): 1617-1625.
13. Pozzi C, D'Amico M, Fogazzi GB, Curioni S, Ferrario F, Pasquali S, et al. Light chain deposition disease with renal involvement: clinical characteristics and prognostic factors. Am J Kidney Dis. 2003 Dec;42 (6): 1154-63.
14. Nasr SH, Satoskar A, Markowitz GS, Valeri AM, Appel GB, Stokes MB, et al. Proliferative glomerulonephritis with monoclonal IgG deposits. J Am Soc Nephrol. 2009 Sep;20 (9): 2055-64.
15. Fermand JP, Bridoux F, Kyle RA, Kastritis E, Weiss BM, Cook MA, et al. International Kidney and Monoclonal Gammopathy Research Group. How I treat monoclonal gammopathy of renal significance (MGRS). Blood. 2013 Nov 21;122 (22): 3583-90.
16. Venner CP, Lane T, Foard D, Rannigan L, Gibbs SD, Pinney JH, et al. Cyclophosphamide, bortezomib, and dexamethasone therapy in AL amyloidosis is associated with high clonal response rates and prolonged progression-free survival. Blood. 2012 May 10;119 (19): 4387-90.
17. Tedeschi A, Baratè C, Minola E, Morra E. Cryoglobulinemia. Blood Rev. 2007 Jul;21 (4): 183-200.
18. Shaikh A, Habermann TM, Fidler ME, Kumar S, Leung N. Acute renal failure secondary to severe type I cryoglobulinemia following rituksimab therapy for Waldenström's macroglobulinemia. *Clin Exp Nephrol. 2008 Aug; 12 (4): 292-295.*
19. Powell FC, Schroeter AL, Su WP, Perry HO. Pyoderma gangrenosum and monoclonal gammopathy. Arch Dermatol. 1983 Jun;119 (6): 468-72.
20. Korde N, Kristinsson SY, Landgren O. Monoclonal gammopathy of undetermined significance (MGUS) and smoldering multipl myeloma (SMM): novel biological insights and development of early treatment strategies. Blood. 2011 May 26;117 (21): 5573-81.
21. Salas-Alanis JC, Martinez-Jaramillo B, Gomez-Flores M, Ocampo-Candiani J. Scleromyxedema, a therapeutic dilemma. Indian J Dermatol. 2015 Mar-Apr;60 (2): 215.
22. Dispenzieri A. POEMS syndrome: 2021 Update on diagnosis, risk-stratification, and management. Am J Hematol. 2021 Jul 1;96 (7): 872-888.
23. Kelly JJ Jr, Kyle RA, O'Brien PC, Dyck PJ. Prevalence of monoclonal protein in peripheral neuropathy. Neurology. 1981 Nov;31 (11): 1480-3.
24. Mauermann ML. Paraproteinemic neuropathies. Continuum (Minneap Minn). 2014 Oct;20 (5 Peripheral Nervous System Disorders): 1307-22.
25. Raheja D, Specht C, Simmons Z. Paraproteinemic neuropathies. Muscle Nerve. 2015 Jan;51 (1): 1-13.

26. Dispenzieri A. POEMS syndrome: update on diagnosis, risk-stratification, and management. Am J Hematol. 2015 Oct;90 (10): 951-62.
27. Cho SY, Yang HS, Jeon YL, You E, Lee HJ, Yoon HJ, Park TS. A case series of autoimmune diseases accompanied by incidentally diagnosed monoclonal gammopathy: Is there a link between the two diseases? *Int J Rheum Dis. 2014 Jul;17 (6): 635-9.*
28. Balderman SR, Lichtman MA. Unusual Manifestations of Monoclonal Gammopathy: I. Ocular Disease. Rambam Maimonides Med J. 2015 Jul 30;6 (3): e0026.
29. Khaouly S, Vilaplana D. Uveal effusion associated with an IgM lambda subtype monoclonal gammopathy. Arch Soc Esp Oftalmol. 2014 Sep;89 (9): 382-6.
30. Kristinsson SY, Tang M, Pfeiffer RM, Björkholm M, Goldin LR, Blimark C, et al. Monoclonal gammopathy of undetermined significance and risk of infections: a population-based study. Haematologica. 2012 Jun;97 (6): 854-8.
31. Raanani P, Gafter-Gvili A, Paul M, Ben-Bassat I, Leibovici L, Shpilberg O. Immunoglobulin prophylaxis in hematological malignancies and hematopoietic stem cell transplantation. Cochrane Database Syst Rev. 2008 Oct 8; (4): CD006501.
32. Zamagni E, Brioli A, Tacchetti P, Zannetti B, Pantani L, Cavo M. Multipl myeloma, venous thromboembolism, and treatment-related risk of thrombosis. Semin Thromb Hemost. 2011 Apr;37 (3): 209-19.
33. Kristinsson SY, Pfeiffer RM, Björkholm M, Goldin LR, Schulman S, Blimark C, et al. Arterial and venous thrombosis in monoclonal gammopathy of undetermined significance and multipl myeloma: a population-based study. Blood. 2010 Jun 17;115 (24): 4991-8. Erratum in: Blood. 2011 Apr 7;117 (14): 3938.
34. Tiede A, Priesack J, Werwitzke S, Bohlmann K, Oortwijn B, Lenting P, et al. Diagnostic workup of patients with acquired von Willebrand syndrome: a retrospective single-centre cohort study. J Thromb Haemost. 2008 Apr;6 (4): 569-76.
35. Mayerhofer M, Haushofer A, Kyrle PA, Chott A, Müllner C, Quehenberger P, et al. Mechanisms underlying acquired von Willebrand syndrome associated with an IgM paraprotein. Eur J Clin Invest. 2009 Sep;39 (9): 833-6.
36. Tiede A, Rand JH, Budde U, Ganser A, Federici AB. How I treat the acquired von Willebrand syndrome. *Blood* 2011; 117 (25): 6777–6785.
37. Lebovic D, Hoffman J, Levine BM, Hassoun H, Landau H, Goldsmith Y, et al. Predictors of survival in patients with systemic light-chain amyloidosis and cardiac involvement initially ineligible for stem cell transplantation and treated with oral melphalan and dexamethasone. Br J Haematol. 2008 Nov;143 (3): 369-73.
38. Navis GJ, Dullaart RP, Vellenga E, Elema JD, de Jong PE. Renal disease in POEMS syndrome: report on a case and review of the literature. Nephrol Dial Transplant. 1994;9 (10): 1477-81.
39. Löscher WN, Woertz A, Wallnöfer M, Wanschitz JV, Luef G. Successful treatment of CANOMAD with IVIg and rituksimab. J Neurol. 2013 Apr;260 (4): 1168-70.
40. Sykes DB, Schroyens W, O'Connell C. The TEMPI syndrome--a novel multisystem disease. N Engl J Med. 2011 Aug 4;365 (5): 475-7.

Bölüm 4
Waldenström Makroglobülinemisi

Uzm. Dr. Mesut Tığlıoğlu

SBÜ Dışkapı Yıldırım Beyazıt Eğitim Araştırma Hastanesi, Altındağ/Ankara

Epidemiyoloji

Waldenström makroglobülinemisi (WM), immünglobülin M (IgM) sekrete eden lenfoplazmositik lenfoma olup Dünya Sağlık Örgütü'nün lenfoid neoplaziler sınıflamasında B hücreli matür neoplaziler grubunda yer almaktadır.[1] WM, malign lenfoplazmositik hücrelerin kemik iliği, lenf bezleri veya dalakta çoğalması ve monoklonal IgM artışı ile karakterizedir.[2] Genellikle indolan bir seyir gösterir. Nadir görülen hematolojik bir hastalıktır ve tüm lenfomaların %1-2'lik bir kısmını oluşturur, yaşla beraber insidansı artar.[3] Ortalama tanı yaşı 70 olup, erkeklerde daha sık gözlenir.[4]

WM'de ailesel yatkınlık mevcuttur. Hastaların %20'sinde birinci derece akrabasında WM tanısı veya WM ile direkt ilişkili B hücre neoplazisi saptanmaktadır. Ailesel yatkınlığa ek olarak çevresel faktörler de hastalığın patogenezine katkıda bulunmaktadır.[5]

Genetik

Hastaların %80-95'inde, miyeloid farklılaşma birincil yanıt geninde ($MYD88^{L265P}$) somatik mutasyon mevcuttur.[6] MYD88 mutasyonu, WM'li hastaların normal dokularında veya sağlıklı kişilerin B hücrelerinde bulunmaz; dolayısıyla hastaların B hücrelerinin malign transformasyonu ile bağlantılı olduğu düşünülmektedir.[7]

$MYD88^{L265P}$ saptaması, WM'yi morfolojik olarak benzer lenfomalardan veya IgM miyelomdan ayırt etmeye yardımcı olur, ancak $MYD88^{L265P}$ tek başına WM için tanısal değildir. $MYD88^{L265P}$ mutasyonunun olmaması WM tanısını dışlamaz; WM tanılı hastaların %5 ile %10ıunda $MYD88^{L265P}$ yoktur, bu hastalar başka bir MYD88 mutasyonuna veya vahşi tip MYD88 genine sahiptir.[8]

Hastaların %20-40'ında ise C-X-C kemokin reseptörü tip 4 (CXCR4) geninin C-terminal alanında somatik aktive edici mutasyonlar bulunur.[6] Bu heterojen mutasyonlar, potansiyel olarak farklı klinik etkilere neden olmaktadır, ancak WM teşhisi için bir kriter oluşturmaz.[3]

Bu mutasyonlar dışında hastaların sitogenetik incelenmesinde en yaygın olarak 6. kromozomun kısa kolunda delesyon bildirilmiştir.[9]

Laboratuvar bulguları

En sık saptanan laboratuvar bulgusu anemidir. Kemik iliği infiltrasyonuna bağlı olarak lökopeni veya trombositopeni de görülebilmektedir. Böbrek fonksiyon testleri, elektrolit değerleri, karaciğer fonksiyon testlerinde hastalığa spesifik bir parametre bulunmamaktadır. Laktat dehidrogenez (LDH) ve β-2 mikroglobülin değerleri yüksek saptanabilir. Monoklonal IgM yüksekliği hastanın ayırt edici özelliklerindendir. Bununla beraber, diğer immünoglobülinlerin değerlendirilmesi de önemlidir; ilişkili olmayan immünoglobülinler sıklıkla baskılanmıştır.[10] Hastaların %30'unda hepatosplenomegali ve/veya lenfadenopati saptanmaktadır.[11]

Klinik özellikler

Hastalar çoğunlukla anemiyle ilişkili yorgunluk, halsizlik, solukluk gibi şikayetlerle başvurur Ateş, gece terlemesi, kilo kaybı gibi konstitüsyonel semptomlar eşlik edebilir. Semptomlar ve komplikasyonlar çoğunlukla tümör yükü ve monoklonal IgM'nin immünolojik özelliklerine bağlıdır.[3]

Yüksek IgM seviyelerine bağlı hiperviskozite sendromu, semptomatik WM'nin ayırt edici özelliğidir ve baş ağrısı, bulanık görme, konfüzyon, epistaksis, diş eti kanamalarıyla kendini gösterebilir. WM tanısı alan hastaların %30'unda hiperviskozite ilişkili nörolojik semptom veya kanama bulgusu izlenmektedir.[12] Fundus muayenesi, klinik olarak anlamlı hiperviskozitenin tespiti için oldukça önemlidir.[13]

Hastaların %30'unda lenfoplazmositik hücreler, kemik iliği dışında organları da infiltre ederek ekstramedüller hastalığa neden olmaktadır.[14] En sık ekstramedüller tutulum alanları lenf nodları, dalak ve karaciğerdir. Nadir de olsa renal, pulmoner, iskelet ve santral sinir sistemi tutulumları da bildirilmiştir.[15] Ekstramedüller tutulum düşük sağkalım ile ilişkilendirilmiştir.[14]

Ortalama %25 hasta ise asemptomatiktir, bu hastalarda 5-10 yıla kadar hastalıkla ilişkili herhangi bir semptom gelişmeyebilir.[16]

Hastalığın kliniği kısaca özetlenirse, WM, asemptomatik seyredebildiği gibi lenfoplazmositik hücrelerin kemik iliği infiltrasyonuna bağlı sitopenilerden, paraprotein ilişkili kriyoglobülinemi, soğuk aglütinin sendromu veya semptomatik hiperviskoziteye uzanan geniş bir klinik spektrum gösterebilir.[2]

Tanı

WM tanısı için kemik iliği biyopsisi ile kemik iliğinde klonal lenfoplazmositik hücre infiltrasyonu ve serum immünfiksasyon elektroforezinde monoklonal IgM artışı gösterilmelidir.[17]

Kemik iliğindeki lenfoplazmositik hücreler olgun lenfositlere veya plazma hücrelerine benzeyebildiğinden, WM'yi morfolojik olarak teşhis etmek genellikle zordur. Bu hücreler, CD5, CD10, CD23 ve CD103 gibi B-hücreli lenfoproliferatif neoplazilerde yaygın olarak saptanan spesifik yüzey antijenlerinin ekspresyonundan yoksundur ve immünofenotipik olarak, genellikle CD19, CD20 ve kappa hafif zincirini ifade eder.[18]

Risk Değerlendirmesi

Yaş, β-2 mikroglobülin, hemoglobin, trombosit sayısı ve IgM düzeyine dayalı WM için Uluslararası Prognostik Puanlama Sistemi (IPSSWM) hastaları 3 risk grubuna ayırmaktadır.[19] Son zamanlarda, revize edilmiş bir prognostik skorlama (rIPSSWM) geliştirilmiştir. Bu skorlamada ise yaş, β-2 mikroglobülin, serum LDH ve albümin düzeyleri kullanılarak beş prognostik grup tanımlanmıştır. Bu revize skorlama sisteminde 10 yıllık genel sağkalım yüzdesi, en düşük riskli hastadan en yüksek riskli hastaya doğru sırasıyla %84, %59, %37, %19 ve %9 olarak bildirilmiştir.[20] Biyokimyasal parametrelere dayanan bu her iki skorlama sisteminde de yaş, önemli bir prognostik belirteçtir.

WM'de sitogenetiğin prognostik etkisi hakkında sınırlı veri vardır. En yaygın anormallik olan del6q'nun prognoz üzerine kanıtlanmış bir etkisi yoktur.[9] Kötü prognoz ile ilişkili olan p53ıün mutasyonlarıdır, ancak WM'de nadirdir ve klinik pratikte kullanılmaz.[21]

Tedavi

WM tanısı konan hastaların önemli bir kısmında (%15-25) başvuru sırasında tedavi endikasyonu yoktur. WM tedavisi için spesifik endikasyonlar, 2. IWWM Konsensusu ile net olarak tanımlanmıştır.[22]

WM hastalarında tedavi başlamak için belirlenen endikasyonlar şunlardır: [22]

a) Konstütisyonel yakınmaların olması

b) Sitopeni (hemoglobin <10 g/dl, trombosit sayısı <100.000 µL)

c) Bulky lenfadenopati veya organomegali

d) Semptomatik hiperviskozite

e) Kriyoglobülinemi

f) Semptomatik soğuk aglütinin hastalığı

g) Orta-ciddi nöropati

h) AL/AH amiloidoz

Standart tedavi rejimleri, anti-CD20 antikoru rituksimabı alkile edici kemoterapötik ajanlar (bendamustin, siklofosfamid), nükleosid analogları (fludarabin, kladribin) veya proteazom inhibitörleri (bortezomib, karfilzomib ve iksazomib) ile kombine etmektedir. Bruton kinaz (BTK) inhibitörleri de (ibrutinib, acalabrutinib) WM'li hastalarda hem

monoterapide hem de rituksimab ile kombine olarak önerilen tedaviler arasındadır.[23] En iyi başlangıç seçimi, hasta faktörlerine (uygunluk, komorbiditeler, tedavi süresi uyumu), hastalık faktörlerine (hastalık yükü, sitopeni varlığı, IgM düzeyi) ve mutasyon durumuna (CXCR4 ve MYD88 mutasyonlarının varlığı veya yokluğu) göre değişebilmektedir.[24]

Anti-CD 20 antikorlar

Rituksimab monoterapisinin etkinliği ECOG (Eastern Cooperative Oncology Group) çalışması, E3A98 ile gösterilmiştir. Bu çok merkezli faz 2 çalışmada rituksimab monoterapisi hem birinci basamak tedavide hem de relaps refrakter (R/R) hastalıkta değerlendirilmiş ve genel yanıt oranları %52 saptanmıştır.[25]

Rituksimabın en önemli yan etkileri, IgM alevlenmesi ve geç başlangıçlı nötropenidir. IgM alevlenmesi (IgM flare); IgM seviyesinde, tedavi öncesi bazal değerine göre en az %25 oranında geçici bir artış olmasıdır. Serum IgM seviyeleri >4 g/dL olan hastalarda daha sık rastlanır ve tipik olarak rituksimab tedavisinin ilk ayında görülmektedir.[27]

Hiperviskozite semptomları olan ve serum IgM seviyesi 4 g/dl'nin üzerinde olan hastalarda, preemptif plazmaferez uygulanması ve tedavinin ilk iki siklusunda rituksimabdan kaçınılması önerilmektedir.[28] Geç başlangıçlı nötropeni ise rituksimabın mekanizması net olarak anlaşılamamış bir komlikasyonu olup, tetiklenmiş antikor bağımlı hücresel sitotoksisite, B hücre deplesyonu ve nötrofil destrüksiyonuna yol açmaktadır.[29]

Bir diğer anti-CD 20 monoklonal antikoru olan ofatumumab, rituksimab intoleransı olan hastalarda tercih edilebilir. Ofatumumab monoterapisi ile hem birinci basamak tedavide hem de R/R hastalık tedavisinde genel yanıt oranları %59 civarında saptanmıştır.[30]

Faz 2 PHYLLO çalışmasında, R/R WM hastalarında kemoterapisiz bir rejimle, %90'lara ulaşan genel yanıt oranları elde edilmiştir. İdelalisib ve obinutuzumab kombinasyonunun 6 siklus indüksiyon rejimi olarak uygulandığı bu çalışmada ortalama progresyonsuz sağkalım 25 ay olarak saptanmıştır.[31]

Kemo-immünoterapi

WM'de National Comprehensive Cancer Network® (NCCN®), rehberinde birinci basamak tedavide standart yaklaşım kemo-immünoterapilerdir. En sık önerilen kombinasyonlar:

- Bendamustin, rituksimab (BR),
- Bortezomib, deksametazon, rituksimab (BDR) ve
- Deksametazon, rituksimab, siklofosfamid (DRC) protokolleridir. [32]

Bendamustin, rituksimab rejimi, hem birinci basamak tedavide hem de R/R hastalıkta güvenli ve iyi tolere edilen bir seçenektir. Faz-3 STiLNHL1–2003 çalışmasında BR'nin siklofosfamid, doksorubisin, vinkristin, prednizon (R-CHOP) protokolü kadar etkin olduğu, üstelik yan etkilerinin daha az olduğu belirtilmiştir. Ayrıca, BR rejiminin

R-CHOP'a göre 70 aya karşı 28 ay gibi bariz bir progresyonsuz sağkalım avantajının da olduğu gösterilmiştir.[33] Yakın zamanda yayınlanan STiL NHL-MAINTAIN çalışmasında ise BR indüksiyonu sonrası 2 yıl uygulanan rituksimab idamesinin progresyonsuz ve genel sağkalım üzerine olumlu etkisi saptanmamıştır.[33]

Mayo Clinic'te daha önce tedavi almamış hastalarda sabit süreli tedavilerin retrospektif bir karşılaştırmasında, BR rejiminin DRC veya BDR'ye kıyasla daha yüksek genel yanıt oranı (BR ve DRC için %98 ve %85, $p = 0.01$; BR ve BDR için %98 ve %76, $p = 0.004$) ve daha uzun progresyonsuz sağkalım sağladığı gösterilmiştir. Ancak genel sağkalım açısıdan, 3 kohort arasında istatistiksel bir fark izlenmemiştir. Bu çalışmada $MYD88^{L265P}$ mutasyonunun varlığı ile tedavi yanıtları ve sağkalımlar arasında ilişki saptanmamıştır.[34]

Kladribin ve fludarabin gibi nükleosid analogları da rituksimab ile kombine edilerek WM'de kullanılmıştır, ancak son derece etkili olmalarına rağmen bu ajanların sekonder malignite riski ve geniş yan etki profilleri nedeniyle günümüzde kullanımları önemli ölçüde azalmıştır.[26] Nükleosid analogları aynı zamanda kök hücre mobilizasyonunu da olumsuz etkileyebileceğinden, kök hücre nakli için aday hastalarda ön sıra tedavilerde tercih edilmemelidir. Uluslararası Waldenström Çalışma Grubu (IWMW) bu ajanları daha çok dirençli hastalıkta, sonraki tedavi basamaklarında önermektedir.[23]

Bruton Kinaz İnhibitörleri

İbrutinib, BTK enzim aktif bölgesinin sistein kalıntısına kovalent olarak bağlanarak tirozin kinaz aktivitesini inhibe eden oral bir ajandır. Hem daha önce tedavi almamış hem de R/R WM hastalarında Birleşik Devletler Gıda ve İlaç Dairesi (FDA) tarafından onaylanmış ilk BTK'dır. İbrutinib monoterapi olarak kullanılabildiği gibi rituksimab ile kombinasyonu da sıkça tercih edilmektedir.[26]

Daha önce tedavi almamış, semptomatik WM hastalarında yapılan bir çalışmada, hastalara günlük 420 mg ibrutinib uygulanmış ve hastalarda tolere edilemeyen yan etki veya hastalık progresyonu gelişene kadar tedaviye devam edilmiştir. Bu çalışmada hiçbir hastada tam yanıt izlenmese de genel yanıt oranı %100, majör yanıt oranı %83 saptanmıştır. Ayrıca bu çalışmada yanıt oranlarının da uzun sürdüğü gösterilmiş, 18 aylık progresyonsuz sağkalım ve genel sağkalım oranları sırasıyla %92 ve %100 saptanmıştır. [35]

İbrutinib monoterapisinin RR WM'li hastalardaki etkinliğini gösteren çalışmanın güncellenmiş sonuçlarına bakıldığında ise, 59 aylık takipte genel yanıt oranı %90.5, majör yanıt oranı %79.4 saptanmıştır. Bu çalışmada yaklaşık 5 yıllık takipte, başlangıçta yalnızca MYD88 mutasyonu barındıran hastalarda, ortalamaya kıyasla, progresyonsuz sağkalım üstünlüğü gösterilmiştir ve bu hastalarda %75 gibi etkileyici bir progresyonsuz sağkalım oranı saptanmıştır.[36]

Daha önce en az bir sıra tedavi almış hastaların dahil edildiği başka bir çalışmada, $MYD88^{L265P}/CXCR4^{WT}$ genotipi, daha yüksek yanıt oranlarıyla (bu hastalarda genel yanıt oranı: %100) ilişkili saptanmıştır. Ancak eşlik eden $CXCR4^{WHIM}$ mutasyonu olan

hastalarda genel yanıt oranı %85.7'ye gerilemiştir. $MYD88^{WT}/CXCR4^{WT}$ genotipine sahip hastalar ise ibrutinibe en düşük yanıt veren (genel yanıt oranı: %71.4) grubu oluşturmuştur.[37]

Faz 3 iNNOVATE çalışmasında, ibrutinib rituksimab kombinasyonunun, hem daha önce tedavi almamış hem de en az bir sıra tedavi almış hastalarda, tek başına rituksimaba kıyasla daha uzun progresyonsuz sağkalım sağladığı ve daha yüksek yanıt oranlarıyla (genel yanıt oranı %95'e karşı %48, $p < 0.0001$) ilişkili olduğu gösterilmiştir.[38] Beş yıllık takipte ise rituksimab ve ibrutinib kombinasyon tedavisinin IPSS-WM risk sınıflaması veya genotipten bağımsız olarak, devam eden progresyonsuz sağkalım avantajı doğrulanmıştır (%54'e karşı %28).[39]

İbrutinib tedavisinin en önemli yan etkileri, atriyal fibrilasyon, hipertansiyon ve kanama riskidir.[40] Ayrıca ibrutinibin herhangi bir nedenle ani kesilmesi IgM'de reaktif artışa neden olabilir.[41] Bildirilen en yaygın derece ≥3 toksisite ise sitopenilerdir, hastaların %10-20'sinde nötropeni saptanmaktadır.[40]

Randomize kontrollü faz 3 ASPEN çalışmasıyla, WM hastalarında zanubrutinibin etkinliği ibrutinib ile karşılaştırılmış ve benzer majör yanıt oranı (%78'e karşı %77) ve progresyonsuz sağkalıma karşın zanubrutinib ile daha tolere edilebilir yan etki profili izlenmiştir. Ayrıca çok iyi kısmi yanıt oranları, zanubrutinib ile sayısal olarak daha yüksek saptanmış ve bu çalışma sonuçları ile zanubrutinib, FDA tarafından Ağustos 2021'de onaylanmıştır.[42] Zanubrutinibin ülkemizde ise geri ödemesi bulunmamaktadır.

Proteazom İnhibitörleri (Pİ)

WM'de bortezomib, monoterapi olarak ya da deksametazon ve/veya rituksimab kombinasyonu ile en çok çalışılan Pİ'dir.[43] Çalışmalarda, bortezomibin WM hastalarında genel yanıt oranı; monoterapi olarak kullanıldığında %78-85, rituksimab ile kombine kullanıldığında ise %81-90 olarak bildirilmiştir.[26]

En sık tercih edilen kombinasyonlardan olan BDR rejimi ile birinci basamak tedavide genel yanıt oranı %96, majör yanıt oranı ise %83 saptanmıştır. Bu rejimde yanıtlara hızlı ulaşıldığı da gözlenmiştir, tedaviden yanıta kadar geçen süre ortalama 1.4 ay olarak bildirilmiştir. Bu rejimin en sık yan etkisi periferik nöropatidir.[44]

BDR rejimi, 21 günlük döngüler ile 1, 4, 8 ve 11. günlerde 40 mg deksametazon ile birlikte intravenöz olarak uygulanan 1.3 mg/m^2 bortezomib ve 11. gün ek olarak uygulanan 375 mg/m^2 rituksimabdan oluşmaktadır. Toplam 4 siklus indüksiyondan sonra eğer yanıt mevcut ise indüksiyondan 12 hafta sonra toplam 4 siklus daha her 12 haftada bir olacak şekilde idame olarak uygulanmaktadır. Herpes zoster profilaksisi mutlaka akılda tutulmalıdır.[45]

İksazomib ve karfilzomib de deksametazon ve rituksimab ile kombine olarak WM hastalarında kullanılabilmektedir.[26]

Relaps refrakter Waldenström Makroglobülinemisinde yeni ajanlar

Dirençli hastalarda faz 2 çalışmaları devam eden ve umut vadeden ajanlara örnek olarak, AKT inhibitörü perifosin, serin/treonin kinaz inhibitörü enzastaurin, HDAC inhibitörü panobinostat, PI3K inhibitörü idealalisib ve oral bir mTOR inhibitörü olan everolimus gösterilebilir.[26] Yine yeni ajanlar arasında yeni nesil BTK inhibitörleri (acalabrutinib, tirabrutinib) ve BCL-2 antagonistleri de (venetoklaks, mavorixafor, ulocuplumab) sayılabilir. Ayrıca, toksisite ve maliyeti en aza indirirken kalıcı yanıtları artırmayı amaçlayan yeni ajanlarla kombinasyon rejimleri geliştirmeye odaklanmış devam eden klinik çalışmalar da mevcuttur.[24]

Kök hücre naklinin yeri

İmmünoterapi ve hedefe yönelik yeni tedavilerin çağında, otolog kök hücre nakli (OKHN), standart bir tedavi yaklaşımı olmayıp, nüks gelişen yüksek riskli hastalarda özellikle BTK inhibitörlerinden sonraki sıralarda önerilmektedir.[23] Avrupa Kan ve Kemik İliği Transplantasyon (EBMT) Grubu verilerinde, WM tanılı OKHN uygulanan 158 hastada, 5 yıllık OS %69 ve PFS %49 ve relapsla ilişkisiz mortalite %5.6 olarak açıklamıştır.[46] Allojenik kök hücre nakli ise morbidite ve mortalite riski nedeniyle WM pratiğinde tercih edilmemektedir.[26]

Tablo 1. 10. IWMW (International Workshop for Waldenström Macroglobulinaemia) Konsensusu Tedavi Önerileri[23]

➢ *Semptomatik hastalıkta ilk tercih edilecek tedavi seçenekleri* • Bendamustin, rituksimab • Bortezomib, deksametazon, rituksimab • Siklofosfamid, rituksimab, deksametazon • İbrutinib (monoterapi veya rituksimab ile kombine)
➢ *Genel öneriler* • Nöropatisi olan hastalarda bortezomib ve vinkristinden kaçınılmalıdır. • Kardiyak hastalığı olan veya 65 yaş üstü hastalarda karfilzomib tercih edilmemelidir. • Kemik iliği nakli için aday hastalara nükleozid analoğu bazlı kemoterapiler verilmemelidir. • Serum IgM seviyesi 4 g/dl'nin üzerinde olan hastalarda rituksimab ertelenmelidir. • Rituksimab intoleransı olan hastaların tedavisinde ofatumumab düşünülebilir. • Proteozom inhibitörü alan hastalara Herpes simpleks profilaksisi yapılmalıdır. • Semptomatik hipogamaglobülinemisi olan hastalara bakteriyel enfeksiyonlara karşı profilaktik immünoglobülin tedavisi uygulanabilir.
➢ *Diğer tedavi seçenekleri* • Acalabrutinib • Karfilzomib, rituksimab, deksametazon • Fludarabin, rituksimab • İksazomib, rituksimab, deksametazon • R-CHOP (rituksimab, siklofosfamid, doksorubisin, vinkristin, prednison) • R-CVP (rituksimab, siklofosfamid, vinkristin, prednison) • Rituksimab monoterapisi • Ofatumumab

Tedaviye yanıtın değerlendirilmesi

WM'de tedavi yanıtı, IWMW'nun kriterlerine göre IgM seviyesindeki azalmaya göre belirlenmektedir. Yeni hastalık bulgusu veya semptom olmaksızın; en az %25'ten fazla, ancak %50'den az IgM azalması minör yanıt, %50 veya daha fazla, ancak %90'dan daha az IgM azalması parsiyel yanıt, %90 veya daha fazla azalmayla beraber serum immünfiksasyonda halen IgM tespit edilmesi çok iyi parsiyel yanıt olarak tanımlanmaktadır. Tam yanıt ise serum immünfiksasyonda monoklonal IgM proteini saptanmaması, kemik iliğinde lenfoplazmositik hücrelerin izlenmemesi ve daha önce varsa ekstramedüller hastalığın tamamen ortadan kaybolması olarak belirtilmektedir. Eğer serum IgM seviyesinde %25'ten daha az azalma var veya bazal değerine göre %25'ten daha az artış mevcut ise stabil hastalıktan bahsedilmektedir. Progresif hastalık ise, IgM seviyesinde en az %25'lik bir artış olması (kontrol immünfiksasyon ile ikinci bir ölçümle konfirme edilmelidir), yeni hastalıkla ilişkili bulguların saptanması veya yeni semptomların ortaya çıkması ya da sitopenilerde derinleşme olması olarak tanımlanmaktadır.[47]

Özetle, WM nadir görülen, tedavi ile kür elde edilemeyen, heterojen bir B hücre neoplazisidir. Genel sağkalım 10-12 yılı bulmaktadır. İleri yaş hastalarda daha sık rastlanması ve indolan klinik seyri nedeniyle hastaların yaklaşık yarısı, WM ile ilişkisiz nedenlerle hayatını kaybedebilmektedir. Son zamanlarda tedavi alanındaki gelişmeler ve hedefe yönelik ajanların standart rejimlere eklenmesi muhtemelen hastalığın seyrini daha da iyileştirecek ve sağkalımları uzatacaktır.

Kaynaklar

1. Alaggio R, Amador C, Anagnostopoulos I, Attygalle AD, Araujo IBO, Berti E, et al. The 5th edition of the World Health Organization Classification of Haematolymphoid Tumours: Lymphoid Neoplasms. Leukemia. Jul 2022;36 (7): 1720-1748.
2. Treon SP. How I treat Waldenström macroglobulinemia. Blood, The Journal of the American Society of Hematology. 2015;126 (6): 721-732.
3. Dimopoulos MA, Kastritis E. How I treat Waldenström macroglobulinemia. Blood. 2019;134 (23): 2022-2035.
4. Kristinsson SY, Björkholm M, Goldin LR, McMaster ML, Turesson I, Landgren O. Risk of lymphoproliferative disorders among first-degree relatives of lymphoplasmacytic lymphoma/ Waldenström macroglobulinemia patients: a population-based study in Sweden. Blood, The Journal of the American Society of Hematology. 2008;112 (8): 3052-3056.
5. Buske C, Leblond V. Waldenstrom's macroglobulinemia. Indolent Lymphomas. Springer; 2021: 143-161.
6. Treon SP, Xu L, Yang G, Zhou Y, Liu X, Cao Y, et al. MYD88 L265P somatic mutation in Waldenström's macroglobulinemia. New England Journal of Medicine. 2012;367 (9): 826-833.
7. Xu L, Hunter Z, Yang G, Cao Y, Liu X, Manning R, et al. Detection of MYD88 L265P in peripheral blood of patients with Waldenström's Macroglobulinemia and IgM monoclonal gammopathy of undetermined significance. Leukemia. 2014;28 (8): 1698-1704.
8. Treon SP, Xu L, Hunter Z. MYD88 mutations and response to ibrutinib in Waldenström's macroglobulinemia. New England Journal of Medicine. 2015;373 (6): 584-586.
9. Nguyen-Khac F, Lambert J, Chapiro E, Grelier A, Mould S, Barin C, et al. Chromosomal aberrations and their prognostic value in a series of 174 untreated patients with Waldenström's macroglobulinemia. Haematologica. 2013;98 (4): 649.

10. Hunter ZR, Manning RJ, Hanzis C, Ciccarelli BT, Ioakimidis L, Patterson CJ, et al. IgA and IgG hypogammaglobulinemia in Waldenström's macroglobulinemia. haematologica. 2010;95 (3): 470.
11. Sethi B, Butola K, Kumar Y. A diagnostic dilemma: Waldenström's macroglobulinemia/plasma cell leukemia. Case reports in pathology. 2012;2012
12. Mehta J, Singhal S. Hyperviscosity syndrome in plasma cell dyscrasias. Copyright© 2003 by Thieme Medical Publishers, Inc., 333 Seventh Avenue, New York; 2003: 467-472.
13. Menke MN, Feke GT, McMeel JW, Treon SP. Ophthalmologic techniques to assess the severity of hyperviscosity syndrome and the effect of plasmapheresis in patients with Waldenström's macroglobulinemia. Clinical Lymphoma and Myeloma. 2009;9 (1): 100-103.
14. Cao X, Ye Q, Orlowski RZ, Wang X, Loghavi S, Tu M, et al. Waldenström macroglobulinemia with extramedullary involvement at initial diagnosis portends a poorer prognosis. Journal of Hematology & Oncology. 2015;8: 1-11.
15. Vaxman I, Gertz M. Waldenstrom's macroglobulinemia in the era of immunotherapy. Leukemia & Lymphoma. 2020;61 (6): 1292-1304.
16. Pophali PA, Bartley A, Kapoor P, Gonsalves WI, Ashrani AA, Marshall AL, et al. Prevalence and survival of smouldering Waldenström macroglobulinaemia in the United States. British journal of haematology. 2019;184 (6): 1014-1017.
17. Owen RG, Treon SP, Al-Katib A, Fonseca R, Greipp PR, McMaster ML, et al. Clinicopathological definition of Waldenstrom's macroglobulinemia: consensus panel recommendations from the Second International Workshop on Waldenstrom's Macroglobulinemia. Elsevier; 2003: 110-115.
18. Kolikkat N, Moideen S, Khader A, Mohammed T, Uvais N. Waldenstrom's Macroglobulinemia: A case report. Journal of Family Medicine and Primary Care. 2020;9 (3): 1768-1771.
19. Morel P, Duhamel A, Gobbi P, Dimopoulos MA, Dhodapkar MV, McCoy J, et al. International prognostic scoring system for Waldenström macroglobulinemia. Blood, The Journal of the American Society of Hematology. 2009;113 (18): 4163-4170.
20. Kastritis E, Morel P, Duhamel A, Gavriatopoulou M, Kyrtsonis MC, Durot E, et al. A revised international prognostic score system for Waldenström's macroglobulinemia. Leukemia. 2019;33 (11): 2654-2661.
21. Poulain S, Roumier C, Bertrand E, Renneville A, Caillault-Venet A, Doye E, et al. TP53 Mutation and Its Prognostic Significance in Waldenstrom's MacroglobulinemiaTP53 Mutation in Waldenstrom's Macroglobulinemia. Clinical Cancer Research. 2017;23 (20): 6325-6335.
22. Kyle RA, Treon SP, Alexanian R, Barlogie B, Björkholm M, Dhodapkar M, et al. Prognostic markers and criteria to initiate therapy in Waldenstrom's macroglobulinemia: consensus panel recommendations from the Second International Workshop on Waldenstrom's Macroglobulinemia. Elsevier; 2003: 116-120.
23. Castillo JJ, Advani RH, Branagan AR, Buske C, Dimopoulos MA, D'Sa S, et al. Consensus treatment recommendations from the tenth International Workshop for Waldenström Macroglobulinaemia. The Lancet Haematology. 2020;7 (11): e827-e837.
24. Sermer D, Sarosiek S, Branagan AR, Treon SP, Castillo JJ. SOHO State of the Art Updates and Next Questions: Targeted therapies and emerging novel treatment approaches for Waldenström Macroglobulinemia. Clinical Lymphoma Myeloma and Leukemia. 2022;
25. Gertz MA, Rue M, Blood E, Kaminer LS, Vesole DH, Greipp PR. Multicenter phase 2 trial of rituksimab for Waldenström macroglobulinemia (WM): an Eastern Cooperative Oncology Group Study (E3A98). Leukemia & lymphoma. 2004;45 (10): 2047-2055.
26. Ravi G, Kapoor P. Current approach to Waldenström Macroglobulinemia. Cancer Treatment and Research Communications. 2022;31: 100527.
27. Treon SP, Branagan A, Hunter Z, Santos D, Tournhilac O, Anderson K. Paradoxical increases in serum IgM and viscosity levels following rituksimab in Waldenstrom's macroglobulinemia. Annals of Oncology. 2004;15 (10): 1481-1483.
28. Ghobrial IM, Fonseca R, Greipp PR, Blood E, Rue M, Vesole DH, et al. Initial immunoglobulin M 'flare'after rituksimab therapy in patients diagnosed with Waldenstrom macroglobulinemia: an Eastern Cooperative Oncology Group Study. Cancer: Interdisciplinary International Journal of the American Cancer Society. 2004;101 (11): 2593-2598.
29. Wolach O, Bairey O, Lahav M. Late-onset neutropenia after rituksimab treatment: case series and comprehensive review of the literature. Medicine. 2010;89 (5): 308-318.

30. Furman RR, Eradat HA, DiRienzo CG, Hofmeister CC, Hayman SR, Leonard JP, et al. Once-weekly ofatumumab in untreated or relapsed Waldenström's macroglobulinaemia: an open-label, single-arm, phase 2 study. The Lancet Haematology. 2017;4 (1): e24-e34.
31. Tomowiak C, Desseaux K, Poulain S, Herbaux C, Perrot A, Mahe B, et al. Open label non-randomized phase II study exploring «chemo-free» treatment association with idelalisib+ obinutuzumab in patients with relapsed/refractory (R/R) Waldenstrom's macroglobulinemia (MW), a Filo Trial: Results of the Intermediary Analysis of the Induction Phase. Blood. 2019;134: 346.
32. Wood DE. National Comprehensive Cancer Network (NCCN) clinical practice guidelines for lung cancer screening. Thoracic surgery clinics. 2015;25 (2): 185-197.
33. Rummel MJ, Niederle N, Maschmeyer G, Banat GA, von Grünhagen U, Losem C, et al. Bendamustine plus rituksimab versus CHOP plus rituksimab as first-line treatment for patients with indolent and mantle-cell lymphomas: an open-label, multicentre, randomised, phase 3 non-inferiority trial. The Lancet. 2013;381 (9873): 1203-1210.
34. Abeykoon JP, Zanwar S, Ansell SM, Muchtar E, He R, Greipp PT, et al. Assessment of fixed-duration therapies for treatment-naïve Waldenström macroglobulinemia. American journal of hematology. 2021;96 (8): 945-953.
35. Treon SP, Gustine J, Meid K, Yang G, Xu L, Liu X, et al. Ibrutinib monotherapy in symptomatic, treatment-naïve patients with Waldenström macroglobulinemia. Journal of clinical oncology. 2018;36 (27): 2755-2761.
36. Treon SP, Meid K, Gustine J, Yang G, Xu L, Liu X, et al. Long-term follow-up of ibrutinib monotherapy in symptomatic, previously treated patients with Waldenström macroglobulinemia. Journal of Clinical Oncology. 2021;39 (6): 565.
37. Treon SP, Tripsas CK, Meid K, Warren D, Varma G, Green R, et al. Ibrutinib in previously treated Waldenström's macroglobulinemia. New England Journal of Medicine. 2015;372 (15): 1430-1440.
38. Dimopoulos MA, Trotman J, Tedeschi A, Matous JV, Macdonald D, Tam C, et al. Ibrutinib for patients with rituksimab-refractory Waldenström's macroglobulinaemia (iNNOVATE): an open-label substudy of an international, multicentre, phase 3 trial. The Lancet Oncology. 2017;18 (2): 241-250.
39. Buske C, Tedeschi A, Trotman J, García-Sanz R, MacDonald D, Leblond V, et al. Five-year follow-up of ibrutinib plus rituksimab vs placebo plus rituksimab for Waldenstrom's macroglobulinemia: final analysis from the randomized phase 3 iNNOVATETM study. Blood. 2020;136: 24-26.
40. Leong DP, Caron F, Hillis C, Duan A, Healey JS, Fraser G, et al. The risk of atrial fibrillation with ibrutinib use: a systematic review and meta-analysis. Blood, The Journal of the American Society of Hematology. 2016;128 (1): 138-140.
41. Ntanasis-Stathopoulos I, Gavriatopoulou M, Fotiou D, Dimopoulos MA. Current and novel BTK inhibitors in Waldenström's macroglobulinemia. Therapeutic Advances in Hematology. 2021;12: 2040620721989586.
42. Tam CS, Opat S, D'Sa S, Jurczak W, Lee H-P, Cull G, et al. A randomized phase 3 trial of zanubrutinib vs ibrutinib in symptomatic Waldenström macroglobulinemia: the ASPEN study. Blood, The Journal of the American Society of Hematology. 2020;136 (18): 2038-2050.
43. Kastritis E, Dimopoulos MA. Proteasome inhibitors in Waldenström macroglobulinemia. Hematology/Oncology Clinics. 2018;32 (5): 829-840.
44. Treon SP, Ioakimidis L, Soumerai JD, Patterson CJ, Sheehy P, Nelson M, et al. Primary therapy of Waldenström macroglobulinemia with bortezomib, dexamethasone, and rituksimab: WMCTG clinical trial 05-180. Journal of Clinical Oncology. 2009;27 (23): 3830.
45. Treon SP, Meid K, Gustine J, Patterson CJ, Matous JV, Ghobrial IM, et al. Long-term outcome of a prospective study of bortezomib, dexamethasone and rituksimab (BDR) in previously untreated, symptomatic patients with Waldenstrom's macroglobulinemia. Blood. 2015;126 (23): 1833.
46. Kyriakou C, Canals C, Sibon D, Cahn JY, Kazmi M, Arcese W, et al. High-dose therapy and autologous stem-cell transplantation in Waldenström macroglobulinemia: the Lymphoma Working Party of the European Group for Blood and Marrow Transplantation. Journal of clinical oncology. 2010;28 (13): 2227-2232.
47. Kimby E, Owen RG, Morra E. Response Assessment in Waldenström's Macroglobulinaemia. Waldenström's Macroglobulinemia. 2017: 265-275.

Kısım V
Mast Hücre Hastalıkları

Bölüm 1
Sistemik Mastositozis

Uzm. Dr. Damla Çağla Patır, Doç. Dr. Nur Soyer

Ege Üniversitesi Tıp Fakültesi Hastanesi, Hematoloji Ana Bilim Dalı, İzmir

Özet

Sistemik mastositozis (SM), deri ve deri dışı organlarda anormal mast hücrelerinin (MH) klonal çoğalmasından kaynaklanan nadir bir hematolojik malignitedir. Tanı için majör kriter, kemik iliğinde multifokal iğsi MH kümelerinin gösterilmesidir. Minör tanı kriterleri ise yüksek serum triptaz seviyesi, MH'lerde aberan CD2, CD25 veya CD30 ekspresyonu, KİTD816V mutasyonu başta olmak üzere KİT mutasyonlarının varlığı ve kemik iliğinde >%25 atipik MH infiltrasyonudur. Hastaların çoğu ilk semptomların görülmesinden yıllar sonra tanı alır. Tekrarlayan ve nedeni açıklanamayan; anafilaktik durumlar, flushing, osteoporoz, abdominal kramplar, ishal, baş ağrısı, presenkop ve senkop durumunda SM akla gelmelidir. Cilt tutulumu olan hastalarda ise kırmızı kahverengi makulopapüller lezyonlar izlenir. Dünya Sağlık Örgütü (DSÖ) sınıflandırma sistemine göre SM alt tipinin tayini, risk sınıflaması ve tedavide önemli bir basamağı oluşturmaktadır. Tedavide semptom kontrolüne yönelik ilaçlar önemli yer tutar. İlerlemiş hastalığı olan hastalarda ise MH yükünü azaltan sitoredüktif tedaviler (kladribin, interferon ve tirozin kinaz inhibitörleri) önerilmektedir. Allojenik kök hücre nakli, seçilmiş bir hasta grubunda düşünülmelidir. Multisistemik bir hastalık olan SM'nin tanı ve takibinde multidisipliner bir yaklaşım gerektiği unutulmamalıdır. Hastalığın tanısının konmasında farklı disiplinlerde farkındalığın artırılması gereklidir.

Genel Bakış ve Patogenez

Sistemik Mastositozis (SM) klonal, morfolojik ve immünofenotipik olarak farklı mast hücrelerinin kemik iliği, cilt, gastrointestinal sistem, dalak ve karaciğer gibi farklı dokuları infiltrasyonu ile karakterize nadir bir hastalıktır.[1] Dünya Sağlık Örgütünün (DSÖ) miyeloid neoplazi 2016 revizyonunda miyeloproliferatif neoplazi (MPN) kategorisindan ayrılarak farklı bir grup hastalık olarak kategorize edilmiştir.[2,3]Mastositozun olmazsa olmazı çok odaklı mast hücre kümeleridir. Bu topluluktaki hücreler, normal mast hücrelerinin aksine yuvarlaktan sitoplazmik polarite gösteren iğsi hücrelere kadar değişkenlik gösterebilmektedir. Monositoid görünümlü atipi gösteren çekirdeklerin yanı sıra

hipergranüler veya hipogranüler sitoplazmaya sahiptir.[4-6] Mastositozun klinik bulguları, ciltte sınırlı hastalıktan (kutanöz mastositoz) çoklu organ fonksiyon bozukluğu ve yetmezliği ile ilişkili olabilen ekstrakutanöz tutulumlu daha agresif forma kadar değişiklik göstermektedir.[7] Mastositoz sıklıkla somatik KİT mutasyonu ile ilişkilidir. Tip 3 reseptör KİT (CD117), mast hücreleri, hematopoetik progenitör hücreler, germ hücreleri, melanositler ve gastrointestinal sistemin interstisyel alanındaki cajal hücrelerinde bulunan bir tirozin kinazdır. Bu yüzden mast hücreleri; gametogenez, hematopoez, melanogenez ve gastrik peristaltizm ile ilişkilendirilmiştir.[8] KİT ve ligandı olan kök hücre faktörü (SCF) arasındaki etkileşim, mast hücrelerinin proliferasyonunun, olgunlaşmasının, adezyonunun, kemotaksisinin ve hayatta kalmasının düzenlenmesinde anahtar rol oynamaktadır.[9] Yetişkin SM vakalarının büyük bir çoğunluğunda KİT tirozin kinazda, D816V kazanılmış somatik mutasyonunun görüldüğü bildirilmiştir. Bu mutasyonun yanı sıra %5'ten daha az sıklıkta V560G, D815K, D816Y, insVI815-816, D816F, D816H ve D820G mutasyonları da bildirilmiştir.[10,11] SM hastalarında tanımlanan diğer onkojenik mutasyonlar ise NRAS ve TET2'dir. Bu mutasyonlar SM'ye özgü olmamakla birlikte, patogenezdeki rolü ve prognostik etkileri belirsizliğini korumaktadır.[12]

Tanı

Mastositozun tanısı ve sınıflandırması DSÖ'nün 2016'da belirlediği ve sonra 2022 yılında düzenleme yaptığı kriterlere göre yapılmaktadır (**Tablo 1**).[2,3] SM'de tanı için en sık kemik iliği biyopsisi yapılmaktadır. Karaciğer gibi kemik iliği dışındaki organların biyopsilerine daha nadir ihtiyaç duyulmakla birlikte, organ işlev bozukluğunda MH infiltrasyonunu göstermek amacıyla kullanılmaktadır.

Hastaların büyük çoğunluğu bir süredir devam eden şikayetlerle başvurur. İlk bulgularla tanı arasında geçen süre genellikle yıllar alır. Cilt bulgusu olmayan vakalarda, tekrarlayan ve nedeni açıklanamayan; anafilaktik durumlar, flushing, osteoporoz, kronik abdominal kramplar, ishal, baş ağrısı, peptik ülser, presenkop ve senkop gibi şikayetler varlığında mastositoz akılda tutulmalıdır. Kramplar, anafilaksi, ishal, presenkop, hipotansiyon, çarpıntı, baş dönmesi, bulantı, kusma gibi bulgular MH aktivasyonuna bağlı histamin salımı ile ilişkilidir.[13] Bu bulgular kronik veya akut ataklar halinde olabilir, bazen spontan bazen de mast hücre tetikleyicilerine bağlı olarak ortaya çıkar. Mast hücre tetikleyicilerine örnek olarak sıcak, soğuk, fiziksel egzersiz, böcek sokmaları, alkol tüketimi, nonsteroid antiinflamatuar ilaçlar, enfeksiyonlar ve stres verilebilir. Ayrıca bu hastalar nonspesifik bulgular olan letarji, depresyon, anksiyete, artralji, miyalji ve konsantrasyon problemleriyle de başvurabilir. Cilt tutulumu olan vakalar ise karşımıza makulopapüller kırmızı kahverengi döküntüler ile gelir. Bu vakalarda fizik muayenede Darier bulgusu pozitif saptanır. Cilt lezyonları kaşındığında ya da ovulduğunda kaşıntılı ve kabarık hale gelir, buna Darier bulgusu denir. Cilt tutulumu olan vakalarda alınan cilt biyopsisi ile mastositoz tanısı daha kolay konulurken sistemik tutulum açısından mutlaka kemik iliği biyopsisi yapılmalıdır.[14,15] Kemik iliği değerlendirmesi hem SM tanısı hem de eşlik eden ikincil bir hematolojik malignitenin olup olmadığını göstermesi açısından çok önemlidir.[16] MH'ler kümeler halinde ve çok odaklı şekilde kemik iliğinin

paratrabeküler veya perivasküler kısmında bulunmaktadır. Anormal morfolojide ve hipogranüler MH'ler Giemsa gibi standart boyalarla kolayca tanınamayabilir. Bu yüzden immünohistokimyasal inceleme tanıya yardımcıdır. İmmünohistokimyasal belirteçler arasında, triptaz en hassas olanıdır. Triptaz; olgunlaşma aşaması, aktivasyon durumu veya lokalizasyona bakılmaksızın hemen hemen tüm MH'lerde bulunmaktadır. Bu belirteç sayesinde küçük veya olgunlaşmamış MH infiltrasyonu bile saptanabilmektedir.[17] Fakat ne triptaz ne de KİT (CD117) immün boyaması normal MH'leri neoplastik olanlardan ayırt edebilmektedir. Kronik miyeloid lösemi (KML), akut veya kronik bazofilik lösemide bazı vakalarda neoplastik bazofiller ve akut miyeloid lösemide (AML) bazı blastlar triptaz ile boyanabilmekte ve bu SM ile tanı güçlüğü yaratabilmektedir.[18]

Neoplastik MH'ler CD25 ve/veya CD2 eksprese etmektedir. CD2 ile beraber veya değil, artmış CD25 ekspresyonu SM için DSÖ'nün 2016 revizyonunda minör kriterler arasındadır. CD2 ekspresyonu SM hastalarında değişken olmakla birlikte, CD25 ekspresyonu neoplastik MH'leri belirlemede daha güvenilir bir belirteçtir.[19] DSÖ'nün 2022'deki revizyonunda, MH'lerde CD30'un aberan ekspresyonu da CD2 ve CD25 ile birlikte minör kriterler arasında yer almıştır. Burada immünohistokimyasal inceleme, akım sitometri veya her iki teknik birlikte kullanılabilir.[3]

DSÖ kriterlerine göre serum triptaz düzeyinin sürekli olarak (>20 ng/ml) yüksek saptanması minör kriterlerden biridir. SM'nin agresif seyirli alt gruplarda serum triptaz düzeyi >200 ng/ml saptanabilmektedir.[18] KML, AML, miyelodisplastik sendrom (MDS) vakalarının önemli bir kısmında serum triptaz düzeyi yüksek bulunmaktadır. Bu yüzden, eşlik eden miyeloid neoplazi varlığında testin faydası sınırlıdır ve tanı testi olarak kullanılmaz.[20] MH medyatör düzeyi ile mast hücrelerinin kemik iliği infiltrasyon düzeyi veya MH salımına bağlı semptomlar arasındaki ilişki netlik kazanmamıştır. Yavaş seyirli SM vakalarında yapılan bir çalışmada MH medyatör düzeyi ile kemik iliği infiltrasyon düzeyleri arasında korelasyon bildirilirken, MH salımına bağlı semptomlarla arasında bir korelasyon bildirilmemiştir.[21]

DSÖ'nün hem 2016 hem de 2022 revizyonunda KİTD816V mutasyonunun saptanması minör kriterler arasında yer almaktadır. KİTD816V mutasyonu vakaların %90'ından fazlasında bulunur ve KİT mutasyonu tespiti ile SM tanısı arasında yüksek bir korelasyon bulunmaktadır.[22] Şu an için uygulanan standart klinik uygulamada D816V dışındaki KİT mutasyonlarının taranması önerilmemekle birlikte, diğer KIT mutasyonlarının (D816F, D816Y, D816G, D816I, ve yakın kodonlardaki mutasyonlar olan I817V, N819Y, L799F, D820G, N822L, N822I, InsVI815-816, E839K, S840N, ve S849I) varlığı da DSÖ'nün 2022 minör kriterleri arasına alınmıştır.[3,23] DSÖ tanı kriterleri ile indolen seyirli SM vakalarının yaklaşık %20'sinde kemik iliğinde MH kümeleri bulunmamakta ve %30'unda serum triptaz düzeyi 20 ng/ml'nin altında seyretmektedir.[24]

Kanda eozinofilisi olan vakalarda FISH veya RT-PCR ile FIP1L1 ve PDGFRA taraması yapılması önerilmektedir. Mastositozis ve PDGFRA/PDGFRB yeniden düzenlenmesine sahip miyeloproliferatif neoplaziye sahip bu vakalar, DSÖ sınıflandırmasına göre "PDGFRA, PDGFRB, FGFR1 veya PCM-JAK2'nin yeniden düzenlenmesi olan ve eozinofili ile birlikteliği olan miyeloid veya lenfoid neoplaziler" olarak sınıflandırılmaktadır.[25]

Tablo 1. Dünya Sağlık Örgütü Sistemik Mastositozis Tanı Kriterleri

Sistemik Mastositozis tanısı için 1 majör ve en az 1 minör kriter ya da en az 3 minör kriter karşılanmalıdır.	
Majör Kriter	**Minör Kriterler**
1. Kemik iliği ve/veya başka bir ekstrakutanöz organ biyopsisinde multifokal, yoğun mast hücre infiltrasyonu (bir agregat içinde en az 15 mast hücresi bulunması) saptanması	1. Kemik iliği ve/veya başka bir ekstrakutanöz organ biyopsisinde %25'ten fazla mast hücresinin iğsi şekilli ya da atipik morfolojide olması
	2. Kemik iliği, kan ya da diğer ekstrakutanöz organlarda kodon 816 KIT mutasyonunun veya başka KIT mutasyonunun saptanması
	3. Kemik iliği, kan ya da diğer ekstrakutanöz organlarda CD 25, CD2, CD30'dan biri veya fazlasının aberan ekspresyonu
	4. Miyeloid hematolojik malignite yokluğunda serum total triptaz düzeyinin kalıcı olarak >20 ng/mL olması

Tablo 2. Dünya Sağlık Örgütü Mastositozis Sınıflandırması

Kutanöz Mastositozis (KM)
Ürtikeria pigmentosa/makülopapüler kutanöz mastositoz, diffüz kutanöz mastositoz, derinin soliter mastositomu
Sistemik Mastositozis (SM)
İzole Kemik İliği Mastositozu (İKİM): SM kriterlerini karşılar. B ve C bulgusu yoktur. İlişkili hematolojik malignite yoktur. Kemik iliği tutulumu mevcuttur. Cilt tutulumu yoktur. Genellikle düşük mast hücre yüküne sahiptir. Osteoporoz ve ciddi anafilaksi daha sıktır.
İndolen Seyirli Sistemik Mastositoz (İSM): SM kriterlerini karşılar. C bulgusu yoktur. İlişkili hematolojik malignite yoktur.
Smoldering Sistemik Mastositoz (SSM): SM kriterlerini karşılar. 2 veya daha fazla B bulgusu vardır. C bulgusu yoktur. İlişkili hematolojik malignite yoktur. Genellikle yüksek MH yüküne sahiptir.
Agresif Sistemik Mastositoz (ASM): SM kriterlerini karşılar. Mast hücreli lösemi kanıtı yoktur. Bir veya daha fazla C bulgusuna sahiptir.
Hematolojik Neoplazmla İlişkili Sistemik Mastositoz (HNİ-SM): SM kriterlerini karşılar bunun yanı sıra MH dışı klonal hematolojik neoplazi bulunmaktadır.
Mast Hücreli Lösemi (MHL): SM kriterlerini karşılar. Kemik iliği biyopsisi, atipik, olgunlaşmamış MH ile genellikle diffüz infiltredir. Kemik iliği aspirasyon yaymalarında ≥%20 MH görülür. Klasik vakalarda, periferik kan beyaz hücrelerinin ≥%10'unu MH'ler oluşturmaktadır. Alösemik varyantta ise MH'ler periferik yaymada <%10'un altında görülmektedir.
Mast Hücre Sarkomu (MHS)
SM kanıtı yoktur. Genel olarak lokalize ve destrükte edici bir büyüme özelliğine ve yüksek dereceli sitolojiye sahiptir.

3. Risk Sınıflandırması

DSÖ 2022 revizyonuna göre mastositoz 3 ana başlığa ayrılmıştır. Bunlar kutanöz mastositoz, sistemik mastositoz ve mast hücreli sarkomdur. Sistemik mastositoz ise 6 alt gruba ayrılmıştır. Daha önce provizyonel antite olan izole kemik iliği mastositozu burada ayrı bir alt grup olarak tanımlanmıştır. İndolen seyirli sistemik mastositoz, smoldering sistemik mastositoz, agresif seyirli sistemik mastositoz, hematolojik

Tablo 3. Sistemik Mastositoziste B ve C bulguları

B Bulguları	C Bulguları
1. Kemik iliği biyopsisinde mast hücre yükünün yoğun ve agregatlar halinde >%30 infiltrasyonu ve serum total triptaz düzeyinin >200 ng/ml olması	1. Kendisini ≥1 sitopeni ile gösteren, neoplastik mast hücre infiltrasyonunun neden olduğu kemik iliği disfonksiyonu (ANC <1.0×10⁹/L, Hgb <10 g/dl ve/veya trombosit sayısı <100×10⁹/L)
2. Kemik iliği biyopsisinde mast hücre dışı hematopoetik seride displazi veya miyeloproliferasyon bulguları olduğu halde SM ile ilişkili bir hematolojik hastalığın kesin tanısı için kriterler yetersizdir ve normal veya çok nadiren anormal kan sayımı bulunur.	2. Karaciğer fonksiyon bozukluğu, asit ile palpabl hepatomegali ve/veya portal hipertansiyon
3. Karaciğer yetmezliği veya disfonksiyonu olmaksızın hepatomegali ve/veya hipersplenizm olmadan splenomegali ve/veya palpasyonda ya da görüntüleme ile saptanan lenfadenomegali	3. Büyük osteolitik lezyonlarla birlikte patolojik kırıklarla birlikteliği olan/olmayan iskelet tutulumu
	4. Hipersplenizmle beraberlik gösteren palpabl dalak
	5. Gastrointestinal sistemdeki mast hücre infiltrasyonu nedeniyle kilo kaybı ile giden malabsorbsiyon

neoplazilerle ilişkili sistemik mastositoz ve mast hücreli lösemi ise diğer alt grupları oluşturmaktadır (**Tablo 2**).[3]

Mayo klinik çalışması 342 SM hastasını değerlendirmiş ve DSÖ'nün SM sınıflamasının prognostik önemini doğrulamıştır. Bu seride en büyük alt grubu (n = 159; %46) İSM oluşturmaktadır. ASM ve HNİ-SM'li hastalarla karşılaştırıldığında, İSM hastaları başvuru anında önemli ölçüde daha genç (medyan yaş 49) yaştadır. Klinik olarak ürtikeria pigmentosa benzeri cilt lezyonları, mast hücre salımıyla ilişkili semptomlar (MHSİS) ve gastrointestinal semptomlar ile tanı almışlardır (%66-75). Bununla birlikte, ISM hastalarında konstitüsyonel semptomlar ve hepatosplenomegali görülme sıklığı önemli ölçüde daha düşüktür. Akut lösemi ve ASM'ye dönüşüm riski sırasıyla <%1 ve %3 olarak bulunmuştur.[7]

İKİM, DSÖ'nün 2022 revizyonunda ayrı bir alt grup olarak tanımlanmıştır. **Tablo 2**'de özetlendiği gibi osteoporoz ve ciddi anafilaksi kliniği ile seyreden vakalarda, bazal serum triptazı <125 ng/mL ve kemik iliğinde düşük MH yükü bulunur. B ve C bulguları, hematolojik malignite ilişkili neoplazi ve cilt tutulumu yoktur. Ortalama toplam sağkalım (TS), ISM ve SSM'den çok daha iyidir.[26]

SSM, B bulgularından en az 2'sini karşılayan, C bulgularına sahip olmayan alt gruptur. Mayo kliniğin serisinde SSM tanılı 22 hasta vardır.[7] Bu serinin güncellenmiş toplam sağ kalım analizinde SSM hastalarının ISM'ye göre anlamlı daha düşük ortalama sağkalıma sahip olduğu saptanmıştır. Bu fark SSM hastalarının kötü risk özelliklerinin daha çok olmasıyla açıklanmıştır.[27] Yakın zamanda yapılmış olan bir başka çalışmada, 147 aylık medyan takip sonucunda ISM hastalarında hastalık progresyon oranı %3 saptanmıştır ve progresyonun belirteçleri, β2 mikroglobülin düzeyi ile çoklu dizide KİTD816V mutasyonunun gösterilmesidir.[28] Avrupa Mastositoz Grubunun (ECNM)

kohortunda ASM, HNİ-SM, mast hücreli sarkoma dönüşüm riski sırasıyla %1.2, %1.8 ve %0.1'dir. Bu çalışmada ISM, SSM ve İKİM grupları arasında dönüşüm oranında anlamlı bir fark saptanmamıştır. Hastalık transformasyonu ve TS için yaş ≥60 ve serum alkalen fosfataz ≥100 U/L olması öngördürücü belirteçler olarak bulunmuş ve Mastositoz için Uluslararası Prognostik Skorlama Sistemi (IPSM) modelinin temelini oluşturmuştur.[29]

HNİ-SM, Mayo serisindeki 2. en sık SM alt grubudur. En sık miyeloid neoplazilerle (%89) SM birlikteliği görülmektedir. HNİ-SM hastalarının %45'inde miyeloproliferatif neoplaziler (MPN), %29'unda kronik miyelomonositik lösemi (KMML), %23'ünde MDS'nin eşlik eden hastalık olduğu bilinmektedir. HNİ-SM hastalarının önemli bir oranında (%34) belirgin bir eozinofilinin (>1.5×10^9/L) olduğu saptanmıştır. Eozinofili ile seyreden bu hastaların %56'sı MPN-SM alt grubundadır. Bu grubun %39'unda da FIP1L1-PDGFR füzyonu saptanmıştır.[7] HNİ-SM'li hastalarda ortalama TS 24 ay olarak saptanmıştır. Diğer alt gruplara kıyasla MPN-SM'li hastalarda ortalama TS daha uzundur (31 ay). Lösemik transformasyon (genel olarak %13), SM-MDS'de (%29), SM-MPN (%11) ve SM-KMML'ye (%6) kıyasla önemli ölçüde daha sık görülmüştür. Eozinofilisi olan veya olmayan MPN-SM hastaları arasında klinik sonuçlarda anlamlı farklılık saptanmamıştır. ECNM kayıt verilerinde, 174 HNİ-SM hastası için ortanca TS 2.9 yıl (10 yıllık TS %11.2) olarak bildirilmiştir.[30]

Mayo klinik serisinde ASM (%12) en yaygın üçüncü alt grubu oluşturmaktadır.[7] ASM hastalarında sıklıkla konstitüsyonel semptomlar (%60), hepatosplenomegali (%50), lenfadenopati (%30), şiddetli anemi (Hgb <10 g/dl; %24) veya trombositopeni (trombositler <100×10^9/L; %27), lökositoz (%41) ve belirgin şekilde yüksek serum triptaz seviyeleri (>200 ng/mL; %40) olduğu görülmüştür. ASM'de ortanca TS 41 ay olarak saptanmıştır ve bu grubun %5'inde lösemik dönüşüm meydana gelmiştir. ECNM kayıt verilerinde, 62 ASM hastası için ortanca TS 5.7 yıl (10 yıllık TS %44) olarak bildirilmiştir.[30]

MHL, diğer alt gruplara nazaran daha nadir (%1) bildirilmiştir. Bu alt grupta prognoz iyi değildir, ortanca TS yalnızca 2 ay olarak saptanmıştır.[21] ECNM kayıt verilerinde, 23 MHL hastası için ortanca TS 1.9 yıldır (10 yıllık TS %29.9).[30] Son veriler, SM hastalarında moleküler verilerin prognozu belirlemede faydası olduğunu göstermiştir. Bu bağlamda, diğer miyeloid malignitelerde sıklıkla gözlenen ASXL1, RUNX1, NRAS ve SRSF2 mutasyonlarının, özellikle ilerlemiş SM hastalarında prognostik olarak kötü özellikte olduğu tespit edilmiştir.[31]

İyi diferansiye sistemik mastositozis (İDSM), tüm SM alt tiplerinde görülebilecek olan iyi prognozlu ama nadir görülen bir morfolojik varyanttır. Genellikle genç kadınlarda daha erken başlangıçlıdır ve aile öyküsü saptanır. Yaygın deri tutulumu ile seyreder ve kemik iliğinde MH infiltrasyonu yoğundur. Morfolojik olarak MH'ler yuvarlak ve hipergranülerdir. İmmünfenotipik incelemede CD25 ve CD2 negatif fakat sıklıkla CD30 pozitif saptanır. Moleküler olarak KİTD816V mutasyonları nadirdir.[26]

Bu alt gruplar prognostik özellikleri farklı olan 2 ana grupta toplanır: İlerlemiş (advanced) SM ve ilerlememiş (nonadvanced) SM. İlerlememiş SM içinde İKİM, ISM ve SSM yer alırken ilerlemiş SM içinde ASM, HNİ-SM ve MHL yer alır.

SM'de sağkalımı ön görmek için prognostik skorlama sistemleri oluşturulmuştur. Bu sistemler yaş, organomegali, laboratuvar tetkikleri (anemi, trombositopeni, serum bazal triptaz düzeyi, β2 mikroglobülin, alkalen fosfataz) ve mutasyon durumu (SRSF2, ASXL1, RUNX1 veya DNMT3'te >1 mutasyon) gibi değişkenleri kullanmaktadır. ISM'de REMA (Red Española de Mastocitosis) ve Mastositoz için Uluslararası Prognostik Puanlama Sistemi (IPSM) kullanılırken, ilerlemiş SM için Mayo Alliance Prognostik Sistemi (MAPS), Mutasyon Ayarlı Risk Skoru (MARS), Mastositoz için Küresel Prognostik Skor (GPSM) ve IPSM kullanılabilir.[32]

Tedavi

SM tedavisi kişiye özel olmakla birlikte, yakın zamandaki veriler, KİT reseptör aktivasyonuna neden olan mutasyonları hedefleyen küçük moleküllü kinaz inhibitörleri ile tedaviyi takiben cesaret verici klinik ve histolojik yanıtlar ortaya koymuştur. Bu durum KİTD816V'nin SM için sürücü mutasyonu olduğu görüşünü kuvvetlendirmektedir.[33] Transmembran KİT mutasyonuna nadiren sahip SM hastalarında imatinib tedavisine dramatik klinik yanıtlar gözlenmiştir.[34] Vahşi tip ve mutant tip KİT'i hedefleyen bir kinaz inhibitörü olan midostaurinin yapılan çalışmalarında, ilerlemiş SM hastalarında %60 genel yanıt oranı gösterilmiştir. Bu yanıtlar kemik iliği MH yükünün azalması, serum triptaz seviyesinde düşme ve semptomların iyileşmesini de içermektedir.[35]

Tüm SM hastalarında MH degranülasyonun neden olduğu semptomlara yönelik tedaviler düşünülmelidir (**Tablo 4**). Histamin reseptör blokerleri (HR1 ve HR2 blokerler) kaşıntı ve kızarıklık, karın ağrısı, bulantı, kusma, ishal, kramplar, hipotansiyon, baş ağrısı ve kognitif bozukluklar gibi semptomların kontrolünde birlikte önerilir. Lökotrien antagonistleri kaşıntı ve kızarıklıkta kullanılabilir. Proton pompa inhibitörleri karın ağrısı, bulantı, kusma, ishal ve krampları olan hastalarda alternatif olarak önerilebilir. Osteoporozu olan hastalar bifosfanatlar, kalsiyum ve vitamin D ile tedavi edilmelidir. İlerlememiş SM hastalarında bu tedavilerin birlikte kullanımı semptom kontrolünü kolaylaştırmaktadır. Ayrıca anafilaksisi olan hastaların yanında mutlaka epinefrin otoenjektörü bulunması sağlanmalıdır. Arı alerjisi gibi durumlarda immün tolerans tedavileri gerekebilir. Omalizumab, humanize IgG1 monoklonal anti-IgE monoklonal antikorudur. MH ve bazofil yüzeyindeki FcƐ RI reseptörlerindeki IgE bağlayan bölgeyi hedefler ve IgE aracılıklı MH aktivasyonunu önler. ISM'li hastalarda kardiyovasküler, gastrointestinal ve kutanöz medyatörle ilişkili semptomlarda iyileşme ve semptomların tamamen düzelmesi izlenmiştir. İlk yanıta kadar geçen süre 2.3 ay olarak bildirilmiştir.[36] Semptom kontrolü bu tedavilerle sağlanamadığında sitoredüktif tedaviler gerekli olabilir. Bu yüzden multisistemik bir hastalık olan SM'nin hem tanısında hem de tedavisinde multidisipliner bir yaklaşım gerektiği unutulmamalıdır.

SM'de tedavi seçenekleri izlemden allojenik kök hücre nakline (AKHN) kadar uzanabilir. AKHN daha çok HNİ-SM'li hastalarda uygulanmakla beraber, seçilmiş SM'li hastalarda da toplam ve progresyonsuz sağkalımı uzatabildiği için bir seçenektir.[36] AKHN yapılan SM hastalarının geriye dönük olarak değerlendirildiği bir çalışmanın sonuçlarına göre;

Tablo 4. Sistemik Mastositoziste Semptom Kontrolüne Yönelik Tedaviler

Histamin reseptör 1 blokerleri	
Setirizin	5-10 mg/gün
Feksofenadin	2 x 60 mg/gün veya 180 mg/gün
Montelukast	10 mg/gün
Histamin reseptör 2 blokerleri	
Ranitidin	2 x 150 mg/gün
Famotidin	2 x 10 mg/gün
Proton pompa inhibitörleri	
Omeprazol	20 mg/gün
Pantoprazol	40 mg/gün
Rabeprazol	20 mg/gün
Bifosfanatlar	
Alendronat	70 mg 4 haftada bir
Pamidronat	90 mg 4 haftada bir
Zoledronat	4 mg 4 haftada bir
Risedronat	35 mg 4 haftada bir

toplam 57 hastanın (medyan yaş 46), 38'inde HNİ-SM (20'si AML'li), 12'sinde MHL ve 7'sinde ASM vardı. Tedavi yanıtı değerlendirmesi, AKHN sonrası 100. günde yapılmıştır. Hastaların %70'inde (40 hasta) yanıt alınmıştır ve bunların 16'sında (%28) SM açısından tam remisyon sağlanmıştır. İki hasta KİTD816V mutasyonu negatifleşmiştir. Diğer 24 (%42), 12 (%21) ve 5 (%9) hastada sırasıyla kısmi yanıt, stabil hastalık ve primer refrakter hastalık izlenmiştir. Primer refrakter hastaların ağırlıklı olarak MHL hastaları olduğu gözlenmiştir. HNİ-SM ise tedaviye duyarlı bulunmuş ve 38 HNİ-SM hastasının hepsinde SM'nin tamamen düzeldiği bildirilmiştir. Tüm grubun 3 yıllık TS'si %57 olmakla birlikte HNİ-SM için bu oran %74, ASM için %43, MHL için %17 olarak saptanmıştır. Düşük sağkalım MHL tanısı, düşük yoğunluklu hazırlama rejimi ile AKHN yapılması ve ilerlemiş hastalık ile ilişkili olarak bildirilmiştir.[39] Nakle uygun HNİ-SM vakalarında eşlik eden malignite için AKHN önerisi yapılıyorsa bu hastaların nakle yönlendirilmesi konusunda görüş birliği bulunmaktadır. Ayrıca MHL'si olan hastalar ve relaps refrakter SM hastaları da nakil için uygun aday grubunu oluşturmaktadır.[37]

SM Tedavisinde Kullanılan Sitoredüktif Ajanlar

Midostaurin (PKC412)

Midostaurin, ilerlemiş SM'li yetişkin hastaların tedavisi için ABD Gıda ve İlaç İdaresi (FDA) tarafından onaylanmıştır. Tedavide hangi sırada başlanması konusunda net bir görüş birliği olmamakla birlikte, midostaurin hem ilerlemiş SM'li hastalarında birinci basamak tedavi olarak, hem de sitoredüktif tedavilerden sonra progresyon gösteren

hastalarda kurtarma tedavisi olarak kullanılabilir. Ayrıca midostaurin, AKHN'den sonra idame tedavisinde veya antimedyatör tedavinin başarısız olduğu ISM/SSM hastalarında şiddetli MH medyatör salımı ile ilişkili semptomların kontrolünde kullanılabilir.[38] Midastaurin, KİT-D816V, D816Y, FLT3, PDGRF α/β ve vasküler endotelyal büyüme faktörü reseptör 2 mutasyonlarına karşı aktiftir. Faz 2 çalışmasında midastaurin 2*100 mg/gün progresyona ya da kabul edilemez toksisiteye kadar kullanılmıştır. Ortanca yanıt süresi 24.1 ay, progresyonsuz sağkalım 12.1 ay ve TS 28.7 ay olarak bildirilmiştir. Yanıt oranları önceki tedaviden bağımsız bulunmuş ve ASM'de %75, HNİ-SM'de %58 ve MHL'de %50 olarak saptanmıştır. C bulgularında düzelme, kemik iliği MH infiltrasyonunda, splenomegalide ve serum triptaz düzeyinde azalma olduğu gösterilmiştir. En sık görülen yan etkiler gastrointestinal sistemle ilgili olup bulantı ve kusmadır. Ayrıca anemi, trombositopeni ve nötropeni görülür. Bu yan etkiler antiemetikler, büyüme faktörleri ve doz azaltımı ile kontrol edilebilir.[33]

Klorodeoksiadenozin (Kladribin veya 2-CdA)

Klorodeoksiadenozin (2-CdA), tüm SM alt tiplerinde aktiviteye sahiptir ve yanıt oranları kabaca midostaurin ile karşılaştırılabilir, ancak buna yönelik birebir karşılaştırma çalışması yoktur. Yapılan çalışmalarda hasta sayıları sınırlıdır. 2-CdA, hızlı şekilde MH yükünün azaltılmasının gerekli olduğu durumlarda birinci basamak tedavi olarak veya interferon-α, midostaurin veya diğer sitoredüktif tedavilerden sonra progresyon gösteren hastalarda kurtarma tedavisi olarak kullanabilir. Genellikle 0.14 mg/kg intravenöz veya subkutan yolla 5 gün uygulanır ve 4-12 haftada bir tekrarlanabilir. Çalışmalarda ortanca 3-4 kür kullanılmıştır ve ilerlemiş SM hastalarında %50 yanıt oranı bildirilmiştir. 2-CdA'nın potansiyel toksisiteleri, fırsatçı enfeksiyon riskinin artmasıyla birlikte miyelosupresyon ve lenfopenidir.[32,39]

Interferon (IFN)-α

IFN-α tüm SM alt kategorilerinde aktiviteye sahip olup histamin salımı ile ilişkili dermatolojik, hematolojik, gastrointestinal ve sistemik semptomları iyileştirdiği gösterilmiştir. Ayrıca IFN-α, kemik yoğunluğunu artırma kabiliyeti sayesinde kemik ile ilişkili semptomların tedavisinde de bir role sahiptir. Daha yüksek dozlarda IFN-α kullanımının, bazı hastalarda kemik iliğindeki MH yükünü azalttığı gösterilmiştir. Tedaviye genellikle haftada üç kez deri altından 1–3 milyon ünite (MU)/gün dozunda başlanmakta olup tolere edildiği takdirde haftada üç ile beş kez kademeli olarak 3 ile 5 MU/m^2/gün dozuna yükseltilebilmektedir. Yanıt oranı ilerlemiş SM'de %53 ve ortanca yanıt süresi 12 aydır. Prednizon (30-60 mg/gün) genellikle tolere edilebilirliği artırdığı ve yanıtı iyileştirdiği için tedavinin başlangıcında eklenir ve 2-3 aylık bir süre içinde azaltılabilir. IFN-a tedavisine, progresyona veya kabul edilemez toksisiteye kadar devam edilmesi önerilmektedir.[32,39]

İmatinib Mesilat (İM)

İM, vahşi tip KİT, F522C ve V560G mutasyonlarında aktiftir. Ortanca başlangıç dozu 400 mg/gün olup yanıt veren hastalarda doz azaltılması düşünülebilir. KİTD816V mutasyonu olmayan hastalarda yanıt oranları %29-33 olarak bildirilmiştir. İM, şu anda FDA tarafından KİTD816V mutasyonu olmayan veya bilinmeyen KİT mutasyon durumu olan ASM'li yetişkin hastaların tedavisinde onaylanmıştır. İM duyarlı KIT mutasyonu barındıran nadir SM vakaları veya KİTD816 mutasyona uğramamış olan hastalar İM tedavisi için uygun adaylar olabilir.[32,39]

Hidroksiüre (HÜ)

HÜ, 28'i HNİ-SM hastası olan 30 hastalık bir seride değerlendirilmiştir. Hastaların 5'inde lökositoz, trombositoz ve splenomegali kontrolü sağlamıştır. Bu yüzden HÜ'nün HNİ-SM tedavisindeki faydası miyelosupresif aktivitesinden kaynaklanmaktadır. Bununla birlikte HÜ, herhangi bir seçici anti-MH aktivitesi sergilemez.[40]

Avapritinib/BLU-285

Avapritinib, KİTD816V dahil KİT mutasyonlarını ve D842V'yi seçici olarak inhibe eden küçük moleküllü bir kinaz inhibitörüdür. Faz 1 çalışmasına ilerlemiş SM'li 80 hasta alınmış ve toplam yanıt oranı %77 bulunmuştur. Yanıtlar tüm alt gruplarda gözlenmiş olup, ayrıca Kİ mast hücre yükünde, serum triptazında, dalak volümünde ve KİT mutasyon düzeyinde belirgin azalma saptanmıştır. İlaç dozu 200 mg/gün olarak belirlenmiştir. Faz 2 çalışmada 10.4 aylık ortanca izlemde toplam yanıt oranı %75 olarak bulunmuştur. Yanıtların önceki tedavilerden ve yüksek riskli mutasyon (SRSF2, ASXL1, RUNX1) varlığından bağımsız olduğu gösterilmiştir. En sık görülen yan etkiler periferik ve periorbital ödem olup diüretikler ve doz azaltılması ile kontrol altına alınmıştır. Sitopeniler, bulantı ve kusma görülen diğer yan etkilerdir. Verilerin değerlendirildiği tarihte henüz ortanca progresyonsuz ve toplam sağkalıma erişilmemiştir. Bu veriler ışığında FDA tarafından 2021 yılında trombosit sayısı >50.000/mL olan ilerlemiş SM'li hastalarda onaylanmıştır.[32,39]

Araştırmadaki Ajanlar

Ripretinib/DCC-2618

Ripretinib, bir Tip II tirozin 'switch' kontrol inhibitörüdür. Kinaz inhibitörlerine dirençli ekzon 17 KİT mutasyonlarını güçlü bir şekilde inhibe eder. Devam etmekte olan bir Faz 1 çalışması (NCT02571036), ASM, HNİ-SM ve MHL dahil ileri derecede malignitesi olan hastalarda Ripretinibin güvenliliğini ve tolere edilebilirliğini incelemektedir.[36,40]

Bezuclastinib

Bezuclastinib, oral yolla kullanılan, güçlü, selektif KİTD816V inhibitörüdür. Diğer kinaz inhibitörlerine kıyasla santral sinir sitemine geçişi ve diğer kinazlarla etkileşimi minimaldir. İleri SM'de faz 2 çalışması devam etmektedir.[36]

BLU-263

BLU-263, oral yolla kullanılan, güçlü, selektif, küçük moleküllü KİT inhibitörüdür. Avapritinibe göre santral sinir sistemine geçişinin minimal olması için tasarlanmıştır. ISM'de Faz 2/3 çalışması devam etmektedir.[36]

Sonuç

Nadir bir klonal malign hastalık olan SM'de ilk semptomlar ile tanı konması arasında geçen süre hala uzundur. Semptomların çeşitliliği ve farklı organ sistemlerini etkileyen bir hastalık olması nedeniyle hastaların başvurduğu klinikler de farklıdır. Dermatoloji, hematoloji, gastroenteroloji, endokrinoloji, nöroloji ve kardiyoloji klinikleri sıklıkla başvurdukları klinikler arasındadır. Tanı koyma süresinin kısaltılması ancak bu hastalıkla ilişkili farkındalığın artırılmasıyla mümkündür. Bu multisistemik hastalığın hem takibi hem de tedavisinde multidisipliner yaklaşım çok önemlidir.

Kaynaklar

1. Akin C, Metcalfe DD. Systemic mastocytosis. *Annu Rev Med*. 2004; 55: 419-32.
2. Horny HP, Metcalfe DD, Akin C, et al. In: Swerdlow S, Campo E, Harris NL, Jaffe E, Pileri S, Stein H, Thiele J. eds. Mastocytosis, in WHO Classification of Tumors of Hematopoietic and Lymphoid Tissues. Lyon: International Agency for Research and Cancer (IARC); 2017: 62-69.
3. Khoury, J.D.; Solary, E.; Abla, O.; Akkari, Y.; Alaggio, R.; Apperley, J.F.; Hochhaus, A. The 5th Edition of the World Health Organization Classification of Haematolymphoid Tumours: Miyeloid and Histiocytic/Dendritic Neoplasms. Leukemia 2022, 36, 1703–1719.
4. Brunning RD, McKenna RW, Rosai J, et al. Systemic mastocytosis. Extracutaneous manifestations. Am J Surg Pathol. 1983;7: 425-438.
5. Horny HP, Parwaresch MR, Lennert K. Bone marrow findings in systemic mastocytosis. Hum Pathol. 1985;16: 808-814.
6. Stevens EC, Rosenthal NS. Bone marrow mast cell morphologic features and hematopoietic dyspoiesis in systemic mast cell disease. Am J Clin Pathol. 2001;116: 177-182.
7. Kim KH, Tefferi A, Lasho TL, et al. Systemic mastocytosis in 342 consecutive adults: survival studies and prognostic factors. Blood. 2009; 113: 5727-5736.
8. Miettinen M, Lasota J. KIT (CD117): a review on expression in normal and neoplastic tissues, and mutations and their clinicopathologic correlation. Appl Immunohistochem Mol Morphol. 2005;13: 205-220.
9. Valent P, Spanblochl E, Sperr WR, et al. Induction of differentiation of human mast cells from bone marrow and peripheral blood mononuclear cells by recombinant human stem cell factor/kit-ligand in long-term culture. Blood. 1992;80: 2237-2245.
10. Garcia-Montero AC, Jara-Acevedo M, Teodosio C, et al. KIT mutation in mast cells and other bone marrow hematopoietic cell lineages in systemic mast cell disorders: a prospective study of the Spanish network on Mastocytosis (REMA) in a series of 113 patients. Blood. 2006;108: 2366-2372.
11. Pignon JM, Giraudier S, Duquesnoy P, et al. A new c-kit mutation in a case of aggressive mast cell disease. Br J Haematol. 1997;96: 374-376

12. Tefferi A, Levine RL, Lim KH, et al. Frequent TET2 mutations in systemic mastocytosis: clinical, KITD816V and FIP1L1-PDGFRA correlates. Leukemia. 2009;23: 900-904
13. Valent P, Hartmann K, Schwaab J, et al. Personalized Management Strategies in Mast Cell Disorders: ECNM-AIM User's Guide for Daily Clinical Practice. J Allergy Clin Immunol Pract. 2022 Aug;10 (8): 1999-2012.e6. doi: 10.1016/j.jaip.2022.03.007
14. Gülen T, Hägglund H, Dahlén B, et al.Mastocytosis: the puzzling clinical spectrum and challenging diagnostic aspects of an enigmatic disease. J Intern Med. 2016 Mar;279 (3): 211-28. doi: 10.1111/joim.12410
15. Pardanani A. How I treat patients with indolent and smoldering mastocytosis (rare conditions but difficult to manage). Blood. 2013;20: 2013-3094.
16. Travis WD, Li CY, Yam LT, Bergstralh EJ, Swee RG. Significance of systemic mast cell disease with associated hematologic disorders. Cancer. 1988;62: 965-972.
17. Horny HP, Sillaber C, Menke D, et al. Diagnostic value of immunostaining for tryptase in patients with mastocytosis. Am J Surg Pathol. 1998;22: 1132-1140.
18. Jordan JH, Walchshofer S, Jurecka W, et al. Immunohistochemical properties of bone marrow mast cells in systemic mastocytosis: evidence for expression of CD2, CD117/Kit, and bcl-x (L). Hum Pathol. 2001;32: 545-552.
19. Escribano L, Garcia Montero AC, Nunez R, Orfao A. Flow cytometric analysis of normal and neoplastic mast cells: role in diagnosis and follow-up of mast cell disease. Immunol Allergy Clin North Am. 2006; 26: 535-547
20. Sperr WR, El-Samahi A, Kundi M, et al. Elevated tryptase levels selectively cluster in miyeloid neoplasms: a novel diagnostic approach and screen marker in clinical haematology. Eur J Clin Invest. 2009;39: 914-923.
21. Pardanani A, Lim KH, Lasho TL, et al. WHO subvariants of indolent mastocytosis: clinical details and prognostic evaluation in 159 consecutive adults. Blood. 2010;115: 150-151.
22. Akin C. Molecular diagnosis of mast cell disorders: a paper from the 2005 William Beaumont Hospital symposium on molecular pathology. J Mol Diagn. 2006;8: 412-419
23. Garcia-Montero AC, Jara-Acevedo M, Teodosio C, et al. KIT mutation in mast cells and other bone marrow hematopoietic cell lineages in systemic mast cell disorders: a prospective study of the Spanish network on Mastocytosis (REMA) in a series of 113 patients. Blood. 2006;108: 2366-2372.
24. Sanchez-Munoz L, Alvarez-Twose I, Garcia-Montero AC, et al. Evaluation of the WHO criteria for the classification of patients with mastocytosis. Mod Pathol. 2011;24: 1157-1168.
25. Bain BJ, Horny HP, Arber DA, et al. Miyeloid/lymphoid neoplasms with eosinophilia and rearrangement of PDGFRA, PDGFRB, or FGFR1, or with PCM1-JAK2. In: Swerdlow S, Campo E, Harris NL, Jaffe E, Pileri S, Stein H, Thiele J. eds. WHO Classification of Tumors of Hematopoietic and Lymphoid Tissues. Lyon: International Agency for Research and Cancer (IARC); 2017: 71-79.
26. El Hussein S, Chifotides HT, Khoury JD, et al. Systemic Mastocytosis and Other Entities Involving Mast Cells: A Practical Review and Update. Cancers (Basel). 2022 Jul 17;14 (14): 3474. doi: 10.3390/cancers14143474
27. Tefferi A, Shah S, Reichard KK, Hanson CA, Pardanani A. Smoldering mastocytosis: survival comparisons with indolent and aggressive mastocytosis. Am J Hematol. 2019;9 (1): E1-E2.
28. Escribano L, Alvarez-Twose I, Sanchez-Munoz L, et al. Prognosis in adult indolent systemic mastocytosis: a long-term study of the Spanish network on Mastocytosis in a series of 145 patients. J Allergy Clin Immunol. 2009;124: 514-521.
29. Trizuljak J, Sperr WR, Nekvindova L, et al. Clinical features and survival of patients with indolent systemic mastocytosis defined by the updated WHO classification. Allergy. 2020;75: 1927-1938.
30. Sperr WR, Kundi M, Alvarez-Twose I, et al. International prognostic scoring system for mastocytosis (IPSM): a retrospective cohort study. Lancet Haematol. 2019;6: e638-e649
31. Pardanani A, Lasho T, Elala Y, et al. Next-generation sequencing in systemic mastocytosis: derivation of a mutation-augmented clinical prognostic model for survival. Am J Hematol. 2016;91: 888-893
32. Radia DH, Moonim MT. Update on diagnostic approaches and therapeutic strategies in systemic mastocytosis. Best Pract Res Clin Haematol. 2022 Jun;35 (2): 101380. doi: 10.1016/j.beha.2022.101380

33. Gotlib J, Kluin-Nelemans HC, George TI, et al. Efficacy and safety of midostaurin in advanced systemic mastocytosis. N Engl J Med. 2016; 374: 2530-2541
34. Zhang LY, Smith ML, Schultheis B, et al. A novel K509I mutation of KIT identified in familial mastocytosis-in vitro and in vivo responsiveness to imatinib therapy. Leuk Res. 2006;30: 373-378
35. DeAngelo DJ, George TI, Linder A, et al. Efficacy and safety of midostaurin in patients with advanced systemic mastocytosis: 10-year median follow-up of a phase II trial. Leukemia. 2018;32: 470-478.
36. Sciumè, M.; De Magistris, C.; Galli, N. et al. Target Therapies for Systemic Mastocytosis: An Update. *Pharmaceuticals* 2022, *15*, 738. https://doi.org/10.3390/ph15060738
37. Ustun C, Gotlib J, Popat U, et al. Consensus opinion on allogeneic hematopoietic cell transplantation in advanced systemic mastocytosis. Biol Blood Marrow Transplant. 2016;22: 1348-1356.
38. Ustun C, Reiter A, Scott BL, et al. Hematopoietic stem-cell transplantation for advanced systemic mastocytosis. J Clin Oncol. 2014;32: 3264-3274.
39. Ustun C, Courville EL. Resolution of osteosclerosis after alloHCT in systemic mastocytosis. Blood. 2016;127: 1836.
40. Pardanani A. Systemic mastocytosis in adults: 2021 Update on diagnosis, risk stratification and management. Am J Hematol. 2021;96: 508–525.

Kısım VI
Nadir Görülen Miyeloproliferatif Hastalıklar

Bölüm 1
Miyelofibrozis

Dr. Öğr. Üyesi Ayşe Uysal
Fırat Üniversitesi Hematoloji Bilim Dalı

Giriş

Miyelofibrozis (MF) klonal miyeloproliferasyon, kemik iliğinde fibrozis, inefektif eritropoez ve ekstramedüller hematopoez ile karakterize bcr-abl negatif myeloproliferatif neoplazi (MPN)'dir.[1,2] Primer (de-novo) MF ve sekonder MF [esansiyel trombositoz sonrası (post-ET MF veya polistemia vera sonrası (post-PV MF)] olarak gelişebilir.[3] Dünya Sağlık Örgütü (DSÖ) miyeloid neoplaziler ve akut lösemi sınıflaması 2016 revizyonunda primer MF, pre-fibrotik/erken evre primer MF ve aşikâr fibrotik evre primer MF olarak 2 gruba ayrılmıştır.[4]

Tarihçe

Miyelofibrozis ilk kez Alman bir cerrah olan Gustav Heuck tarafından 1879 yılında masif splenomegali, lökoeritroblastoz ve kemik iliği fibrozu olan 2 genç hastada rapor edildi. Miyeloproliferatif hastalıklar tanımı ve bunların birbiriyle klinik ve biyolojik olarak ilişkili bozukluklar grubu olduğunu ise 1951'de, bir hematolog olan William Dameshek yapmıştır. Miyeloproliferatif hastalıkların altta yatan etiyolojisini anlamadaki büyük adımlardan biri de PV, ET ve primer MF'nin klonal doğasını doğrulamak için X'e bağlı glukoz-6-fosfat dehidrogenaz lokusunda polimorfizmler üzerinde çalışan Philip Fialkow tarafından atıldı. Fialkow, bu hastalıkların köken olarak klonal olduğunu ve tüm miyeloid hücre türlerini ilgilendirdiğini gösterdi ve bunların hematopoietik kök hücre seviyesinden kaynaklanan hematolojik maligniteleri temsil ettiğini belirtti.[5] Günümüze kadar MF birçok isimle tanımlandı bunlar agnojenik miyeloid metaplazi, miyeloid metaplazi ile fibrozis ve kronik idiopatik MF'dir.[6] Primer MF tanımı ilk kez 2008 yılında DSÖ miyeloproliferatif neoplazmların sınıflandırılması ve tanı kriterlerinde kullanılmıştır.[7]

Epidemiyoloji

Miyelofibrozis nadir bir hastalık olup primer MF için yıllık prevalansı yaklaşık 0.5-6/100.000 iken postET-MF ve postPV-MF için sırasıyla 0.5-1.1/100.000 ve 0.3-

0.7/100.000'dir.[8,9] İleri yaş hastalığıdır ve tanı yaşı ortalama 68 olup insidansı 75 yaş üstünde artmaktadır ve hastaların %20'si 50 yaş altındadır.[6,10] Erkeklerde kadınlara göre sıklığı daha yüksektir.[9] Kötü prognozlu bir hastalık olup beklenen ortanca toplam yaşam süresi tanıdan sonra yaklaşık 4-7 yıldır.[11] En sık ölüm sebebi akut lösemiye transformasyon, enfeksiyon, kanama ve trombozlardır. Akut lösemiye transformasyon riski 10 yılda yaklaşık %20-25'tir.[6,12]

Patogenez

Miyelofibrozis patogenezi tam olarak anlaşılamamıştır. Bununla birlikte, Janus Kinase (JAK)/signal transducer and activator (STAT) yolağında sinyal artışı, klonal miyeloproliferasyon artışı, düzensiz proinflamatuar sitokin ekspresyonu ve bozulmuş kemik iliği mikro çevresi patogenezden sorumlu tutulmaktadır.[6,13] JAK/STAT sinyal yolağındaki mutasyonlar sonucu oluşan bozuklukla, hematopoietik kök hücre defektleri oluşur. Böylece hematopoietik transkripsiyon faktörü olan GATA1 ekspresyonu yetersiz olan megakaryositler ve granülositlerde anormal proliferasyon gerçekleşir.[14] Sonuç olarak, anormal klonal hücre proliferasyonu ile kemik iliğinde sitokin ve TGF-β, PDGF, EGF gibi büyüme faktörlerinin anormal salınımı meydana gelir. Bu da kemik iliğinde fibrozis ve stromal değişikliklere yol açar. Kemik iliği fibrozu fibroblastlardan türetilen aşırı kollajenin anormal birikiminden kaynaklanır.[13,15]

Miyelofibroziste ekstramedüller hematopoezden sorumlu mekanizmalar da net değildir. Ancak hayvan modellerinde fibrozis ile bozulmuş kemik iliği sinüzoidlerine ve oradan da dolaşıma anormal kemik iliği öncülleri salınımı vardır. Bu hücrelerin invazyonu ile dalak ve karaciğer gibi organlarda ya da bunların dışında yumuşak dokularda, vücut boşluklarında, serozal yüzeylerde, merkezi sinir sisteminde, deride ekstramedüller hematopoez alanları oluşabilir.[16,17]

Somatik mutasyonlar

Primer MF'de hastalık patogenezi ve prognozundan sorumlu olan birçok mutasyon tanımlamıştır. Hastaların yaklaşık %90'ında bulunan JAK2V617F, CALR ve MPL mutasyonları, "driver mutasyonlar" olarak adlandırılır. PMF hastaların yaklaşık %10'unda JAK2, CALR ve MPL mutasyonları saptanmaz ve durum "triple negatif" olarak adlandırılır.[15]

JAK2V617F mutasyonu: Bu mutasyon hücre döngüsünü, hücre apoptozunu, proteozomal yıkımı düzenleyen ve JAK-STAT yolunda bir tirozin kinaz olan Janus kinaz 2 (JAK2)'de meydana gelir. Mutasyon JAK2'de, ekzon 14'teki JH2 alanında 617. pozisyonda valinin fenilalanin ile yer değiştirmesinden oluşur. Böylece JAK2'de oluşan mutasyon ile JAK/STAT sinyal yolu kontrolsüz aktive olur ve anormal proinflamatuar sitokin üretimine yol açar. PMF hastaların %50-60'ında JAK2V617F mutasyonu saptanır.[18]

CALR mutasyonu: Kalretikülin (CALR), endoplazmik retikulumda bulunur. Kalsiyum düzenlemesi, gen aktivitesi, hücre büyümesi, hücre bölünmesi, hücre adezyonu, apoptoz düzenlemesi ve bağışıklık yanıtı düzenlemesi bazı görevleridir. CALR geni 19p13.3'te bulunur ve 9 ekzon içerir. Birkaç nokta mutasyonu dışında tüm mutasyonlar ekzon 9'da delesyon veya insersiyon olarak gerçekleşir. En yaygın mutasyonlar 52-bp delesyon (tip 1 mutasyon) ve 5-bp insersiyon (tip 2 mutasyon)'dur. CALR mutasyonu primer MF'de yaklaşık %20-30 oranında saptanır ve tip 1 mutasyon PMF'de en sık saptanan tipidir. CALR tip 1 mutasyonun sağkalım üzerinde daha olumlu etki yaptığı gösterilmiştir.[6,19]

MPL mutasyonu: Miyeloproliferatif lösemi virüsü (MPL) geni trombopoetin reseptörünü kodlar. MPL geninde çeşitli ekzon 10 mutasyonları tanımlanmıştır ve MPLW515K/L mutasyonları ise en sık görülen mutasyon tipleridir. MPL mutasyonu PMF'de yaklaşık %5-10 oranında görülür. MPL geninde olan mutasyon ile megakaryositler için büyüme ve farklılaşma faktörü olan trombopoetin aşırı duyarlılığı ve kontrolsüz megakaryosit proliferasyonu oluşur.[6,18]

PMF hastalarının yaklaşık %80'inde driver mutasyonlar dışında olan ek mutasyonlar tanımlanmıştır. Bunlardan en sık görülenleri ise ASXL1, TET2, SRSF2, EZH2, IDH1, IDH2, NRAS, KRAS, TP53, SF3B1, DNMT3A, KMT2A, U2AF1 ve CBL mutasyonlarıdır. ASXL1, SRSF2, EZH2, IDH1 ve IDH2 mutasyonları kötü bir prognoz ve kısa sağ kalım ile ilişkilidir. U2AF1 anemi ve yine kısa sağ kalım ile ilişkili saptanmıştır. U2AF1'in bir varyantı olan U2AF1Q157 ise derin anemi, trombositopeni ve kötü sağkalım ile ilişkilidir. TP53'ün de lösemik transformasyon riskinin artması ile ilişkili olduğu bilinmektedir. Bu mutasyonlar yeni prognostik skorlama modellerinde yerini almıştır.[15,20]

Kromozomal anormallikler

Primer myelofibrozis hastalarının yaklaşık %60'ında kromozomal anormallikler mevcuttur. En sık saptanan anormalliklerden bazıları ise 20q-, 13q-, +8, +9, 12p-, ve 1, 5, ve 7. kromozomda olan anomalilerdir. Bunlardan 13q-veya 20q-trizomi 9 prognoz üzerinde olumlu etkili kabul edilirken +8, – 7/7q-, i (17q), – 5/5q-, 12p-, ters. [3], 11q23 veya ≥3 anormallikler kötü bir prognoz ile ilişkilidir. –7, i (17q), inv (3)/3q21, 12p–/12p11.2, 11q–/11q23'ün tekli/çoklu anormallikleri veya +8/+9 dışındaki diğer trizomiler olması çok yüksek riskli sitogenetik anormallikler olarak kabul edilir.[12,20]

Tanı

DSÖ miyeloid neoplaziler ve akut lösemi sınıflaması 2016 revizyonunda pre-fibrotik evre ve aşikâr fibrotik evre MF için tanı kriterleri belirtilmiştir (**Tablo 1**).[4] Ancak primer MF tanısı için post-PV MF ve post-ET MF'den (**Tablo 2**) ayırımı yapılmalıdır ve yine kemik iliğinde fibrozis oluşumuna sebep olan malign ve benign hastalıklar da dışlanmalıdır (**Tablo 3**).[6]

Klinik

Klinik bulgular ya sitokin salınımı sonucu oluşan hiper-katabolik duruma bağlı veya ekstramedüller hematopoeze bağlı oluşur.[21] Aşikâr MF'da hastaların semptomları ön plandadır, ancak hastaların %15-30'u asemptomatik de olabilir. Halsizlik, yorgunluk, kilo kaybı, gece terlemeleri, ateş, kaşıntı, kemik ağrısı en sık semptomlardandır.[22] Ekstramedüller hematopoeze bağlı gelişen splenomegali hastaların yaklaşık %80-90'ında bulunmaktadır, ancak dalak büyüklüğüne bağlı görülen erken doygunluk hissi, karın ağrısı, gibi semptomlar hastaların yaklaşık %50'sinde bulunur. Hepatomegali %40-70 saptanır.[10] Splenomegali ve intrahepatik obstrüksiyonlara bağlı portal hipertansiyon gelişebilir. Portal hipertansiyona bağlı asit, gastroözafajiyal varisler, gastrointestinal kanama ve hepatik ensefalopati bulguları gelişebilir.[23] Tromboembolik olaylar %2-10 oranında görülebilmektedir. Ekstramedüller hematopoezin oluştuğu alanlara bağlı olarak semptom ve bulgular oluşabilir. Plevral, perikardiyal mayi ve akciğer tutulumlarına bağlı olarak dispne, takipne ve aritmiler olabilir. Santral sinir sistemi tutulumu ve spinal kord basılarına bağlı deliryum, ciddi baş ağrıları, ekzoftalmi, papil ödem, intrakraniyal basınç artışı ve koma ile duyusal ve motor bozukluklar oluşabilir.[24] Cilt tutulumları nadirdir ve eritematöz plaklar, nodüller, diffüz veya papüller eritem, ülser ve büllöz lezyonlar görülebilir.[25] Lenf nodu tutulumlarına bağlı yaygın lenfadenopati oluşabilir.[24]

Tablo 1: Dünya Sağlık Örgütü 2016 revizyonu primer miyelofibrozis tanı kriterleri

Prefibrotik Primer Miyelofibrozis	Aşikâr Primer Miyelofibrozis
Majör kriterler	**Majör kriterler**
1. Derece >1 retikülin/kollajen fibrozis olmadan megakaryositik proliferasyon ve atipi*, yaşa göre artmış kemik iliği selülaritesi, granülositik proliferasyon ile sıklıkla azalmış eritropoez varlığı **2.** KML, PV, ET, miyelodisplastik sendromlar veya diğer miyeloid neoplazmlar için DSÖ kriterlerinin karşılamaması **3.** JAK2, CALR veya MPL mutasyonunun varlığı veya bu mutasyonların yokluğunda, başka bir klonal mutasyonun (ASXL1, EZH2, TET2, IDH1/IDH2, SRSF2, SF3B1) varlığı veya reaktif miyelofibrozis nedenlerinin dışlanması	**1.** Derece ≥2 retikülin/kollajen fibrozis ile birlikte megakaryositik proliferasyon ve atipi* varlığı **2.** ET, PV, KML, miyelodisplastik sendromlar veya diğer miyeloid neoplazmlar için DSÖ kriterlerini karşılamaması **3.** JAK2, CALR veya MPL mutasyonunun varlığı veya bu mutasyonların yokluğunda başka bir klonal mutasyonun (ASXL1, EZH2, TET2, IDH1/IDH2, SRSF2, SF3B1) varlığı veya reaktif miyelofibrozis nedenlerinin dışlanması
Minör kriterler	**Minör kriterler**
1. Başka nedenlerle açıklanamayan anemi **2.** Lökositoz (≥11×10^9/L) **3.** Palpabl splenomegali **4.** LDH artışı	**1.** Başka nedenlerle açıklanamayan anemi **2.** Lökositoz (≥11×10^9/L) **3.** Palpabl splenomegali **4.** LDH artışı **5.** Periferik yaymada lökoeritroblastoz
Tanı için 3 majör kriterin hepsi ve en az 1 minör kriterin olması gerekir.	Tanı için 3 majör kriterin hepsi ve en az 1 minör kriterin olması gerekir.

DSÖ: Dünya Sağlık Örgütü; ET: Esansiyel trombositoz; KML: Kronik miyeloid lösemi; PV: Polisitemi vera

*Anormal nükleer/sitoplazmik oran, hiperkromatik ve düzensiz katlanmış çekirdekler, yoğun megakaryosit kümelenmesi

Tablo 2: Esansiyel trombositoz sonrası ve polistemia vera sonrası gelişen miyelofibrozis tanı kriterleri

Post-PV Miyelofibrozis	Post-ET Miyelofibrozis
Zorunlu kriterler 1. Öncesinde PV tanısı olması[1] 2. Kemik iliğinde fibrozis derecesi ≥2 olması	***Zorunlu kriterler*** 1. Öncesinde ET tanısı olması[1] 2. Kemik iliğinde fibrozis derecesi ≥2 olması
Ek kriterler (En az 2'si gerekli) Anemi veya flebotomi gereksiniminin kaybı Periferik yaymada lökoeritroblastozis Artan splenomegali Konstitüsyonel semptomların oluşması	***Ek kriterler (En az 2'si gerekli)*** Anemi ve hemoglobin seviyesinde ≥2 g/dL azalma Periferik yaymada lökoeritroblastozis Artan splenomegali Konstitüsyonel semptomların oluşması Serum laktat dehidrogenaz artışı

ET: Esansiyel trombositoz; PV: Polisitemi vera

1. DSÖ kriterlerine uygun olarak

Laboratuvar

Tam kan sayımı bulguları: Anemi hastaların yaklaşık %60'ında bulunur. Anemisi olan hastaların tanı anında yaklaşık yarısının Hb değeri 10 g/dL'nin altında iken yaklaşık %20 'sinin 8 g/dL'nin altındadır. Anemi nedenleri medüller eritropoez alanlarının azalması, inefektif eritropoez, splenomegaliye bağlı sekestrasyon dağılımının bozulması ve kanamalardır. Trombosit ve lökosit değerleri değişkendir. Yaklaşık %10-15 hastada tanı anında lökositoz ve trombositoz bulunabilir. Trombositopeni çoğunlukla ilerlemiş hastalık sonucu görülür. [6,26-28]

Periferik yayma bulguları: Eritrositlerde anizositoz (makrositer eritrositler), poiklositoz (gözyaşı hücreleri), polikromazi görülebilir. İmmatür eritrositler ve lökositler yani lökoeritroblastik kan tablosu görülebilir. Yine nötrofillerde hipersegmentasyon veya hposegmentasyon bulunabilir. Dev trombositler ve anormal trombosit granülasyonu olabilir.[29]

Biyokimyasal bulgular: Artmış hücre döngüsü ve inefektif eritopoeze bağlı olarak bağlı olarak laktat dehidrogenaz, ürik asit ve bilirubin artışı olurken karaciğer ve kemik tutulumlarına bağlı olarak alkalin fosfataz artışı görülebilir. Nötrofil kitlesinin artışına bağlı olarak vitamin B12 artışı olabilir.[30]

Kemik iliği aspirasyon ve biyopsisi bulguları: Genellikle kemik iliğinin aspire edilmesi zordur, yani 'dry tap' olarak adlandırılan tablo vardır. Granülositik ve megakaryositik hiperplazinin izlendiği hipersellüler kemik iliği en sık beklenen bulgu iken ilerlemiş hastalıkta yani fibrotik dokunun artmasına bağlı olarak hiposellüler kemik iliği de gözlenebilir. Megakaryositler genellikle morfolojik olarak anormaldir, mikro veya makro megakaryositler, düzensiz ve katlantılı megakaryositlerin görülmesi beklenir. Bu atipik megakaryositlerin bulunması esansiyel trombositozdan ayrım için önemlidir. Eritroid öncüleri normal veya artmış olabilir. Biyopsi fibrozisin gösterilmesi içi gereklidir. Fibrotik doku, gümüş boya (retikülin) veya trikrom boya (olgun kollajen) ile gösterilir ve aşikâr MF için kemik iliği fibrozunun derecelendirmesi yapılır (**Tablo 4**).[4]

Tablo 3: Miyelofibrozis ayırıcı tanısı

Malign hastalıklar	Benign Hastalıklar
Diğer miyeloproliferatif hastalıklar (KML, ET, PV) Akut miyeloid lösemi Akut lenfoblastik lösemi Hairy cell lösemi Multipl myeloma Hodgkin lenfoma Non-Hodgkin lenfoma Sistemik mastositoz Kronik eozinofilik lösemi Kromik myelomonositik lösemi Myelodisplastik sendrom Metastatik karsinom	Enfeksiyonlar (tüberküloz, visseral leishmaniasis, histoplazmozis, HIV) Renal osteodistrofi D vitamini eksikliği Hipotiroidizm Hipertiroidizm Sistemik lupus eritematozus Skleroderma Gaucher hastalığı Osteopetrozis

ET: Esansiyel trombositoz; HIV: Human Immunodeficiency Virus/İnsan Bağışıklık Yetmezliği Virüsü; KML: Kronik miyeloid lösemi; PV: Polisitemi vera

Tablo 4: Dünya Sağlık Örgütü Miyelofibrozis Derecelendirmesi

Derece	Tanım
0	Normal kemik iliğine karşılık gelen kesişmeler olmayan dağınık lineer retikülin
1	Özellikle perivasküler alanlarda birçok kesişme noktası olan gevşek retikülin ağı
2	Her alanda kesişmelerle birlikte retikülinde diffüz ve yoğun artış, çoğunlukla kollajen ve/veya fokal osteoskleroz ile ilişkili fokal kalın lif demetleri*
3	Her alanda kesişimler içeren, yoğun ve yaygın retikülin artışı ve kollajen oluşturmuş kaba, kalın fibril demetleri, genelde osteoskleroz ile birlikte*

* Derece 2 ve 3 miyelofibroziste ilave bir masson trikrom boyası önerilir.

Prognoz

Aşikâr primer MF'da prognoz kötüdür ve beklenen ortanca sağ kalım 2-6 yıl iken, ortanca sağ kalım pre-fibrotik evrede yaklaşık 15 yıldır. Primer MF'de başlıca ölüm nedenleri lösemik dönüşüm, enfeksiyonlar, kardiyak hastalıklar, hemorajik veya trombotik komplikasyonlar ve portal hipertansiyondur. Sağ kalımı ve prognozu ön görmek için çeşitli skorlama modelleri oluşturulmuştur (**Tablo 5**).[11,31]

Modern anlamda ilk geliştirileni ise Uluslararası Prognostik Skorlama Sistemi (IPSS)'dir. IPSS'ye göre 5 bağımsız risk faktörü ile oluşturulan düşük, orta-1, orta-2 ve yüksek riskli gruplarda beklenen ortanca sağ kalımlar sırasıyla 11.3, 7.9, 4 ve 2.3 yıl olarak bildirilmiştir.[26] Daha sonra IPSS'de kullanılan aynı prognostik değişkenleri kullanılarak ve hastalık seyri sırasında herhangi bir zamanda uygulanabilen dinamik bir prognostik model olan dinamik uluslararası prognostik puanlama sistemi (DIPSS) geliştirildi. Bu sistemde IPSS'den farklı olarak anemi (<10 g/dL) için 2 puan verildi. Risk faktörlerine göre düşük, orta-1, orta-2 ve yüksek risk grupları oluşturuldu ve bu gruplara göre düşük riskli hastalarda beklenen ortanca sağ kalıma ulaşılamazken orta-1, orta-2 ve yüksek risk gruplarında sırasıyla 14.2, 4 ve 1.5 yıl olarak bildirilmiştir.[27] DIPSS'ye

3 yeni risk faktörü (trombosit sayısı <100×10^9/L, eritrosit transfüzyon ihtiyacı ve kötü karyotip) eklenmesi ile DIPSS-plus geliştirilmiştir. Bu yeni sistemde de düşük, orta-1, orta-2 ve yüksek risk grubu olarak 4 risk kategorisi oluşturulmuştur ve bu sınıflamaya göre beklenen ortanca sağ kalım sırasıyla 15.4, 6.5, 2.9 ve 1.3 yıldır.[32] Yakın zamanda mutasyonların ön planda olduğu 3 yeni skorlama sistemi geliştirilmiştir. Bu yeni prognostik modeller, klinik bulguların yanısıra driver ve diğer mutasyonların, karyotipin bağımsız prognostik katkısını kapsamaktadır. Bunlardan biri MIPSS70 (Mutation enhanced international prognostic scoring system/Mutasyon ile geliştirilmiş uluslararası prognostik skor sistemi)'dir. MIPSS70, 70 yaş ve altındaki transplanta uygun hastalar için geliştirilmiştir. Klinik bulguların yanında 3 genetik faktör içerir, bunlar CALR tip-1/benzeri mutasyonun olmaması; ASXL1, SRSF2, EZH2, IDH1 veya IDH2 gibi yüksek moleküler riskli mutasyonların varlığı ve 2 ve daha fazla yüksek riskli mutasyonların olmasıdır. Risk faktörlerinin puanlamasına göre düşük, orta ve yüksek risk olmak üzere 3 risk kategorisine ayrılır. Bu risk kategorilerine göre beklenen ortanca sağkalım düşük, orta ve yüksek risk gruplarında sırasıyla 27,7 yıl, 7,1 yıl ve 2,3 yıldır.[33] MIPSS70 plus versiyon (v)2' ise risk sınıflamasına yüksek moleküler risk mutasyonu olan U2AF1Q157'u ve yaş ve cinsiyete göre kategorize edilmiş hemoglobin seviyelerini eklemiştir. MIPSS plus v2 ise çok yüksek risk, yüksek risk, orta risk, düşük risk ve çok düşük risk olmak üzere 5 risk kategorisi içerir ve bu gruplarda beklenen ortanca sağkalımlar sırasıyla 1,8 yıl, 4,1 yıl, 7,7 yıl, 16,4 yıl olup çok düşük risk grubunda ortanca sağkalıma ulaşılmamıştır.[34] GIPSS (Genetically Inspired Prognostic Scoring System For Primary Myelofibrosis-Primer Miyelofibrozis İçin Genetikten Esinlenilmiş Prognostik Sistem) ise Mayo Üniversitesi'nde primer MF tanılı 641 hastanın genetik verileri ile oluşturulmuştur ve yalnızca mutasyonlara ve karyotipe bağlı risk faktörlerine göre düşük, orta-1, orta-2 ve yüksek risk grubu olmak üzere 4 risk kategorisi ayrılır ve bu gruplarda ortanca beklenen sağkalım sırasıyla 26.4 yıl, 8.0, 4,2 yıl ve 2 yıldır. [35]

Son yıllarda post-PV MF ve post-ET MF için de prognostik skorlama sistemi geliştirilmiştir. Birçok çalışma ile yüksek prognostik öngörüsü gösterilen bu model MYSEC-PM (PV ve ET'ye sekonder Miyelofibrozis-Prognostik Model) (MYSEC-PM) olarak adlandırılmaktadır ve yeni tanı konulan post-ET/post-PV MF tanılı hastalar için kullanılmaktadır. Bu modellemede prognostik faktörler Hb <11 g/dL (2 puan), periferik kanda blast ≥%3 (2 puan), trombosit sayısı <150×10^9/L (1 puan), konstitüsyonel semptomların olması (2 puan), her hasta yalı için 0.15 ve CALR tip 1 mutasyonun olmamasıdır. Bu risk faktörlerinin puanlamasına göre düşük (<11 puan), orta-1 (11-13 puan), orta-2 (14-15 puan) ve yüksek (≥16 puan) olmak üzere hastalar 4 risk grubuna ayrılmaktadır. Risk gruplarında beklenen ortanca toplam sağkalım süreleri sırasıyla yaklaşık düşük risk grubunda ulaşılamazken orta-1, orta-2 ve yüksek sırasıyla yaklaşık 9,3 yıl, 4,4 yıl ve 2 yıl olarak gösterilmiştir. [36]

Tedavi

Primer MF modern takip ve tedavisi kişiselleştirilmiş tedavi temelli yaklaşımlara yani hastalığın risk sınıflandırmasına, hastalığın semptomatik olup olmasına ve kişinin tedavi

seçimine göre yapılmaktadır. Risk modellemelerine göre hastalar düşük ve yüksek risk grubuna ayrılarak tedavi kararı verilir.[12] Düşük riskli hastalarda hastalık semptomunu değerlendirmek için kılavuzlar Miyeloproliferatif Neoplazi-Semptom Değerlendirme Formu Toplam Semptom Puanının (MPN-SAF TSS) kullanılmasını önermektedir.[37] Bu araç, hasta semptomlarının ölçülmesine, ciddiyetinin değerlendirilmesine yardımcı olur. Düşük riskli ve asemptomatik hastalar ise genellikle 3-6 aylık aralıklarla tedavisiz rutin klinik takip ile izlenir.[6] Düşük riskli semptomatik hastalarda JAK inhibiörleri, interferon, hidroksiüre önerilen tedavi seçenekleridir. Düşük riskli hastalarda da tedaviye refrakterlik durumunda, transfüzyon bağımlılığında, periferik kanda blast oranın %2'nin üzerine çıkması ya da kötü sitogenetik ya da mutasyon varlığında allojeneik kök hücre nakli önerilmektedir. Yüksek riskli hastalarda ise öncelikli tedavi seçimi allojeneik kök hücre naklidir. Eğer hasta nakil için uygun değilse JAK inhibitörleri ve klinik çalışmalar diğer tedavi seçenekleridir.[6,12,20]

Hidroksiüre

Uzun yıllardır miyeloproliferatif hastalıkların tedavisinde en çok kullanılan hidroksiüre bir ribonükleotit redüktaz inhibitörüdür ve oral bir ajandır. Primer MF'te konstitüsyonel semptomları ve kaşıntıyı azalttığı, splenomegaliyi %40 oranında iyileştirdiği gösterilmiştir. Kılavuzlar, hidroksiüre kullanımını düşük riskli hastalıklarda önermektedir, ancak sitoredüksiyon sağlamak ve semptomları hafifletmek için yüksek riskli hastalarda da kullanılabilir. En sık tedavi bıraktıran yan etkileri ise sitopenilerin derinleşmesi ve ciltte oluşan ülsere lezyonlardır.[6]

İnterferon

İnterferon-alfa (IFN-α2), tümör mikro-çevresinde apoptotik, anti-proliferatif ve anti-anjiyojenik etkileri ile MF tedavisinde kullanılır. Pegile interferon α-2 (PegIFN-α2) ise uzun etkili formdur. IFN tedavileri ile konstitüsyonel semptomlarda azalma, dalak boyutunda küçülme ve JAK2V617F alel yükünde azalma çalışmalarda gösterilmiştir. Bu sonuçlar MF tedavisinde pegile interferon kullanımını desteklemektedir. Ancak, grip benzeri semptomlar, yorgunluk, sitopeniler, depresyon gibi nöropsikiyatrik semptomlar ve kas-iskelet ağrısı gibi yan etkiler sıklıkla tedavinin kesilmesine neden olmaktadır.[6,38]

Ruksolitinib

JAK-STAT yolunun patogenezdeki önemi anlaşıldıktan sonra MF tedavisinde hedef haline gelmiştir. Bu yolağı hedefleyen ilaçlardan biri de JAK 1 ve 2'nin küçük moleküllü bir inhibitörü ve oral bir ajan olan ruksolitinibtir. Amerika Birleşik Devletleri Gıda ve İlaç Dairesi (U.S. Food and Drug Administration; FDA) tarafından 2011 yılında orta veya yüksek riskli primer veya sekonder (post-PV ve post-ET) MF tanılı hastaların tedavisinde onaylanmıştır.[39] COMFORT I ve II çalışmaları bu onayı almasında temel olmuştur. COMFORT-I'de ruksolitinib tedavisi ile hastaların %41,9'da dalak hacminin, %46'sında da konstitüsyonel semptomları azalttığı görülmüştür. Ancak aynı çalışmada anemi

Tablo 5: Miyelofibrozis prognostik skorlama modelleri

Prognostik Model	Prognostik kriterler (puan)	Risk grupları
IPSS	Yaş >65 yıl (1) Hb <10 g/dL (1) WBC >25 x 10^9/L (1) PK'da blast ≥%1 (1) Konstitüsyonel semptom (1)	Düşük: 0 puan Orta-1: 1 puan Orta-2: 2 puan Yüksek: ≥3 puan
DIPSS	Yaş >65 yıl (1) Hb <10 g/dL (2) WBC >25 x 10^9/L (1) PK'da blast ≥%1 (1) Konstitüsyonel semptom (1)	Düşük: 0 puan Orta-1: 1-3 puan Orta-2: 3-4 puan Yüksek: 5-6 puan
DIPSS plus	Yaş >65 yıl (1) Hb <10 g/dL (1) WBC >25 x 10^9/L (1) PK'da blast ≥%1 (1) Konstitüsyonel semptom (1) Trombosit <100^9/L (1) Transfüzyon bağımlılığı (1) Kötü karyotip*	Düşük: 0 puan Orta-1: 1 puan Orta-2: 3 puan Yüksek: ≥4 puan
MIPSS70±	Hb <10 g/dL (1) WBC >25 x 10^9/L (2) PK'da blast ≥%2 (1) Konstitüsyonel semptom (1) Trombosit <100^9/L (2) Kemik iliğinde fibrozis derecesi ≥2 (1) CALR tip1 mutasyonunun olmaması (1) YMR** olması (1) ≥2 HMR olması (2)	Düşük: 0-1 puan Orta: 2-4 puan Yüksek: ≥5 puan
MIPSS70 plus v2±	Hb, Kadın <8 g/dL, Erkek <9 g/dL (2) Hb, Kadın: 8-9.9 g/dl, Erkek: 9-10.9 (1) PK'da blast ≥%2 (1) Konstitüsyonel semptom (2) CALR tip1 mutasyonunun olmaması (2) YMR*** olması (2) ≥2 HMR olması (3) Olumsuz karyotip olması (3) **** ÇYR karyotip olması (4) *****	Çok düşük: 0 puan Düşük: 1-2 puan Orta: 3-4 puan Yüksek: 5-8 puan Çok yüksek: ≥9 puan
GIPSS	CALR tip1 mutasyonunun olmaması (1) ASXL1 (1) SRSF2 (1) U2AF1Q157 (1) Olumsuz karyotip olması (1) **** ÇYR karyotip olması (2) *****	Düşük: 0 puan Orta-1: 1 puan Orta-2: 2 puan Yüksek: ≥3 puan

±Yaş ≤70 olan hastalarda uygulanır

* trizomi 8, – 7/7q-, – 5/5q-, i7q, 12p-, inv (3), 11q23 rearanjmanlarından bir veya 2 tanesinin olması veya kompleks karyotip

** Yüksek moleküler risk (YMR) mutasyonlar; ASXL1, SRSF2, EZH2, or IDH1/2

*** ASXL1, SRSF2, EZH2, IDH1/2, U2AF1Q157

****Olumsuz (yüksek risk) karyotip: Olumlu karyotip teşkil eden normal karyotip, 13q-, +9, 20q-, kromozom 1 translokasyon/ duplikasyonu ya da-Y dahil cinsiyet kromozomu anomalileri ve ÇYR karyotip dışında diğer karyotipler

*****ÇYK; çok yüksek risk karyotip::-7, i (17q), inv (3)/3q21, 12p-/12p11.2, 11q-/11q23'in tekli ve veya çoklu anomalileri ya da + 8/+ 9 dışında diğer otozomal trizomiler.

(ruksolitinib: %31, plasebo: %13,9) ve trombositopeni (ruksolitinib: %34,2, plasebo: %9,3) oranlarını artırdığı bildirilmiştir.[40] COMFORT II çalışmasında ise ruksolitinib ile mevcut en iyi tedavi karşılaştırılmıştır. Ruksolitinib kolunda dalak uzunluğu %56 azalırken diğer kolda %4 arttığı bildirildi. Yine ruksolitinib kolunda hem JAK2V617F mutasyonu olan hem olmayan hastalarda semptomları azalttığı ve 3 yıllık takipte ölüm riskinin %52 azaldığı gösterilmiştir. Ancak anemi ve trombositopeni ruksolitinib kolunda fazla saptanmıştır. Uzun dönme takiplerde ruksolitinib ile 4. yılda hastaların %53'ünde kemik iliği fibrozunun stabilize olduğu, %24 hastada ise kemik iliği fibrozu derecesinin iyileştiği görüldü. Yine bu çalışmalarda ruksolitinib kollarında lökoeritroblastoz tablosunun iyileştiği bildirildi. En sık görülen hematolojik olmayan yan etkiler baş dönmesi, baş ağrısı, diyare olup hematolojik yan etkiler ise anemi, trombositopeni, nötropenidir.[41] Tüberküloz gibi fırsatçı enfeksiyon riskinde artış, herpes simpleks virus, zona zoster virus, hepatit B virus reaktivasyonu, progresif multifokal lökoensefalopati ve cilt kanseri riski de bildirilmiştir. [37]

Fedratinib

Fedratinib, JAK1, JAK3 ve TYK2 üzerinde çok az etkiye sahip, oldukça seçici bir JAK2 ve FLT3 inhibitörüdür. Ruksolitinib dirençli veya intoleransı olan MF hastalarında çalışmaları yapılmıştır. Faz III JAKARTA çalışmasında, IPSS orta-2-riskli veya yüksek riskli MF (PMF, post-PV MF veya post-ET MF) hastalar fedratinib 400 mg/gün, 500 mg/gün ve plasebo kollarına randomize edilmiştir. Dalak hacminde ≥%35 azalma, fedratinib kollarında plaseboya göre anlamlı olarak yüksek saptanıştır (400 mg için %36, 500 mg için %40 ve plasebo grubunda %1 anlamlı olarak daha yüksekti. Semptom yanıt oranları 24. haftada sırasıyla %36, %34 ve %7 idi. Progresyonsuz sağkalım fedratinib ile plaseboya göre anlamlı olarak daha uzundu (23.2 ve 17.5 ay).[42] Bu sonuçlar ile 2019'da FDA orta-2 veya yüksek riskli primer ve sekonder (polisitemi vera sonrası veya esansiyel trombositemi sonrası) MF tedavisinde fedratinibi onaylamıştır. En yaygın hematolojik yan etiler anemi ve trombositopeni diyare, kusma ve bulantısı en yaygın hematolojik olmayan yan etkilerdir. Ensefalopati veya Wernicke ensefalopatisi korkulan yan etkisidir. Fedratinibin oral tiamin emilimini inhibe etme potansiyeline sahip olduğu gösterilmiştir. Bu yüzden tedavi başlangıcında ve takibinde tiamin düzeyi takibi yapılması ve düşükse tiaminin parenteral uygulaması önerilmektedir.[37]

Pakritinib

Bir JAK2, FLT3 ve IRAK1 inhibitörü olan pakritinib, oral bir ajan olup trombosit sayısı 50 x 10^9/L'nin altında olan orta veya yüksek riskli MF 'nin tedavisi için FDA tarafından 2022 yılında onaylamıştır. Onaylanması faz 3 çalışma olan PERSIST-2 sonuçlarına dayanmaktadır. Bu çalışmada pakritinib kollarında 24. haftada dalak hacminde azalma ve semptomlarda iyileşme anlamlı olarak en iyi tedavi kollarına göre yüksekti. Ancak toplam sağkalım açısından pakritinib tedavisi alanlar ile almayanlar arasında anlamlı fark saptanmamıştı. Hematolojik yan etkiler trombositopeni, anemi ve nötropeniyi iken pnömoni, diyare, karın ağrısı ve hiperürisemi en sık hematolojik olamayan yan etkilerdir.

İntraserebral hemoraji ve kardiyovasküler olay riski açısından dikkatli olunması önerilmektedir.[37,43]

Allojeneik kök hücre nakli

Allojeneik kök hücre nakli (AKHN) MF tedavisinde toplam sağ kalıma pozitif etki eden ve küratif etkinliği olan tek tedavi yöntemidir. Düşük riskli ancak semptomatik ya da yüksek riskli hastalarda AKHN öncelikli tercih edilen tedavidir. Ancak nakil ilişkili mortalite ve komplikasyonların yüksek olmasından dolayı yüksek riskli hastalarda günümüzde daha çok tercih edilmektedir.[20] Nakil kararında hastalığın risk durumu dışında hastanın yaşı, performans durumu ve komorbiditeleri de etkilidir.[6] Hazırlama rejimleri olarak miyeloablatif ya da düşük yoğunluklu rejim kullanımının, nakil sonrası toplam sağ kalım açısından anlamlı farkı saptanmamıştır, ancak düşük yoğunluklu rejimler ile relaps dışı mortalitenin daha az olduğu buna karşın nüks oranın arttığı çalışmalarda bildirilmiştir. Donör tipinin de nakil sonuçları açısından prognostik önemi mevcuttur. Toplam sağ kalım, relaps dışı mortalite oranı ve hastalıksız sağ kalım oranları açısından en iyi sonuçlar tam uyumlu akraba donör ile yapılan nakillerde elde edilmiştir. Yaş arttıkça nakil sonuçlarının olumsuz etkili prognostik faktör olduğu çalışmalarda gösterilmiştir. Elli beş yaş üstünde ve Karnofsky performans skoru %90'ın altında relaps dışı mortalitenin arttığı bilinmektedir. Nakil anında dalak boyutunun büyük olması da nakil sonuçlarına olumsuz etki yapmaktadır. Bir çalışmada nakil anında dalak boyutunun 17 cm ve üzerinde olması ya da splenektomi olmasının yüksek relaps riski ile bulunmuştur. Bu yüzden nakil planlanan hastalarda köprü tedavileri ile dalak boyutunun küçültülmesi kılavuzlarda önerilmektedir. Köprü tedavisi olarak önerilen tedavi ise öncelikle JAK inhibitörleridir.[10,44] Prognostik risk skoru da nakil ilişkili mortalite ve relaps dışı mortalite oranı ile ilişkili bulunmuştur. Risk skoru arttıkça yani olumsuz risk faktörlerinin varlığı nakil ilişkili mortalite oranları da artmaktadır. Mutasyonların varlığı da nakil sonrası sağkalım durumlara etki eden prognostik faktörlerdir. CALR mutasyonun olması AKHN sonrası yüksek toplam sağkalım ve düşük relaps dışı mortalite ile ilişkili saptanmıştır. ASXL1, IDH2, DNMT3A ve U2AF1 gibi mutasyonların ise nakil sonrası sağ kalıma olumsuz etkilediği gösterilmiştir. Bu sonuçlara dayanarak MF hastaları için nakil sonuçlarını öngörmek için bir prognostik skor sistemi oluşturulmuştur (myelofibrosis transplant scoring system; MTSS). Bu sistemde yaş ≥57, Karnofsky performans skoru <%90, trombosit sayısı <150 x 10^9/L, lökosit sayısı >25 x 10^9/L, ASXL1 mutasyonun olması, CALR ve MPL mutasyonun olmaması, tam uyumlu olmayan akraba dışı donör varlığı nakil için prognostik faktörlerdir. Hastalar düşük, orta, yüksek ve çok yüksek riskli olmak üzere 4 risk kategorisine ayrılır. Sağkalım oranı düşük risk grubunda %83 iken çok yüksek risk grubunda %22'dir.[45]

Semptom spesifik tedaviler

Anemi tedavisi

Miyelofibroziste anemi tanı anında en çok karşılaşılan klinik bulgudur ve %50'den fazla semptomatik olarak görülmektedir. Anemi varlığında öncelikle anemi sebebi

olan kanama, nutrisyonel eksiklikler (demir, vitamin B12 ve folat eksikliği), hemoliz dışlanmalıdır. Bu nedenler dışlandıktan sonra eritropoetin düzeyine göre anemi tedavi planlanır. Eritropoetin (EPO) düzeyi <500 mU/mL olanlarda öncelikle EPO stimüle edici ajanlar tercih edilir. EPO uyarıcı ajanlarla yaklaşık %45-60 yanıt elde edilirken bu yanıt özellikle EPO düzeyi <125 mU/mL olanlarda en iyidir.[46] EPO düzeyi ≥500 mU/mL olanlarda ise danazol, talidomid, lenalidomid ve pomalidomid gibi immünomodülatuar ajanlar (İMİD) kullanılır.[37] İMİD'lerin antianjiojenik ve sitokin düzenleyici etkisi anemi tedavisinde kullanılır. Bu ajanların genellikle steroid ile kombinasyonu tercih edilir. Lenalidomid'in anemi üzerinde etkinliği del 5q varlığında arttığı gösterilmiştir.[6,20] Bir androjen olan danazol ile MF ilişkili anemide %40 yakın iyileşme olduğu gözlenmiştir. Danazol etkinliği için tedaviye en az 6 ay devam edilmesi önerilir.[6]

Miyelofibroziste semptomatik anemi varlığında ise lökosit uzaklaştırılmış eritrosit transfüzyonu öncelikle önerilir. Transfüzyon için belirlenmiş bir hemoglobin eşik değeri yoktur. Hastanın yaşı, komorbiditeleri, anemi ilişkili semptomların varlığına transfüzyon kararında etkilidir. Kronik transfüzyon yapılan hastaların demir yükü açısından takibi önemlidir. Çalışmalarda ferritin düzeyinin >500 µg/L olmasının kötü sağ kalım ile ilişkili olduğu bildirilmiştir. Bu yüzden demir şelasyon tedavisi başlanması gerekir.[20,37]

Splenektomi

Splenomegali ilişkili karın ağrısı, karında şişlik, dispeptik yakınmalar, tekrarlayan splenik infarktlar, portal hipertansiyon, transfüzyon yoğunluğunun artması, dirençli ve derin trombositopeni ve konstitüsyonel semptomlar varlığı splenektomi endikasyonlarıdır. Operasyon sonrası kanama, tromboz ve enfeksiyon en sık komplikasyonlardır. Splenektomi sonrası karaciğer boyutunda artış olması ve trombositoz görülebilir. Splenektomi sonrası beklenen ortanca sağkalım süresi yaklaşık 1,5 yıldır. İleri yaş (>65 yaş), lökosit sayısının >25 x 10^9/L olması ve periferik kanda ≥%5 blast olması splenektomi sonrası kötü sağ kalımla ilişkilidir.[20,47]

Radyoterapi

Semptomatik splenomegali ve dalak dışı diğer ekstramedüller hematopoez alanları (paravertebral alan, plevra, periton, lenf nodu gibi) için kullanılır. Dalak ışınlaması dalak boyutunda geçici küçülme sağlarken diğer ekstramedüller hematopoez alanlarında düşük doz (100-1000cGy/5-10 fraksiyon) radyoterapi ile başarılı bir şekilde tedavi uygulanabilir.[12]

Yeni tedaviler

Momelotinib yeni nesil JAK1/2 ve ACVR1 (activin A receptor, type I) inhibitörüdür. Demir homeostazının ana düzenleyicisi olan hepsidinin ekspresyonunun azalmasına neden olur ve yine ACVR1'in inhibisyonu hücresel depolardan demir salınımına neden olur ve böylece eritropoezde artışa yol açar.[48] SIMPLIFY-1 ve SIMPLIFY-2 çalışmalarında

karşılaştırma kollarına göre eritrosit transfüzyon bağımsızlığı açısından karşılaştırma kollarına kıyasla momelotinibin üstün olduğu ve SIMPLIFY-2'de semptomlarda anlamlı iyileşme yaptığı bildirilmiştir.[49,50] Gandotinib, Ilginatinib ve Itacitinib çalışmaları devam eden yeni nesil JAK inhibitörleridir. Luspatercept bir aktivin reseptör antagonisti olup terminal eritropoezi inhibe eden SMAD sinyalini engelleyerek anemi üzerinde etki etmektedir. Miyelofibrozis ilişkili anemi tedavisi için klinik geliştirme aşamasındadır.[20,37] Yine JAK dışında, hastalık mekanizmasında önemli olduğu düşünülen bromodomain ve ekstra-terminal domain (BET) protein ailesi, BCL-2/BCL-xL, fosfainositidilinositol-3 kinaz (PI3K) yolu, nükleer factor–κB (NF-κB) yolu, telomeraz, lizin-spesifik demetilaz 1 (LSD1) ve CD123 gibi hedeflere yönelik tedavilerin çalışmaları devam etmektedir.[20]

Kaynaklar

1. Venugopal S, Mascarenhas J. Current Clinical Investigations in Myelofibrosis. Hematol Oncol Clin North Am. 2021; 35 (2): 353-373.
2. Tefferi A, Cervantes F, Mesa R, Passamonti F, Verstovsek S, Vannucchi AM, et al. Revised response criteria for myelofibrosis: International Working Group-Myeloproliferative Neoplasms Research and Treatment (IWG-MRT) and European LeukemiaNet (ELN) consensus report. Blood. 2013; 122 (8): 1395-8.
3. Barosi G, Mesa RA, Thiele J, Cervantes F, Campbell PJ, Verstovsek S, et al. Proposed criteria for the diagnosis of post-polycythemia vera and post-essential thrombocythemia myelofibrosis: a consensus statement from the International Working Group for Myelofibrosis Research and Treatment. Leukemia. 2008; 22 (2): 437-8.
4. Arber DA, Orazi A, Hasserjian R, Thiele J, Borowitz MJ, Le Beau MM, et al. The 2016 revision to the World Health Organization classification of miyeloid neoplasms and acute leukemia. Blood. 2016; 127 (20): 2391-405.
5. Tremblay D, Yacoub A, Hoffman R. Overview of Myeloproliferative Neoplasms: History, Pathogenesis, Diagnostic Criteria, and Complications. Hematol Oncol Clin North Am. 2021; 35 (2): 159-176.
6. Garmezy B, Schaefer JK, Mercer J, Talpaz M. A provider's guide to primary myelofibrosis: pathophysiology, diagnosis, and management. Blood Rev. 2021; 45 (100691.
7. Tefferi A, Vardiman JW. Classification and diagnosis of myeloproliferative neoplasms: the 2008 World Health Organization criteria and point-of-care diagnostic algorithms. Leukemia. 2008; 22 (1): 14-22.
8. Mehta J, Wang H, Iqbal SU, Mesa R. Epidemiology of myeloproliferative neoplasms in the United States. Leuk Lymphoma. 2014; 55 (3): 595-600.
9. Titmarsh GJ, Duncombe AS, McMullin MF, O'Rorke M, Mesa R, De Vocht F, et al. How common are myeloproliferative neoplasms? A systematic review and meta-analysis. Am J Hematol. 2014; 89 (6): 581-7.
10. Hernández-Boluda JC, Czerw T. Transplantation algorithm for myelofibrosis in 2022 and beyond. Best Pract Res Clin Haematol. 2022; 35 (2): 101369.
11. Cruz NM, Gergis U, Silver RT. Myelofibrosis: best practices, controversies and 2019 update. Expert Rev Hematol. 2020; 13 (1): 71-84.
12. Tefferi A. Primary myelofibrosis: 2021 update on diagnosis, risk-stratification and management. Am J Hematol. 2021; 96 (1): 145-162.
13. Zahr AA, Salama ME, Carreau N, Tremblay D, Verstovsek S, Mesa R, et al. Bone marrow fibrosis in myelofibrosis: pathogenesis, prognosis and targeted strategies. Haematologica. 2016; 101 (6): 660-71.
14. Gilles L, Arslan AD, Marinaccio C, Wen QJ, Arya P, McNulty M, et al. Downregulation of GATA1 drives impaired hematopoiesis in primary myelofibrosis. J Clin Invest. 2017; 127 (4): 1316-1320.
15. Gangat N, Tefferi A. Myelofibrosis biology and contemporary management. Br J Haematol. 2020; 191 (2): 152-170.

16. Song MK, Park BB, Uhm JE. Understanding Splenomegaly in Myelofibrosis: Association with Molecular Pathogenesis. Int J Mol Sci. 2018; 19 (3):
17. Xu M, Bruno E, Chao J, Ni H, Lindgren V, Nunez R, et al. The constitutive mobilization of bone marrow-repopulating cells into the peripheral blood in idiopathic myelofibrosis. Blood. 2005; 105 (4): 1699-705.
18. Greenfield G, McMullin MF, Mills K. Molecular pathogenesis of the myeloproliferative neoplasms. J Hematol Oncol. 2021; 14 (1): 103.
19. Klampfl T, Gisslinger H, Harutyunyan AS, Nivarthi H, Rumi E, Milosevic JD, et al. Somatic mutations of calreticulin in myeloproliferative neoplasms. N Engl J Med. 2013; 369 (25): 2379-90.
20. Asher S, McLornan DP, Harrison CN. Current and future therapies for myelofibrosis. Blood Rev. 2020; Jul; 42: 100715.
21. Savona MR. Are we altering the natural history of primary myelofibrosis? Leuk Res. 2014; 38 (9): 1004-12.
22. Harrison C and McLornan D. Myelofibrosis. Hematology. 2014; 19 (2): 120-1.
23. Mesa RA, Barosi G, Cervantes F, Reilly JT, Tefferi A. Myelofibrosis with miyeloid metaplasia: disease overview and non-transplant treatment options. Best Pract Res Clin Haematol. 2006; 19 (3): 495-517.
24. Koch CA, Li CY, Mesa RA, Tefferi A. Nonhepatosplenic extramedullary hematopoiesis: associated diseases, pathology, clinical course, and treatment. Mayo Clin Proc. 2003; 78 (10): 1223-33.
25. Miglino B, Tiberio R, Boggio P, Astolfi S, Leutner M, Colombo E. Cutaneous extramedullary hematopoiesis. G Ital Dermatol Venereol. 2017; 152 (5): 540-542.
26. Cervantes F, Dupriez B, Pereira A, Passamonti F, Reilly JT, Morra E, et al. New prognostic scoring system for primary myelofibrosis based on a study of the International Working Group for Myelofibrosis Research and Treatment. Blood. 2009; 113 (13): 2895-901.
27. Passamonti F, Cervantes F, Vannucchi AM, Morra E, Rumi E, Pereira A, et al. A dynamic prognostic model to predict survival in primary myelofibrosis: a study by the IWG-MRT (International Working Group for Myeloproliferative Neoplasms Research and Treatment). Blood. 2010; 115 (9): 1703-8.
28. Sastow D, Mascarenhas J, Tremblay D. Thrombocytopenia in Patients With Myelofibrosis: Pathogenesis, Prevalence, Prognostic Impact, and Treatment. Clin Lymphoma Myeloma Leuk. 2022; 22 (7): e507-e520.
29. Manoharan A, Hargrave M, Gordon S. Effect of chemotherapy on tear drop poikilocytes and other peripheral blood findings in myelofibrosis. Pathology. 1988; 20 (1): 7-9.
30. Gauchan D, Joshi N, Gill AS, Patel V, Debari VA, Guron G, et al. Does an elevated serum vitamin B (12) level mask actual vitamin B (12) deficiency in myeloproliferative disorders? Clin Lymphoma Myeloma Leuk. 2012; 12 (4): 269-73.
31. How J, Hobbs GS. A Practical Guide for Using Myelofibrosis Prognostic Models in the Clinic. J Natl Compr Canc Netw. 2020; 18 (9): 1271-1278.
32. Gangat N, Caramazza D, Vaidya R, George G, Begna K, Schwager S, et al. DIPSS plus: a refined Dynamic International Prognostic Scoring System for primary myelofibrosis that incorporates prognostic information from karyotype, platelet count, and transfusion status. J Clin Oncol. 2011; 29 (4): 392-7.
33. Guglielmelli P, Lasho TL, Rotunno G, Mudireddy M, Mannarelli C, Nicolosi M, et al. MIPSS70: Mutation-Enhanced International Prognostic Score System for Transplantation-Age Patients With Primary Myelofibrosis. J Clin Oncol. 2018; 36 (4): 310-318.
34. Tefferi A, Guglielmelli P, Lasho TL, Gangat N, Ketterling RP, Pardanani A, et al. MIPSS70+ Version 2.0: Mutation and Karyotype-Enhanced International Prognostic Scoring System for Primary Myelofibrosis. J Clin Oncol. 2018; 36 (17): 1769-1770.
35. Tefferi A, Guglielmelli P, Nicolosi M, Mannelli F, Mudireddy M, Bartalucci N, et al. GIPSS: genetically inspired prognostic scoring system for primary myelofibrosis. Leukemia. 2018; 32 (7): 1631-1642.
36. Passamonti F, Giorgino T, Mora B, Guglielmelli P, Rumi E, Maffioli M, et al. A clinical-molecular prognostic model to predict survival in patients with post polycythemia vera and post essential thrombocythemia myelofibrosis. Leukemia. 2017; 31 (12): 2726-2731.
37. Gerds AT, Gotlib J, Ali H, Bose P, Dunbar A, Elshoury A, et al. Myeloproliferative Neoplasms, Version 3.2022, NCCN Clinical Practice Guidelines in Oncology. J Natl Compr Canc Netw. 2022; 20 (9): 1033-1062.

38. Mikkelsen SU, Kjaer L, Bjørn ME, Knudsen TA, Sørensen AL, Andersen CBL, et al. Safety and efficacy of combination therapy of interferon-α2 and ruxolitinib in polycythemia vera and myelofibrosis. Cancer Med. 2018; 7 (8): 3571-3581.
39. Mascarenhas J, Hoffman R. Ruxolitinib: the first FDA approved therapy for the treatment of myelofibrosis. Clin Cancer Res. 2012; 18 (11): 3008-14.
40. Verstovsek S, Mesa RA, Gotlib J, Levy RS, Gupta V, DiPersio JF, et al. A double-blind, placebo-controlled trial of ruxolitinib for myelofibrosis. N Engl J Med. 2012; 366 (9): 799-807.
41. Harrison CN, Vannucchi AM, Kiladjian JJ, Al-Ali HK, Gisslinger H, Knoops L, et al. Long-term findings from COMFORT-II, a phase 3 study of ruxolitinib vs best available therapy for myelofibrosis. Leukemia. 2016; 30 (8): 1701-7.
42. Pardanani A, Harrison C, Cortes JE, Cervantes F, Mesa RA, Milligan D, et al. Safety and Efficacy of Fedratinib in Patients With Primary or Secondary Myelofibrosis: A Randomized Clinical Trial. JAMA Oncol. 2015; 1 (5): 643-51.
43. Mascarenhas J, Hoffman R, Talpaz M, Gerds AT, Stein B, Gupta V, et al. Pacritinib vs Best Available Therapy, Including Ruxolitinib, in Patients With Myelofibrosis: A Randomized Clinical Trial. JAMA Oncol. 2018; 4 (5): 652-659.
44. Shahnaz Syed Abd Kadir S, Christopeit M, Wulf G, Wagner E, Bornhauser M, Schroeder T, et al. Impact of ruxolitinib pretreatment on outcomes after allogeneic stem cell transplantation in patients with myelofibrosis. Eur J Haematol. 2018; 101 (3): 305-317.
45. Gagelmann N, Ditschkowski M, Bogdanov R, Bredin S, Robin M, Cassinat B, et al. Comprehensive clinical-molecular transplant scoring system for myelofibrosis undergoing stem cell transplantation. Blood. 2019; 133 (20): 2233-2242.
46. Crisà E, Cilloni D, Elli EM, Martinelli V, Palumbo GA, Pugliese N, et al. The use of erythropoiesis-stimulating agents is safe and effective in the management of anaemia in myelofibrosis patients treated with ruxolitinib. Br J Haematol. 2018; 182 (5): 701-704.
47. Tefferi A, Mudireddy M, Gangat N, Hanson CA, Ketterling RP, Pardanani A, et al. Risk factors and a prognostic model for postsplenectomy survival in myelofibrosis. Am J Hematol. 2017; 92 (11): 1187-1192.
48. Asshoff M, Petzer V, Warr MR, Haschka D, Tymoszuk P, Demetz E, et al. Momelotinib inhibits ACVR1/ALK2, decreases hepcidin production, and ameliorates anemia of chronic disease in rodents. Blood. 2017; 129 (13): 1823-1830.
49. Harrison CN, Vannucchi AM, Platzbecker U, Cervantes F, Gupta V, Lavie D, et al. Momelotinib versus best available therapy in patients with myelofibrosis previously treated with ruxolitinib (SIMPLIFY 2): a randomised, open-label, phase 3 trial. Lancet Haematol. 2018; 5 (2): e73-e81.
50. Mesa RA, Kiladjian JJ, Catalano JV, Devos T, Egyed M, Hellmann A, et al. SIMPLIFY-1: A Phase III Randomized Trial of Momelotinib Versus Ruxolitinib in Janus Kinase Inhibitor-Naïve Patients With Myelofibrosis. J Clin Oncol. 2017; 35 (34): 3844-3850.

Kısım VII
Paroksismal Noktürnal Hemoglobinüri

Bölüm 1
Paroksismal Noktürnal Hemoglobinüri

Uzm. Dr. Fatoş Dilan Köseoğlu

İzmir Bakırçay Üniversitesi Çiğli Eğitim ve Araştırma Hastanesi

Özet

Paroksismal Noktürnal Hemoglobinüri (PNH); oldukça nadir görülen, hematopoetik kök hücreden kaynaklanan klonal ve akkiz bir hastalıktır. Hemolitik anemi, tromboz ve periferik kanda sitopeniler ile karakterizedir. Klinik olarak ispat edilmiş hastalık için rapor edilen insidansı milyonda 1-10 vaka şeklindedir. Kompleman düzenleyicileri glikozilfosfatidilinositol (GPI)-çıpa proteinleri olarak adlandırılan CD55 ve CD59 eksikliği veya yokluğu nedeniyle kompleman hasarına karşı korunmasız kalan eritrositlerde membran hasarlanması sonucu kronik ve/veya paroksismal intravasküler hemoliz ortaya çıkmaktadır. PNH, aplastik anemi (AA) veya miyelodisplastik sendrom (MDS) gibi altta yatan bir kemik iliği bozukluğunun ortaya çıkmasına neden olabilir. PNH seyrinde en önemli ve mortal komplikasyon özellikle abdominal venlerden hepatik, splenik, mezenterik, renal ve portal venlerde görülen trombotik olaylardır. Hastalığın oldukça nadir olması, nonspesifik ve değişken klinik seyri nedeniyle tanı gecikebilir. Mortalitesi yüksek olan bu hastalıkta hızlı ve kesin tanı etkin kompleman inhibitörlerinin artık ulaşılabilir olması nedeniyle oldukça önemlidir. Kompleman inhibitörleriyle hemolizin kontrol altına alınamadığı PNH hastalığında allojeneik hematopoetik kök hücre nakli ise tek potansiyel küratif tedavidir.

Anahtar Kelimeler: Aplastik anemi, CD55, CD59, hemoliz, MDS, PNH

Giriş

Paroksismal Noktürnal Hemoglobinüri (PNH) hemolitik anemi, tromboz ve periferik kanda sitopeniler ile kliniğe yansıyan, yaşamı tehdit edebilen, ilerleyici, akkiz ve hematopoetik kök hücreden kaynaklanan klonal bir hematolojik hastalıktır.[1] X kromozomu üzerinde bulunan PIG-A (Phosphatidyllinositol glican class A) geninde somatik bir mutasyon oluşmakta ve kronik kompleman ilişkili intravasküler hemoliz, trombosit hiperaktivasyonu ve agregasyonuna neden olan glikozilfosfatidilinositol (GPI) sentez eksikliği gelişmektedir.[2] PNH'ye sebep olan 2 önemli kompleman düzenleyici GPI çıpa proteini CD59 (membran inhibitor of reactive lysis=MIRL) ve CD55 (decay

accelarating factor)'tir. Bu proteinlerin eksikliği/yokluğu eritrositleri kompleman aktivitesine karşı savunmasız hale getirir ve inhibitor mekanizmaların eksikliği nedeniyle komplemana bağlı hemoliz gerçekleşir. Bu kontrolsüz hemoliz kronik ve/veya paroksismal intravasküker hemolizle birlikte arteriyel ve venöz trombotik ataklara ve organ disfonksiyonuna sebep olur.[3] Kemik iliğinde hiposelülarite ve displazi, aplastik anemi (AA) veya miyelodisplastik sendroma (MDS) progresyon gösterebilir.

Epidemiyoloji

PNH primer olarak erişkinleri etkiler. Coğrafya, ırk, etnisite veya cinsiyet değişikliği göstermez. Klinik olarak ispat edilmiş hastalık için rapor edilen insidansı milyonda 1-10 vaka şeklindedir.[4] Fakat bu insidans değeri hastalığın gerçek sıklığını göstermemektedir çünkü birçok vakanın tanı alamadığı bilinmektedir. Çoğunlukla erişkin hastalığı olarak bilinen PNH'nin medyan tanı yaşı 30'lu yaşlardır.[5,6] Hastalığın ırksal veya etnik farklılık göstermediği bilinmektedir ve PNH tüm dünyadan rapor edilmektedir.[6-8]

PNH kadın ve erkek hastaları eşit derecede etkiler.[9] Her iki cinsiyette hastalığın eşit görülmesi, hastalığın X kromozomu üzerinde bulunan PIG-A genindeki mutasyon nedeniyle ortaya çıkmasından dolayı, somatik hücrelerin sadece tek X kromozomunu kullandığını destekler. Kadınlardaki diğer X kromozomunun ise inaktive (iyonize) olduğu bilinmektedir.

Patogenez

Hematopoetik kök hücreleri üzerinde kan grubu proteinleri, adezyon proteinleri başta olmak üzere 12'den fazla GPI çıpa proteinleri vardır. Fakat PNH'ye sebep olan 2 önemli kompleman düzenleyici GPI çıpa proteinidir. Bu proteinlerden CD59 (membran inhibitor of reactive lysis=MIRL) ve CD55 (decay accelarating factor)'in eksikliği/yokluğu söz konusudur. Bu eksiklik/yokluk eritrositleri kompleman aktivitesine karşı savunmasız hale getirir ve inhibitor mekanizmaların eksikliği nedeniyle kompleman bağlı hemoliz gerçekleşir. PIG-A mutasyonunun mekanizması anlaşılabilmiş değildir. Edinilmiş PIG-A mutasyonları çok geniş bir spektrumda tanımlanmıştır.[10] CD59; 19 000 dalton büyüklüğünde bir glikoprotein olup membranda litik por açılmasını önlemek için C9'u bloke eder ve membran atak kompleksi (MAK) ile direkt temas halindedir.[11] CD55 ise 68 000 dalton büyüklüğünde bir glikoproteindir ve membrana bağlı C3 konvertazın yıkım hızını arttırma işlevi görür.[12] Bundan dolayı CD55, C3'ün C3a ve C3b olarak ikiye ayrılmasını azaltırken CD59 ise MAK oluşumunu azaltır. CD55 ve CD59 yokluğunda kompleman saldırısına karşı eritrosit membranını koruyucu görev yapan bu proteinler görevlerini yerine getiremez ve komplemanın aracılık ettiği intravasküler hemoliz ortaya çıkar.[13] Paroksismal denilmesinin sebebi kompleman aktivasyonuna yol açan cerrahi işlem, enfeksiyon veya inflamasyonla hemolizin tetiklendiğinin düşünülmesi olmuştur. Fakat C3 konvertaz CD55 yokluğunda sürekli üretilir ve PNH'de hemoliz kroniktir. İntravasküler hemolizin yanında ekstravasküler hemoliz de ortaya çıkabilir. Bu durum sıklıkla C3d başta almak üzere kompleman fragmanları tarafından artmış

opsonizasyon nedeniyle gelişir. Opsonize olmuş eritrositler retikülo-endotelyal sistemde yıkılırlar.[14]

Klinik Seyir

PNH'nin 3 değişik klinik formu tanımlanmıştır:[15]

1-Klasik PNH (Hemolitik PNH)

AA ve MDS gibi kemik iliği yetersizliği ile ilişkili durumların bulunmadığı intravasküler hemolizin klinik ve laboratuvar bulgularının olduğu klasik tip PNH.

2-AA, MDS zemininde/eşliğinde PNH (PNH/AA, PNH/MDS)

AA veya MDS gibi kemik iliği yetersizliği ile ilişkili durumların varlığında intravasküler hemolizin klinik ve/veya laboratuvar bulgularının olduğu PNH.

3-Subklinik PNH (Non-Hemolitik PNH)

Klinik ve laboratuvar olarak hemoliz bulgularının olmadığı PNH.

PNH'de kronik hemoliz sonucu serbest hemoglobinin dolaşıma salınması artar. Normalde serbest hemoglobin haptoglobulin, CD163 ve hemopeksin tarafından bağlanır ve temizlenir. Ancak ortamda aşırı miktarda olan serbest hemoglobin dolaşımdan temizlenemez. Serbest hemoglobin nitrik oksidi (NO) yakalar ve nitrik oksidin tüketimini artırır. PNH'de nitrik oksit tüketiminde normale göre 15 kat artış olmaktadır. Buna bağlı olarak düz kaslarda kasılma, vazokonstriksiyon ve kan akımında azalma izlenir.[3] Nitrik oksit yetmezliği ve hemolizin sonuçları birçok klinik semptoma yol açmakta olup **Tablo 1**'de özetlenmiştir.[6]

Tablo 1: PNH'de klinik özellikler

Özellik	Sıklık (%)
Halsizlik	80-90
Anemi	89
Dispne	64
Baş ağrısı	63
Hemoglobinüri	62
Pulmoner hipertansiyon	47
Karın ağrısı	44
Sitopeni (kemik iliği baskılanması)	44
Erektil disfonksiyon	38
Göğüs ağrısı	33
Tromboz	25-40
Böbrek yetersizliği	14

PNH hastaları 6 kat artmış kronik böbrek yetersizliği riski altındadırlar. Mikrovasküler tromboz ve demir depozitlerinin birikimine bağlı renal tübüler hasar gelişir.[16] Hafif-orta pulmoner hipertansiyon sık görülür. Halsizlik ve dispne semptomlarının oluşmasında pulmoner basınç artması ve sağ ventrikül fonksiyonunun azalması büyük rol oynar. Pulmoner hasarın sebebi ise mikrotrombüsler ve nitrik oksit birikimidir.[17]

PNH klinik olarak ismini yansıtmamaktadır. Hastalık paroksismal olmayıp semptom bulunmasa bile hemolizin yıkıcılığı ve ilerleyiciliği devam etmektedir. PNH sadece noktürnal de değildir. Hemolizin belirlenmesi zor olabilir, ancak günün 24 saati sabit şekilde devam eder. Hemoglobinüri daha düşük yaygınlıkta görülen komplikasyon olup, olguların 3/4'ü hemoglobinüri olmadan gelmektedir.[18]

PNH oldukça nadir görülür, genel insidans ve prevalansı net olmamakla birlikte, klinik olarak ispat edilmiş hastalık için rapor edilen insidansı milyonda 1-10 vaka şeklindedir. En geniş çaplı kayıt çalışmasında prevalansı 15.9/1 milyon, insidansı ise 1.3/1 milyon olarak yayınlanmıştır.[19] Birçok PNH hastasının halen tanı alamamış olması göz önünde bulundurulursa bu rakamların daha yüksek olacağı aşikardır.[4,20] PNH çoğunlukla erişkin hastalığıdır fakat çocukluk çağında tanı almış vakalar da rapor edilmiştir.[21,22] Hastalığın ortalama başlangıç yaşı otuzlu yaşlardır.[6]

PNH tanısı

PNH hemoliz ve NO tüketimine yol açar. Laktat dehidrogenaz (LDH) ve serbest hemoglobin artışı hemolizin önemli belirteçleridir. Kronik hemoliz ve serbest hemoglobinin artması sonucunda; tromboz, böbrek yetmezliği, pulmoner hipertansiyon, abdominal ağrı, dispne, disfaji, yorgunluk, hemoglobinüri, erektil disfonksiyon görülebilmektedir. PNH tanısında hemolize bağlı gelişen laboratuvar bulguları, akım sitometri bulguları ve kemik iliği bulguları birlikte değerlendirilmelidir. PNH laboratuvar bulguları **Tablo 2**'de özetlenmiştir.[23]

PNH'nin tanısında kullanılan eski test asit ham testidir, ancak özgüllük ve duyarlılığının düşük olması nedeniyle artık sadece tarihi önemi vardır. Günümüzde temel tanı kriteri, periferik kandan yapılan yüksek duyarlıklı akım sitometrisi ile PNH klonu varlığının gösterilmesidir. FLAER (fluorescently labeled aerolysin) GPI çıpa proteinlerine doğrudan bağlanarak PNH lökositlerinin saptanmasının en iyi yoludur. GPI ilişkili antikorlar GPI'ya bağlanırken flöresan ile işaretlenmiş inaktif bakteriyel bir toksin olan FLAER hücre yüzeyindeki GPI bağlayıcılarını hedef alır. Akım sitometri ile nötrofil, monosit ya da eritrositlerden en az 2 farklı hücre dizisinde en az 2 farklı GPI protein eksikliğinin gösterilmesi tanı için gereklidir (2 x 2 kuralı). PNH eritrositlerinin yüzdesi masif hemoliz ve kan transfüzyonlarından etkilenir. Bu nedenle lökositler (granülosit ve monositler) eritrositlere göre daha güvenilir sonuç vermektedir. Klasik PNH'de sıklıkla %50'den fazla PNH nötrofilleri vardır. Subklinik PNH'de ise olgular asemptomatik olup, kan değerleri normal veya normale yakındır ve genellikle %10'un altında PNH nötrofilleri vardır. PNH'de CD55 ve CD59 ekspresyon düzeyi için belirli bir eşik değer tanımlanmamıştır. PNH klonunun tespiti tanı için yeterlidir.[23]

Tablo 2: PNH laboratuvar bulguları

1. Hemolize bağlı laboratuvar bulguları
• Hemogram: Anemi ± lökopeni ± trombositopeni
• Retikülositoz
• Periferik kan yayması*
• İndirekt bilirubin düzeyinde yükselme
• LDH düzeyinde yükselme
• Haptoglobin düzeyinde düşüş
• Direkt coombs negatifliği
• Demir eksikliği (hemoglobinüri ve hemosiderinüriye bağlı)
2. Akım sitometri bulguları
• GPI çıpa proteinlerinin eksikliği (CD55, CD59 gibi)
3. Kemik iliği aspirasyon ve biyopsi bulguları **
• Hiposellüler, normosellüler veya hipersellüler kemik iliği, sıklıkla eritroid hiperplazi ile birlikte
• Miyelodisplastik sendrom (MDS) bulguları

* Periferik kan yaymasında PNH'ye özgü bir bulgu yoktur. Aynı zamanda hemoliz non-şistositik bir hemolizdir. Yaymada MDS'ye ait indirek bulgular gözlenebilir.

** Kemik İliği aspirasyon ve biyopsisi PNH tanısı için gerekli değildir. Ancak MDS veya AA varlığı veya birlikteliğinin aydınlatılabilmesi için yapılması önerilir.

PNH Eritrositleri GPI çıpa proteini taşıma özelliklerine göre adlandırılmaktadır:

Tip I Eritrositler: GPI çıpa proteinlerini normal taşıyan eritrositler

Tip II Eritrositler: Azalmış oranda GPI çıpa protein taşıyan eritrositler

Tip III Eritrositler: GPI çıpa protein taşımayan eritrositler

PNH tanısı için yüksek risk altındaki hastaların taranması

Hastalığın başlangıcında PNH hastalarının yaklaşık %25'inde hemoglobinüri bulunmuştur. Bu nedenle açıklanamayan hemoglobinürisi olan, karakteristik hücre anomalileri (sferosit, orak hücre, şiştosit gibi) olmayan, Coombs negatif hemolitik anemi ile birlikte yüksek LDH aktiviteli tüm hastalarda, hemoliz nedeni olabilecek aşikar enfeksiyon da yoksa PNH taraması yapılmalıdır. Ancak hemoglobinürinin yokluğu veya LDH yüksekliği olmaması PNH kuşkusu veya tanısından uzaklaştırmamalıdır.

PNH taraması her AA'lı hastada hemoliz olmasa bile endikedir. Normal sitogenetiği ve hipoplastik MDS'si olan genç hastalarda PNH taraması faydalı olacaktır. Aplastik anemili hastalarda 6 ay veya 1 yıl aralarla PNH klonu varlığının düzenli olarak kontrol edilmesi önerilmektedir.[24]

Tanı sırasında PNH'li hastaların %10 ila %20'si karın ağrısı ve diğer gastrointestinal bozukluklarla (disfaji gibi) birliktelik gösterir. Bu belirtiler Klasik PNH hastalarında

Tablo 3: PNH taranması önerilen durumlar

1. Aşağıdaki bulgulardan en az birine eşlik eden hemoliz
• Karın ağrısı
• Özofagial spazm
• Sitopeni (ler)
• Demir eksikliği
• Coombs negatifliği
• Non-şistositik, non-infeksiyoz hemolitik anemi
2. Aşağıdaki parametrelerden herhangi biri ile birlikte görülen tromboz
• Genç hastalar (özellikle <45 yaş)
• Olağan-dışı yerleşim (Hepatik ven/Budd-Chiari sendromu, diğer intraabdominal venler (portal, splenik, vs.), serebral sinus, dermal venler)
• Hemoliz eşlik ediyorsa
• Sitopeni (ler) eşlik ediyorsa
• Antikoagülan tedaviye direnç söz konusu ise
3. Kemik iliği yetmezliği bulguları
• Aplastik/Hipoplastik Anemi
• MDS (hemoliz bulguları olan herhangi bir alt-tip, hipoplastik MDS, refrakter sitopeniler ile birlikte olan MDS)
• Açıklanamayan sitopeniler

daha yaygındır ve oranı %33'e ulaşır. Rutin tarama bu belirtiye sahip tüm hastalarda endike değilken karın ağrısı ve disfajisi olan hastalarda klinik ve laboratuvar olarak intravasküler hemoliz bulguları varsa bu hastalar PNH yönünden taranmalıdır.

Tromboz PNH'nin en yaygın komplikasyonudur ve trombotik olay geçiren hastaların %7'si PNH tanısı alır. Venöz tromboz arteriyel trombozdan çok daha sık gözlenir. PNH tanısı olan her hasta tromboz açısından risk altındadır, ancak %50'den fazla klonu olan hastalar çok ciddi risk altındadırlar. Bu nedenle olağan dışı yerleşimli trombozlar (Budd Chiari Sendromu, serebral ven trombozları, dermal ven trombozları, intraabdominal trombozlar gibi) ile tromboz ve intravasküler hemoliz ve/veya sitopeni birlikteliği olan durumlarda PNH taraması endikasyonu vardır. Bunların dışındaki trombozlarda rutin olarak PNH taraması önerilmez.[23] PNH taramasının önerildiği durumlar **Tablo 3**'te özetlenmiştir.

PNH tedavisi

Etkin tedaviler ortaya çıktıkça, hızlı ve doğru tanı konusunun önemi artmıştır. Aynı zamanda tanı yöntemleri geliştirilmiş ve PNH farkındalığı da artmıştır. PNH tanısı konulan hastalarda hastalığın morbidite ve mortalitesinden sorumlu klinik bulgularından birinin bile varlığı tedavi endikasyonu olarak kabul edilmelidir. Tromboz varlığı, transfüzyon bağımlılığı, ileri derecede güçsüzlük ve sık gelişen düz kas spazmı

(yutma güçlüğü, karın ağrıları) gibi klinik bulgular veya böbrek yetersizliği gibi PNH'ye bağlı organ hasarlarının varlığı tedavi için önemli kriterlerdir.

PNH tedavisi 3 ana başlık altında toplanabilir:

-Destek tedaviler

-Hastalığın seyrini değiştiren tedaviler

-Potansiyel küratif tedavi

Destek tedaviler

Transfüzyonlar semptomatik anemi durumlarında düşünülmelidir. Ağır kemik iliği yetersizliği olmadıkça PNH'de transfüzyona bağlı hemosideroz riski yoktur. Folik asit, B12 vitamini desteği ve gereğinde demir tedavisi unutulmamalıdır. Demir tedavisinin yeni PNH klonunu artırarak hemolitik atakları uyardığı söylense de, bu konu şüphelidir. Intravenöz demir tedavisi hemolitik krize neden olabileceğinden önerilmemektedir. Eritropoetin tedavisi PNH klonunun artışını da uyararak hemolizin artışına yol açabilmektedir. PNH tedavisinde böbrek hastalığı olmadıkça yararı yoktur, kemik iliğinde artmış eritropoezi desteklemek amacıyla kullanılabilir. PNH tedavisinde steroidlerin yeri sadece hemolitik ataklarda ve kısa sürelidir. Uzun süreli steroid tedavisi önerilmemektedir.[3] PNH'de antikoagülan tedavinin ilerleyici trombotik olaylara karşı tek başına koruyucu olmadığı göz önünde bulundurulmalıdır. Özellikle granülositlerde PNH klonunun >%50 olduğu olgularda tromboz riskinin arttığı bilinmektedir. Bu hastalarda DMAH ile profilaksi önerilebilir.[23]

Etkin ve patogeneze uygun tedaviler geliştirilmeden önce tek başına uygulanan bu tedaviler ile tanının ilk 5 yılı içinde %35 ve üzeri mortalite görülmekteydi.[1,13] Tromboembolizm PNH ilişkili ölümün en yaygın nedenidir. Kompleman inhibitörlerinin trombotik olayları yaklaşık %90 oranında azalttığı gösterilmiştir.[8] Yine aynı şekilde tromboz öyküsü olan hastalarda kompleman inhibitörlerinin kullanımı tekrarlayıcı trombotik olaylardan koruyucu etkinliğe sahiptir.[25] Uzun dönem (ömür boyu) antikoagülasyon (kumarin deriveleri ve heparinler) hayatı tehdit edici trombotik olayların seyrinde düşünülebilir. Bunun dışında kompleman inhibisyonu ile antikoagülasyonu 3-6 ay kadar beraber uyguladıktan sonra trombotik semptomlar ortadan kalktıysa ve hastalık da kontrol altındaysa (LDH normalin <1.5 katından düşükse) provake edici faktörler de ortadan kalktıysa antikoagülasyon sonlandırılabilir.[8]

Hastalığın seyrini değiştiren tedaviler

Semptomatik hemolitik anemisi olan PNH hastalarında (ağır hemolitik krizler, ağrı, tromboz, organ disfonksiyonu gibi) ağır kemik iliği yetersizliği yok ise kompleman inhibitor tedaviler önerilir.[26-28] Kompleman inhibitörleri semptomların giderilmesinde ve trombozun önlenmesinde oldukça etkin tedavilerdir. Toksisiteleri ise çoğunlukla yönetilebilir ve tolere edilebilirdir. Ekulizumab, humanize monoklonal antikordur.

İnsanda ilk olarak anti-C5 sınıfı antikor olarak elde edilmiştir. C5-komplemana bağlanarak C5'in C5a ve C5b'ye parçalanmasını bloke eder. PNH için ilk onaylı tedavi ajanıdır, 2007 yılında FDA (Food and Drug Administration) onayı almıştır.[29] Klinik çalışmalar PNH'de ekulizumabın hemolizi, transfüzyon bağımlılığını, tromboz insidansını, böbrek yetersizliği ve pulmoner hipertansiyon gibi organ hasarı risklerini belirgin olarak azalttığını ve halsizlik, dispne gibi semptomları iyileştirdiğini ortaya koymuştur.[17] Ekulizumab indüksiyon fazında 7 günde bir 600 mg i.v, 35 dakika üzerinde infüzyonlar şeklinde 4 hafta, 5. Hafta 900 mg olarak verilir. İdame fazında ise 14±2 gün 900 mg, sürekli verilmektedir. Tüm hastalara tedavi başlamadan 2 hafta önce meningokok, pnömokok ve H. influenza tip B aşılarının yapılması gereklidir. Ekulizumab menengokok (Neisseria meningitidis) enfeksiyonlarına ve kapsüllü bakterilere karşı duyarlılılığı artırmaktadır.

Ravulizumab 2018'de PNH tedavisinde onay alan kompleman inhibitörüdür. Ravulizumab ekulizumab ile C5 üzerindeki aynı epitopa bağlanmaktadır. Yapılan çalışmalar ekulizumab ve ravulizumab tedavilerinin aynı etkinlikte olduğunu göstermiştir.[30-32] Ravulizumab'ın en belirgin avantajı yarılanma ömrünün ekulizumab'ın dört katı kadar olması ve bu sayede 2 haftalık indüksiyon periyodunun ardından 8 haftada bir intravenöz olarak kullanılabilmesidir.[8]

Kompleman inhibitor tedavileri altında 'breakthrough hemolysis' olarak adlandırılan PNH semptom ve bulgularının tekrar ortaya çıkması durumu görülebilir. Hemoliz atağı olarak çevrilebilecek bu durumun tanımı; LDH yükselmesi (<1.5 katına düşen LDH'nin ≥2 kattan fazla yükselmesi) ile beraber PNH semptomlarının (hemoglobinüri, karın ağrısı ve diğer klasik semptomlar) tekrar gelişmesidir.[30,31] C5 inhibisyonu ile ilişkili hemoliz atağı farmakokinetik ve farmakodinamik olarak gerçekleşebilir.[33] Farmakokinetik yolak, suboptimal C5 inhibisyonu (serbest C5 ≥0.5 mg/mL) ile oluşur ve yetersiz ilaç düzeyi ile ilişkilendirilmiştir. Farmakodinamik yolakta ise yeterli ilaç düzeyine ragmen yanıtsızlık gelişir. Gebeliğin 3. trimesterı, enfeksiyonlar veya major cerrahiler gibi kompleman aktivasyonunun güçlü olduğu durumlarda PNH eritrositleri C3b ile yoğun olarak opsonize olur. Bu durum C5'in C5b benzeri bir konformasyona geçmesine neden olur. Bu konformasyon ise ekulizumab veya ravulizumab ile inhibe edilememektedir.[34] Ravulizumab ile yapılan iki büyük klinik çalışmada farmakokinetik atak gözlenmemiştir.[35] Ekulizumab tedavisi sırasında karşılaşılabilinecek bu durumda ekulizumab dozunun arttırılması veya ekulizumab doz aralıklarının kısaltılması ile tedaviye yeniden yanıt alınır. Ekulizumab tedavisinden ravulizumab tedavisine geçilmesi de etkili ve hasta için uygun olabilecek diğer seçenektir.[8] Farmakokinetik atak ravulizumab tedavisinde ekulizumab'a göre daha az görülür. Farmakodinamik atak konusunda ise iki ilaç arasında fark yoktur.[35]

Ekulizumab veya ravulizumab alan hastalarda ekstravasküler hemoliz ve hafif-orta dereceli anemi devam etmektedir. PNH eritrositleri MAK (membrane atak kompleksi) oluşumunu inhibe eden CD59'u eksprese etmez. Ayrıca C3 ve C5 konvertazı inhibe eden CD55'i de eksprese etmezler. Ravulizumab C5'e bağlanır ve C5 konvertazı inhibe eder. Bu sayede C5, C5a ve C5b'ye ayrılmaz. Etki alanı CD59 ve CD55'in

daha üst yolakları vasıtasıyla gerçekleştiğinden intravasküler hemolizi inhibe etmiş olur. Ravulizumab alan PNH hastalarının eritrositlerinde C3 fragmanları biriktiğinden değişen düzeylerde ekstravasküler hemoliz gerçekleşmektedir.[14] Bu nedenle CD55'in üst yolaklarında çalışan yeni kompleman inhibitörleri geliştirilmektedir.

Gebelikte PNH yönetilmesi zor bir durumdur. Özellikle de 20 haftadan sonra kompleman aktivasyonu artış göstermektedir.[36,37] Kompleman inhibitörlerinden önceki dönemde gebeliğin riskli dönem olması sebebiyle yüksek mortalite riski gözönüne alındığında PNH hastalarına gebelik kesinlikle önerilmezdi. Ancak günümüzde kompleman inhibitor tedavileri ile PNH hastalarında gebelik daha az riskli hale gelmiştir. Ekulizumab'ın kompleman inhibisyonu ile sonlanan dozlarında plasentayı geçmediği ve anne sütünde bulunmadığı bulunmuştur. Bu nedenle PNH hastalarında gebelikte kompleman inhibitörleri birincil tedavi seçeneğidir.[38] Gebelikte ekulizumab kullanımının güvenli olduğuna dair yayınlar giderek artmaktadır.[39] Ravulizumab'ın gebelikte kullanımı ile ilgili klinik tecrübe az olduğu için ekulizumab şu an için tercih edilmesi gereken ajan olmalıdır.[8] Ancak gebelik dönemindeki kompleman aktivitesindeki artış nedeniyle farmakokinetik ve farmakodinamik hemoliz atağı görülebilir. Bu nedenle olguların %50'sine yakınında ekulizumab dozunun yükseltilmesi gereklidir.[40]

Pegcetacoplan ise 2021 yılında PNH tedavisinde kullanılmak üzere FDA onayı almıştır. PNH'de onay almış üçüncü ajan, diğer iki kompleman inhibitöründen farklı olarak C3'e bağlanır. FDA onayı alan ilk C3 inhibitörü tedavisidir. Avrupada ise C5 inhibitör tedavisi almasına ragmen son 3 ay anemik olan hastalarda onay almıştır. Pegcetacoplan (Empaveli™/Aspaveli®; FDA/EMA), PEGile edilmiş ve bivalan ikinci jenerasyon bir kompstatin analoğudur. Pegcetacoplan yarılanma ömrünün uzatılması amacıyla polietilen glikol molekülü (PEG) ile konjuge edilmiş 15 aminoasitlik bir peptit molekülüdür. C3 inhibisyonu ile C5 üst yolaklarını inhibe ettiği için proksimal ve terminal kompleman inhibisyonu ile çok daha güçlü bir etkinlik sağlar ve hem intravasküler hem ekstravasküler hemolizi engeller. Bu sayede hematolojik parametreler (hemoglobin, LDH, bilirubin, retikülosit sayısı) ve anemi ilişkili komplikasyonlarda (transfüzyon gereksinimi, halsizlik, hayat kalitesi gibi) iyileşme sağladığı gösterilmiştir.[41] Daha geniş ve etkin kompleman inhibisyonu nedeniyle kapsüllü bakteri enfeksiyonları başta olmak üzere enfeksiyonlara yatkınlık önemli bir olumsuz etki olarak yakın takip edilmektedir ve uzun dönem kullanımı ile bu risk yakın gelecekte aydınlatılacaktır. Uzun dönem etkinlik ve güvenilirlik (NTC03531255) ve PNH tanılı çocuklarda pegcetacoplan etkinlik ve güvenilirlik çalışmaları (NTC04901936) devam etmektedir.

Kompleman inhibisyonu Neisseria enfeksiyonuna yatkınlık oluşturduğundan tüm hastalar Neisseria'ya karşı aşılanmalıdır.[42] Aşılamaya rağmen enfeksiyon riski sağlıklı popülasyona göre 1.000 kat fazladır (yılda %0.5).[43] Bu nedenle 45 yaş altındaki tüm hastalarda aşılamanın yanı sıra penisilin profilaksisi önerilir.[8] Yaşam boyu tedavi endikasyonu olan hastalarda daha uygun dozlama aralıkları, düşük maliyeti ve daha güvenilir C5 inhibisyonu nedeniyle ravulizumab tercih edilebilir.[8]

Kompleman inhibitörleri PNH hastalığının küratif tedavisi değildir, ancak sağkalımı artırmaktadır. Ekulizumab ile uzun dönem tedavi tecrübesi olup, iyi bir güvenlik profiline sahip olduğu, komplikasyon ve ölüm riskini anlamlı olarak azalttığı gösterilmiştir.[39] Trombotik olay, kronik hemolize bağlı organ hasarı, transfüzyon bağımlılığı olan tüm semptomatik PNH hastalarına kompleman inhibitörleri tedavisi önerilmektedir.

Potansiyel küratif tedavi

Allojenik hematopoetik kök hücre nakli PNH tedavisinde tek potansiyel küratif tedavi rejimidir. Fakat HLA doku grubu uygun vericilerle yapılsa dahi nakille ilişkili ciddi morbidite ve mortalite görülmesi nedeniyle gerçekten çok gerekli ve seçilmiş hastalarda başvurulacak bir tedavidir. Özellikle kemik iliği yetmezliği bulgularının ön planda olduğu PNH/AA, PNH/MDS hastalarında, tromboprofilaksi altında ekulizumab tedavisine dirençli tekrarlayan tromboembolik olayların olduğu hasta gruplarında önerilmektedir.[44]

Ekulizumab çağında klasik PNH'de allojeneik hematopoetik kök hücre nakli ilk seçenek değildir ve nakil planlanan hastalarda ekulizumab kullanım deneyimi ise oldukça sınırlıdır. Az sayıda vaka örneklerinde Allojenik kemik iliği nakli öncesinde ekulizumab tedavisi ile hemolizin kontrol altına alınması, kök hücre naklinden 2-4 hafta önce tedavinin kesilmesi önerilmektedir. Nakil sonrası hemolitik ataklar olması durumunda ek doz ekulizumab uygulamasının uygun olacağını bildirmiştir.[45] PNH için allojenik kök hücre nakli yapıldıktan sonra, GPI çıpa proteini eksik hücre populasyonu tespit edilmeyecek duruma gelene kadar 3 ayda bir test yapılmalı, daha sonra remisyon kontrolü yıllık olarak yapılmalıdır.[46]

Retrospektif analiz raporlarına göre en iyi destek tedaviye rağmen 1940-1970 yılları arasında 10 yıllık ortalama sağ kalım oranı %50 olup, daha yakın tarihli yayınlara gore bu oran %75 civarındadır.[1,7,25,47] Tromboemboli PNH tanılı hastalarındaki mortaliteden sorumlu başlıca sebeptir. Ölüm nedenleri araştırıldığında ölüm nedenlerinin %40-67'sini oluşturmaktadır.[25]

Kaynaklar

1. Hillmen P, Lewis SM, Bessler M, Luzzatto L, Dacie JV. Natural history of paroxysmal nocturnal hemoglobinuria. N Engl J Med 1995; 333 (19): 1253-8.
2. Parker CJ. Update on the diagnosis and management of paroxysmal nocturnal hemoglobinuria. Hematology Am Soc Hematol Educ Program 2016; 2016 (1): 208-16.
3. Pu JJ, Brodsky RA. Paroxysmal nocturnal hemoglobinuria from bench to bedside. Clin Transl Sci 2011; 4 (3): 219-24.
4. Gulbis B, Eleftheriou A, Angastiniotis M, Ball S, Surrallés J, Castella M, et al. Epidemiology of rare anaemias in Europe. Adv Exp Med Biol 2010; 686: 375-96.
5. Ware RE, Hall SE, Rosse WF. Paroxysmal nocturnal hemoglobinuria with onset in childhood and adolescence. N Engl J Med 1991; 325 (14): 991-6.
6. Schrezenmeier H, Muus P, Socie G, Szer J, Urbano-Ispizua A, Maciejewski JP, et al. Baseline characteristics and disease burden in patients in the International Paroxysmal Nocturnal Hemoglobinuria Registry. Haematologica 2014; 99 (5): 922-9.

7. Socie G, Mary JY, de Gramont A, Rio B, Leporrier M, Rose C, et al. Paroxysmal nocturnal haemoglobinuria: long-term follow-up and prognostic factors. French Society of Haematology. Lancet 1996; 348 (9027): 573-7.
8. Brodsky RA. How I treat paroxysmal nocturnal hemoglobinuria. Blood 2021; 137 (10): 1304-9. Dacie JV, Lewis SM. Paroxysmal nocturnal haemoglobinuria: clinical manifestations, haematology, and nature of the disease. Ser Haematol 1972; 5 (3): 3-23.
10. Takeda J, Miyata T, Kawagoe K, Lida Y, Endo Y, Fujita T, et al. Deficiency of the GPI anchor caused by a somatic mutation of the PIG-A gene in paroxysmal nocturnal hemoglobinuria. Cell 1993; 73 (4): 703-11.
11. Rollins SA, Sims PJ. The complement-inhibitory activity of CD59 resides in its capacity to block incorporation of C9 into membrane C5b-9. J Immunol 1990; 144 (9): 3478-83.
12. Lublin DM, Atkinson JP. Decay-accelerating factor: biochemistry, molecular biology, and function. Annu Rev Immunol 1989; 7: 35-58.
13. Brodsky RA. Paroxysmal nocturnal hemoglobinuria. Blood 2014; 124 (18): 2804-11.
14. Risitano AM, Notaro R, Marando L, Serio B, Ranaldi D, Seneca E, et al. Complement fraction 3 binding on erythrocytes as additional mechanism of disease in paroxysmal nocturnal hemoglobinuria patients treated by eculizumab. Blood 2009; 113 (17): 4094-100.
15. Parker C, Omine M, Richards S, Nishimura JI, Bessler M, Ware R, et al. Diagnosis and management of paroxysmal nocturnal hemoglobinuria. Blood 2005; 106 (12): 3699-709.
16. Hillmen P, Elebute M, Kelly R, Urbano-Ispizua A, Hill A, Rother RP, et al. Long-term effect of the complement inhibitor eculizumab on kidney function in patients with paroxysmal nocturnal hemoglobinuria. Am J Hematol 2010; 85 (8): 553-9.
17. Hill A, Rother RP, Wang X, Morris SM Jr, Quinn-Senger K, Kelly R, et al. Effect of eculizumab on haemolysis-associated nitric oxide depletion, dyspnoea, and measures of pulmonary hypertension in patients with paroxysmal nocturnal haemoglobinuria. Br J Haematol 2010; 149 (3): 414-25.
18. Risitano AM, Rotoli B. Paroxysmal nocturnal hemoglobinuria: pathophysiology, natural history and treatment options in the era of biological agents. Biologics 2008; 2 (2): 205-22.
19. Hill A, Platts PJ, Smith A, et al. The incidence and prevalence of paroxysmal nocturnal hemoglobinuria (PNH) and survival of patients in Yorkshire. Blood 2006; 108 (11): 294a-a.
20. Borowitz MJ, Craig FE, Digiuseppe JA, Illingworth AJ, Rosse W, Sutherland DR, et al. Guidelines for the diagnosis and monitoring of paroxysmal nocturnal hemoglobinuria and related disorders by flow cytometry. Cytometry B Clin Cytom 2010; 78 (4): 211-30.
21. Naithani R, Mahapatra M, Dutta P, Kumar R, Pati HP, Choudhry VP. Paroxysmal nocturnal hemoglobinuria in childhood and adolescence--a retrospective analysis of 18 cases. Indian J Pediatr 2008; 75 (6): 575-8.
22. Curran KJ, Kernan NA, Prockop SE, Scaradavou A, Small TN, Kobos R, et al. Paroxysmal nocturnal hemoglobinuria in pediatric patients. Pediatr Blood Cancer 2012; 59 (3): 525-9.
23. Sahin F, Akay OM, Ayer M, Dal MS, Ertop S, Ilhan O, et al. Pesg PNH diagnosis, follow-up and treatment guidelines. Am J Blood Res 2016; 6 (2): 19-27.
24. Hill A, Richards SJ, Hillmen P. Recent developments in the understanding and management of paroxysmal nocturnal haemoglobinuria. Br J Haematol 2007; 137 (3): 181-92.
25. Hillmen P, Muus P, Duhrsen U, Risitano AM, Schubert J, Luzzatto L,et al. Effect of the complement inhibitor eculizumab on thromboembolism in patients with paroxysmal nocturnal hemoglobinuria. Blood 2007; 110 (12): 4123-8.
26. Malato A, Saccullo G, Coco LL, Mancuso S, Santoro M, Martino S, et al. Thrombotic complications in paroxysmal nocturnal haemoglobinuria: a literature review. Blood Transfus 2012; 10 (4): 428-35.
27. Hill A, Kelly RJ, Hillmen P. Thrombosis in paroxysmal nocturnal hemoglobinuria. Blood 2013; 121 (25): 4985-96; quiz 5105.
28. Patriquin CJ, Kiss T, Caplan S, et al. How we treat paroxysmal nocturnal hemoglobinuria: A consensus statement of the Canadian PNH Network and review of the national registry. Eur J Haematol 2019; 102 (1): 36-52.
29. Hillmen P, Young NS, Schubert J, Brodsky RA, Socié G, Muus P, et al. The complement inhibitor eculizumab in paroxysmal nocturnal hemoglobinuria. N Engl J Med 2006; 355 (12): 1233-43.

30. Lee JW, Sicre de Fontbrune F, Wong Lee Lee L, Pessoa V, Gualandro S, Füreder W, et al. Ravulizumab (ALXN1210) vs eculizumab in adult patients with PNH naive to complement inhibitors: the 301 study. Blood 2019; 133 (6): 530-9.
31. Kulasekararaj AG, Hill A, Rottinghaus ST, Langemeijer S, Wells R, Gonzalez-Fernandez FA, et al. Ravulizumab (ALXN1210) vs eculizumab in C5-inhibitor-experienced adult patients with PNH: the 302 study. Blood 2019; 133 (6): 540-9.
32. Brodsky RA. A complementary new drug for PNH. Blood 2020; 135 (12): 884-5.
33. Peffault de Latour R, Brodsky RA, Ortiz S, Risitano AM, Jang JH, Hillmen P, et al. Pharmacokinetic and pharmacodynamic effects of ravulizumab and eculizumab on complement component 5 in adults with paroxysmal nocturnal haemoglobinuria: results of two phase 3 randomised, multicentre studies. Br J Haematol 2020; 191 (3): 476-85.
34. Harder MJ, Kuhn N, Schrezenmeier H, Höchsmann B, von Zabern I, Weinstock C, et al. Incomplete inhibition by eculizumab: mechanistic evidence for residual C5 activity during strong complement activation. Blood 2017; 129 (8): 970-80.
35. Brodsky RA, Peffault de Latour R, Rottinghaus ST, Röth A, Risitano AM, Weitz IC, et al. Characterization of breakthrough hemolysis events observed in the phase 3 randomized studies of ravulizumab versus eculizumab in adults with paroxysmal nocturnal hemoglobinuria. Haematologica 2021; 106 (1): 230-7.
36. Derzsy Z, Prohaszka Z, Rigo J, Jr., Fust G, Molvarec A. Activation of the complement system in normal pregnancy and preeclampsia. Mol Immunol 2010; 47 (7-8): 1500-6.
37. Girardi G. Complement activation, a threat to pregnancy. Semin Immunopathol 2018; 40 (1): 103-11.
38. Kelly RJ, Hochsmann B, Szer J, Kulasekararaj A, de Guibert S, Röth A, et al. Eculizumab in Pregnant Patients with Paroxysmal Nocturnal Hemoglobinuria. N Engl J Med 2015; 373 (11): 1032-9.
39. Kelly R, Arnold L, Richards S, Hill A, Bomken C, Hanley J, et al. The management of pregnancy in paroxysmal nocturnal haemoglobinuria on long term eculizumab. Br J Haematol 2010; 149 (3): 446-50.
40. Hill A, Rother RP, Hillmen P. Improvement in the symptoms of smooth muscle dystonia during eculizumab therapy in paroxysmal nocturnal hemoglobinuria. Haematologica 2005; 90 (12 Suppl): ECR40.
41. Hillmen P, Szer J, Weitz I, Röth A, Höchsmann B, Panse J, et al. Pegcetacoplan versus Eculizumab in Paroxysmal Nocturnal Hemoglobinuria. N Engl J Med 2021; 384 (11): 1028-37.
42. Densen P. Complement deficiencies and meningococcal disease. Clin Exp Immunol 1991; 86 Suppl 1 (Suppl 1): 57-62.
43. Konar M, Granoff DM. Eculizumab treatment and impaired opsonophagocytic killing of meningococci by whole blood from immunized adults. Blood 2017; 130 (7): 891-9.
44. Santarone S, Bacigalupo A, Risitano AM, Tagliaferri E, Di Bartolomeo E, Iori AP, et al. Hematopoietic stem cell transplantation for paroxysmal nocturnal hemoglobinuria: long-term results of a retrospective study on behalf of the Gruppo Italiano Trapianto Midollo Osseo (GITMO). Haematologica 2010; 95 (6): 983-8.
45. Taniguchi K, Okada M, Yoshihara S, Sawada A, Tokugawa T, Ishii S, et al. Strategy for bone marrow transplantation in eculizumab-treated paroxysmal nocturnal hemoglobinuria. Int J Hematol 2011; 94 (4): 403-7.
46. Peffault de Latour R, Schrezenmeier H, Bacigalupo A, Blaise D, de Souza CA, Vigouroux S, et al. Allogeneic stem cell transplantation in paroxysmal nocturnal hemoglobinuria. Haematologica 2012; 97 (11): 1666-73.
47. de Latour RP, Mary JY, Salanoubat C, Terriou L, Etienne G, Mohty M, et al. Paroxysmal nocturnal hemoglobinuria: natural history of disease subcategories. Blood 2008; 112 (8): 3099-106.

Kısım VIII
Makrofaj Hücre Hastalıkları

Bölüm 1
Sekonder Hemofagositik Sendrom

Öğr. Gör. Uzm. Dr. Ş. Miray Kılınçer Bozgül

Ege Üniversitesi Tıp Fakültesi, İç Hastalıkları Ana Bilim Dalı

Giriş

Hemofagositik sendrom (HS), diğer adıyla hemofagositik lenfohistiositoz (HLH); inflamatuar süreçlerde immün yanıtın aşırı aktivasyonu ve inflamasyonun kendini sınırlama özelliğini kaybetmesi sonucunda gelişen nadir fakat hayatı tehdit eden bir durumdur.[1,2] Bu inflamatuar süreç kontrolsüz makrofaj aktivasyonu ve çok sayıda sitokin salımı ile ilişkili olup ortaya çıkan ateş, hepatosplenomegali, sitopeni ve koagülopatinin nedenidir.[3] Primer HS, granül bağımlı sitolitik yolakların proteinlerini kodlayan genlerdeki defekt ile karakterize olan otozomal resesif (OR) veya X'e bağlı kalıtılan hastalıklardır.[4] Primer HS etiyolojisinde şimdiye dek 30'dan fazla genetik defekt tanımlanmıştır.[5] Primer HS hastalarında rekürrens sıktır, mutlaka hematopoetik kök hücre transplantasyonu gerektirir. Çoğunlukla genetik nedenlerden kaynaklanmakta olup çocukluk çağında görülürken; sekonder HS sıklıkla erişkinlerde ve enfeksiyon, malignite veya otoimmün hastalıklar seyrinde ortaya çıkmaktadır.[6] HS prevalansı erişkin hastalarda kesin olarak verilememekle beraber, 2.000 yatışta 1 olarak bildirilmiştir.[7] HS, her yaş grubunda acil bir durumdur. Durdurulamayan immün aktivite; geri dönüşsüz organ hasarı tablosu ve mortaliteye yol açar. Hastalar sıklıkla yoğun bakım hastaları olup, mortalite %40-80 olarak bildirilmiştir.[7,8,9] Bu nedenle özellikle kritik hasta takibinin yapıldığı yoğun bakım ünitelerinde farkındalığının artması önem taşımaktadır.

Patofizyoloji

HLH, çeşitli uyaranların tetkiklediği, immün sistemin altta yatan genetik ya da edinilmiş olarak bu tetkikleyiciyi regüle edememesi sonucunda gelişen kontrolsüz bir immün yanıttır. Defektif NK hücre aracılı sitotoksisite esas patolojidir.[10] HLH'nin hem genetik hem de reaktif formunda altta yatan temel mekanizma granül aracılı sitotoksisite defektidir.[11] Immünosuprese olmayan bireylerde NK hücre ve sitotoksik T hücreleri hem enfekte hücreleri hem de antijen sunucu hücreleri ortadan kaldırarak antijenin temizlenmesini ve immün yanıtın sınırlandırılmasını sağlar. Perforin aracılı sitotoksisite yok olduğunda hedef hücrelerin homeostatik dengenin sağlanması amacıyla temizlenememesi

sonucunda şiddetli immün disregülasyon ortaya çıkar.[12] Sonuç olarak antijen sunucu hücrelerin aşırı proliferasyonu ve uzamış aktivasyonu; aşırı sitokin üretimi, T hücrelerinin proliferasyonu ve diğer dokulara göçüne neden olur. Aynı zamanda 'sitokin fırtınası' olarak adlandırılan bu durum HLH'nin klinik ve laboratuvar bulgularının altında yatan esas mekanizma olarak düşünülmektedir.[13] Başka bir çalışmada, aşırı inflamatuar sitokin sentezi sonucunda immün homeostazı dengeleyici, antifagositer etkiye sahip olan, hematopoetik hücrelerde bulunan CD47 ve SIRPA (*signal regulatory protein alfa*) moleküllerinin etkileşiminin bozulması ve CD47 ekspresyonunun azalması sonucunda hemofagositoz geliştiği ve hematopoetik kök hücre sayısının da azaldığı gösterilmiştir.[14]

Klinik Bulgular ve Laboratuvar Bulguları

HLH'nin ilk semptomları nonspesifik semptomlar olup klinik olarak genellikle akut veya subakut (1-4 hafta) olarak prezente olur. Ateş hemen her hastada görülmekte olup (%95-96) özellikle nedeni bilinmeyen ateş varlığında akla mutlaka gelmelidir. Klinik bulgular tutulan organın disfonksiyonuna sekonder bulgularla karşımıza çıkmaktadır. Karaciğer ve dalak en sık tutulan organlardır.[15] Aspartat transaminaz (AST), alanin transaminaz (ALT), bilüribin yüksekliği ve hatta fulminant hepatit kliniği görülebilir.[16] Splenomegali yine hastaların %60-70'inde görülmektedir. Cilt, akciğer, böbrek, intestinal sistem de sıklıkla etkilenir. Solunum yetmezliği ve akut böbrek hasarı görülebilir. Santral sinir sistemi (SSS) bulguları da bilinç değişikliği, nöbet, kranyal sinir tutulumu, ataksi şeklinde karşımıza çıkabilir. SSS tutulumunun olması kötü prognoz olarak bildirilmiştir.[17] HS'de sitokin fırtınasından kaynaklanan hemodinamik instabilite, olgunun yoğun bakım ünitesi izlemini gerektiren bir durumdur. Hastalarda proinflamatuar sitokin aşırı deşarjına bağlı vazodilatasyon ve fulminan miyokardit sonucunda gelişen hipotansiyon sıktır ve vazoaktif medikal tedavi gerektirir. Hemostaz bozuklukları, olgularda sıklıkla tanımlanan klinik ve laboratuvar bulgulardan biridir. En sık gösterilen anormallik fibrinojen düzeyindeki düşüklüktür.[18] Etiyolojik/tetikleyici neden her ne olursa olsun koagülopati gelişebilir. Hemostaz bozukluklarının nedenlerine bakılacak olursa, dissemine intravasküler koagülasyon (DIC) ve sitokin fırtınası sonucunda aktive makrofajlardan sekrete edilen plazminojen gösterilebilir. Hipofibrinojenemi ayrıca kötü prognoz ve yüksek mortalite ile de ilişkili bulunmuştur.[19] Anemi en sık görülen sitopenidir (%90-100). Trombositopeni %80-90 hastada görülürken, lökopeni hastalığın daha geç dönemine eşlik eder ve %70 hastada görülür. Lipoprotein lipaz aktivitesinde azalmaya bağlı trigliserid düzeyinde artış görülür. Aktive makrofajlardan salınan ferritin diğer laboratuvar bulgular gibi nonspesifik olsa da başlıca laboratuvar bulgusudur.

Sekonder Hemofagositik Sendromda Etiyoloji

Erişkin hastalarda sekonder HS'de enfeksiyonlar, otoimmün hastalıklar ve maligniteler en sık görülen sebeplerdir. Daha nadir olarak ilaçlar, gebelik, allojenik kök hücre nakli ve solid organ nakilleri de bildirilmiştir.[20]

2.197 HS hastasını içeren retrospektif bir araştırmada sekonder HS'de en sık neden enfeksiyonlar olarak tanımlanmıştır.[15] Enfeksiyöz etkenler arasında viral enfeksiyonlar ilk sırada olup; bunların içinde de Ebstein Barr virüs (EBV) başta gelmektedir. Diğer herpes virüslerden sitomegalovirüs (CMV), varisella zoster virüs (VZV), roseolovirüs de HS etiyolojisinde tetikleyici viral enfeksiyonlar arasında yer almaktadır. Herpes virüsler dışında Dengue virüs, Ebola virüs ve Hanta virüsler de HS'ye neden olmaktadır. Bakteriyel enfeksiyonlardan *Rickettsia* ve *Mycobacterium*, fungal patojenlerden *Histoplasma*, paraziter etkenlerden ise *Plasmodium, Leishmania, and Babesia* önde gelen HS tetikleyicileridir.[21]

Makrofaj aktivasyon sendromu (MAS), altta yatan romatolojik hastalık varlığında ortaya çıkan sekonder HS'nin diğer adıdır. MAS'ye neden olan en sık romatolojik hastalıklar juvenil idiyopatik artrit (JIA), erişkin başlangıçlı Still hastalığı (AOSD), sistemik lupus eritematozus (SLE), mikst bağ doku hastalığı ve sklerodermadır.[15]

Maligniteler arasında ise önde gelen sebep hematolojik malignitelerdir. Erişknde pediyatrik yaş grubuna göre maligniteler daha sık görülmektedir. Bunlar arasında da T hücreli ve NK hücreli lenfoma, B hücreli lenfoma ve lösemi ve Hodgkin lenfoma ilk sırada yer almaktadır. [15]

COVID-19 ve Hemofagositik Sendrom

COVID-19 hastalarında gelişen sitokin fırtınasının hastalık progresyonu ve organ yetmezliği gelişimine etkisi olduğu bildirilmiştir.[22,23] 1.399 hastanın retrospektif araştırıldığı çalışmada, Dünya Sağlık Örgütü'nün ciddi COVID-19 tanımına uyan ve H-score verisi olan 408 hasta HS açısından incelenmiş, 41 hastada (%10.05) H-score ≥169 bulunmuştur. Bu hastalarda mortalite %100 olarak bildirilmiştir. Yine bu hastalarda ARDS, DİK, karaciğer yetmezliği, kalp yetmezliği, böbrek yetmezliği ve yüksek SOFA skoru prevalansı anlamlı olarak daha yüksek bulunmuştur. Mortalite prediktörleri de araştırılmış ve COVID-19 ile ilişkili HS olan hastalarda düşük trombosit, yüksek trigliserit ve yüksek ferritin düzeyi bağımsız prognostik faktör olarak bildirilmiştir.[24] Farklı çalışmalarda da yüksek ferritin düzeyi hem COVID-19 ile ilişkili HS için risk faktörü hem de pik ferritin düzeyi mortalite ile ilişkili olarak bildirilmiştir.[22,23] Başka bir araştırmada yoğun bakımda izlenen 268 COVD-19 hastasından H-score ≥169 olan 17 hastanın (%6.3) tamamının hayatını kaybettiği bildirilmiştir. Bu 17 hastanın 10'unda sadece COVD-19 varken, diğerlerinde eşlik eden sekoner bakteriyel enfeksiyonların da olduğu bildirilmiştir. Laboratuvar özelliklerine bakıldığında hepsinde sitopeni, yüksek ferritin, LDH yüksekliği olduğu görülmüştür.[25] Bu çalışmalardan ayrı, vaka sunumları şeklinde de literatürde COVID-19 ile ilişkili HS olguları bulunmaktadır.[26] COVID-19 hastasının izleminde persistan ateş, sitopeni, yüksek ferritin düzeyi varlığında, hasta HS açısından değerlendirilmeli ve tedavi geciktirilmemelidir.

İmmünoterapi ve Hemofagositik Sendrom

İmmünoterapinin geniş kullanım alanı bulmasıyla birlikte, yeni yan etkiler de bildirilmektedir. Bunlardan biri de HS'dir. Nivolumab, ipilimumab ve/veya pembrolizumab alan hastalarda immün-related yan etki olarak bildirilen vakalar vardır. Bu hasta grubunda en sık ortaya çıkış kliniği ateş olup, laboratuvar bulguları anemi, trombositopeni ve yüksek ferritin düzeyidir. Tedavi olarak kortikosteroid, etoposid ve IVIG verilmiştir. İmmünoterapi ile ilişkili 22 HS hastasından 3'ünde mortalite bildirilmiştir. PD-1 veya CTLA-4 yolaklarından hangisi ile HS gelişiminin daha ilişkili olacağı net olarak bildirilmemiştir.[27]

Tanı kriterleri:

Tüm klinik, patolojik bulgular ve laboratuvar bulguları tek başına patognomonik olmamakla beraber, bir arada değerlendirilerek tanıya gidilmelidir. Histiyosit Topluluğu tarafından 1991 yılında hazırlanan ve 2004 yılında güncellenen kılavuzlar erişkin HLH vakaları için yaygın olarak kullanılmaktadır. Tanı kriterleri **Tablo 1**'de özetlenmiştir.

H-score

312 hastanın retrospektif olarak incelendiği çok merkezli bir araştırmada HS tanısı için skorlama sistemi geliştirilmiştir. Bu skorlama klinik ve laboratuvar parametrelerinden oluşmaktadır. Bu parametrelerin her birinin lojistik regresyon analizi ile tanıya katkısı araştırılmış ve buna göre puanlama sistemi oluşturulmuştur. Puanlama **Tablo 2**'de gösterilmiştir. Bu çalışmanın sonucunda kesim noktası %93 sensitivite ve %86 spesifisite ile 169 olarak bildirilmiştir.[29] Daha sonra hem erişkin hem de pediyatrik

Tablo 1. HLH 2004 kriterleri (Henter et al)[28]

HLH tanısı aşağıdaki kriterlerden biri sağlandığında konulabilir:
(1) Moleküler incelemede genetik defekt varlığı ya da
(2) Klinik ve laboratuvar bulgularından 5/8'ini karşılaması
Klinik ve laboratuvar bulguları:
• Ateş
• Splenomegali
• Sitopeni (3 seriden en az 2'sinin etkilenmesi)
Hemoglobin <5,59 mmol/L (4 haftadan daha küçük bebeklerde <6,21 mmol/L)
Trombosit <100 x 10^9/L
Nötrofil <1 x 10^9/L
• Hipertrigliseridemi (açlıkta >3 mmol/L) ve hipofibrinojenemi (<1,7 mmol/L)
• Kemik iliği, dalak, lenf nodu ya da karaciğerde hemofagositozun gösterilmesi
• Doğal öldürücü (natural killer) hücre aktivitesinin yokluğu ya da azlığı
• Ferritin >1123,5 pmol/L
• Solubl CD25 reseptör konsantrasyonunun artması (solubl interlökin-2 reseptörü alfa zinciri)

Tablo 2. H-score Puanlaması

Parametre	Puanlama kriteri
Altta yatan bilinen immünsüpresyon *	0 (hayır), 18 (evet)
Ateş (˚C)	0 (<38.4), 33 (38.4-39.4), 49 (>39.4)
Organomegali	0 (yok), 23 (hepatomegali veya splenomegali), 38 (hepatomegali ve splenomegali)
Sitopeni sayısı**	0 (1 seride), 24 (2 seride), 34 (3 seride)
Ferritin (µg/L)	0 (<2.000), 35 (2.000-6.000), 50 (>6.000)
Trigliserid (mmol/L)	0 (<1.5), 44 (1.5-4), 64 (>4)
Fibrinojen (g/L)	0 (>2.5), 30 (≤2.5)
Aspartat aminotransferaz (U/L)	0 (<30), 19 (≥30)
Kemik iliği aspirasyonunda hemofagositoz	0 (hayır), 35 (evet)

*HIV pozitifliği veya uzun süreli immünosupresif tedavi alıyor olmak (kortikosteroid, siklosporin A, azatioprin gibi)

**Hemoglobin 9.2 g/L, lökosit ≤5 x 10^9/L, trombosit ≤110 x 10^9/L

hastalarda H-score'un tanısal değeri araştırılmıştır. Buna göre, ilk başvuruda H-score'un HLH-2004 kriterlerinden daha etkin olduğu bildirilmiştir (erişkinlerde tanısal sensitivite %90, spesifisite %76; pediyatrik hastalarda sensitivite %100, spesifisite %80).[30] Aynı çalışmada klinik kötüleşme olduğunda bakılan H-score'un ise HLH-2004 tanı kriteri ile benzer sensitivite ve spesifisiteye sahip olduğu görülmüştür. Bu nedenle özellikle erişkin hastada ilk başvuruda bakılan H-score'un tanısal açıdan daha kullanışlı olacağı vurgulanmıştır. Tanı için kesim noktası olarak 169 yerine farklı hastalıklar için ayrı kesim noktaları olması önerilmiştir. Farklı bir çalışmada, otoimmün hastalıkla ilişkili ilişkili HS'de kesim noktası %96.7 sensitivite ve %98.4 spesifisite ile 190.5 olarak bildirilmiştir.[31] COVID-19 ile ilişkili HS'de de tanı için H-score kullanılmış, kesim noktası olarak 169 olarak alınmıştır.[24,25,26]

Tedavi

Makrofajlar ve sitotoksik T lenfositlerinin anormal şekilde aktive olması sonucu ortaya çıkan HLH tanı ve tedavisi ile ilgili veriler daha çok pediyatrik literatürden gelmektedir. Bazı erişkin vakalarda yardımcı olsa da beraberinde getirdiği zorluklar da olmaktadır. Pediyatrik grupta kullanılan HLH-94 ve HLH-2004 protokolü erişkin hastada aşırı tedavi ve bunun sonucunda gereksiz toksisiteye sebep olabilir. Bu nedenle erişkin hastada standart yaklaşımdan daha çok tedavinin şekli, dozu ve süresinin yönetileceği bireyselleştirilmesine ihtiyaç vardır.

Enfeksiyonla ilişkili HPS'de etiyolojiye göre antiviral, antibiyotik, antifungal tedaviye ek olarak IVIG, kortikosteroidler ve EBV ile ilişkili HS'de rituksimab verilebilecek tedavi seçenekleridir. Malignite ile ilişkili HS'de en kısa sürede kemoterapi başlanması, tanı konulana kadar geçen süreçte kortikosteroidler tedavi seçeneği olarak değerlendirilmelidir. Otoimmün hastalıklar seyrinde ise yüksek doz pulse steroid

ardından anakinra açısından hasta değerlendirilebilir. IVIG de kullanım alanı bulmuştur. İlaçla ilişkili HS'de kortikosteroidlerin ardından dirençli hastalarda tosilizumab, etoposid önerilmiştir. Tüm etiyolojilerde sitokin fırtınasının kontrol altına alınamadığı durumlarda plasmaferez akılda tutulmalıdır. Kurtarma tedavisi olarak alemtuzumab, ruksolitinib, emapalumab tedavi seçenekleri olarak literatürde bildirilmiştir.[32]

Prognoz

Prognostik faktörlerin incelendiği araştırmalarda fibrinojen düşüklüğü, DİK varlığı, lenfopeni, santral sinir sistemi tutulumu varlığı kötü prgnostik faktörler olarak bildirilmiştir. Ayrıca etiyolojiye göre prognoz karşılaştırıldığında malignite ile ilişkili HS'de prognoz daha kötü olarak bildirilmiştir.[33] Doksan günlük sağkalımın araştırıldığı başka bir çalışmada ise ileri yaş, koagülopati varlığı, yüksek ferritin ve LDH kötü prognostik belirteçler olarak bildirilmiştir.[34]

Sonuç olarak, HLH, sıklıkla sepsis/sepsis benzeri klinik ile ortaya çıkabilir. Hızla çoklu organ yetmezliğine ilerleyebilir, mortalitesi yüksektir. Hızlı tanı şarttır, tanı aldığında etiyolojiye yönelik araştırma hemen başlamalıdır. Tedavi en kısa sürede başlanmalıdır. Tanı alabilmesi için akla gelmesi gereklidir. Bu nedenle, uzun süreli ateş, eşlik eden sitopeni varlığında istenecek ferritin, trigliserid, HDL-kolesterol, fibrinojen düzeyleri ile planlanacak kemik iliği aspirasyonu yol gösterici olacaktır.

Kaynaklar

1. Palazzi DL, McClain KL, Kaplan SL. Hemophagocytic syndrome in children: an important diagnostic consideration in fever of unknown origin. Clin Infect Dis Off Publ Infect Dis Soc Am. 2003; 36 (3): 306-312.
2. Allen CE, McClain KL. Pathophysiology and epidemiology of hemophagocytic lymphohistiocytosis. Hematology. 2015; 2015 (1): 177-182.
3. Akenroye AT, Madan N, Mohammadi F, Leider J. Hemophagocytic lymphohistiocytosis mimics many common conditions: case series and review of literature. Eur Ann Allergy Clin Immunol. 2017; 49: 31-41.
4. Henter JI. Biology and treatment of familial hemophagocytic lymphohistiocytosis: importance of perforin in lymphocyte-mediated cytotoxicity and triggering of apoptosis. Med Pediatr Oncol. 2002; 38 (5): 305-309.
5. Tesi B, Bryceson YT. HLH: genomics illuminates pathophysiological diversity. Blood. 2018; 132 (1): 5-7.
6. Janka GE, Lehmberg K. Hemophagocytic lymphohistiocytosis: pathogenesis and treatment. Hematology. 2013; 2013 (1): 605-611.
7. Parikh SA, Kapoor P, Letendre L, Kumar S, Wolanskyj AP. Prognostic factors and outcomes of adults with hemophagocytic lymphohistiocytosis. Mayo Clin Proc 2014; 89: 484-92.
8. Buyse S, Teixeira L, Galicier L, Mariotte E, Lemiale V, Seguin A, et al. Critical care management of patients with hemophagocytic lymphohistiocytosis. Intensive Care Med. 2010; 36 (10): 1695-702.
9. Otrock ZK, Eby CS. Clinical characteristics, prognostic factors, and outcomes of adult patients with hemophagocytic lymphohistiocytosis. Am J Hematol 2015; 90: 220-24.
10. Egeler RM, Shapiro R, Loechelt B, Filipovich A. Characteristic immune abnormalities in hemophagocytic lymphohistiocytosis. J Pediatr Hematol Oncol. 1996;18 (4): 340-345.
11. Arceci RJ. When T cells and macrophages do not talk: the hemophagocytic syndromes. Curr Opin Hematol. 2008; 15 (4): 359-367.

12. Voskoboinik I, Smyth MJ, Trapani JA. Perforin-mediated target-cell death and immune homeostasis. Nat Rev Immunol. 2006; 6 (12): 940-952.
13. Canna SW, Behrens EM. Not all hemophagocytes are created equally: appreciating the heterogeneity of the hemophagocytic syndromes. Curr Opin Rheumatol. 2012; 24 (1): 113-118.
14. Kuriyama T, Takenaka K, Kohno K, Yamauchi T, Daitoku S, Yoshimoto G, et al. Engulfment of hematopoietic stem cells caused by down-regulation of CD47 is critical in the pathogenesis of hemophagocytic lymphohistiocytosis. Blood. 2012; 120 (19): 4058-4067.
15. MA, Bosch X. Adult haemophagocytic syndrome. Lancet 2014; 383: 1503-16.
16. de Kerguenec C, Hillaire S, Molinié V, Gardin C, Degott C, Erlinger S, et al. Hepatic manifestations of hemophagocytic syndrome: a study of 30 cases. Am J Gastroenterol. 2001; 96 (3): 852-857.
17. Fukaya S, Yasuda S, Hashimoto T, Oku K, Kataoka H, Horita T, et al. Clinical features of haemophagocytic syndrome in patients with systemic autoimmune diseases: analysis of 30 cases. Rheumatology (Oxford). 2008; 47 (11): 1686-1691.
18. Han AR, Lee HR, Park BB, Hwang IG, Park S, Lee SC, et al. Lymphoma-associated hemophagocytic syndrome: Clinical features and treatment outcome. Ann Hematol. 2007; 86 (7): 493-498.
19. Arca M, Fardet L, Galicier L, Rivière S, Marzac C, Aumont C, et al. Prognostic factors of early death in a cohort of 162 adult haemophagocytic syndrome: impact of triggering disease and early treatment with etoposide. Br J Haematol. 2015; 168 (1): 63-68.
20. Campo M, Berliner N. Hemophagocytic Lymphohistiocytosis in Adults. Hematol Oncol Clin North Am. 2015; 29 (5): 915-925.
21. Al-Samkari H, Berliner N. Hemophagocytic Lymphohistiocytosis. Annu Rev Pathol. 2018; 13: 27-49.
22. Mehta P, McAuley DF, Brown M, et al. COVID-19: consider cytokine storm syndromes and immunosuppression. Lancet. 2020; 395 (10229): 1033-1034.
23. Colafrancesco S, Alessandri C, Conti F, Priori R. COVID-19 gone bad: a new character in the spectrum of the hyperferritinemic syndrome? Autoimmun Rev. 2020; 19 (7): 102573.
24. Meng M, Chen L, Zhang S, Dong X, Li W, Li R, et al. Risk factors for secondary hemophagocytic lymphohistiocytosis in severe coronavirus disease 2019 adult patients. BMC Infect Dis. 2021; 21 (1): 398.
25. Yang K, Xing MY, Jiang LY, Cai YP, Yang LL, Xie NN, et al. Infection-associated Hemophagocytic Syndrome in Critically Ill Patients with COVID-19. Curr Med Sci. 2021; 41 (1): 39-45.
26. Schnaubelt S, Tihanyi D, Strassl R, Schmidt R, Anders S, Laggner AN, et al. Hemophagocytic lymphohistiocytosis in COVID-19: Case reports of a stepwise approach. Medicine (Baltimore). 2021;100 (12): e25170.
27. Rajapakse P, Andanamala H. Hemophagocytic Lymphohistiocytosis Secondary to Immune Checkpoint Inhibitor Therapy. World J Oncol. 2022; 13 (2): 49-52.
28. Henter JI, Horne A, Aricó M, et al. HLH-2004: Diagnostic and therapeutic guidelines for hemophagocytic lymphohistiocytosis. Pediatr Blood Cancer. 2007; 48 (2): 124-131.
29. Fardet L, Galicier L, Lambotte O, Marzac C, Aumont C, Chahwan D, et al. Development and validation of the HScore, a score for the diagnosis of reactive hemophagocytic syndrome. Arthritis Rheumatol. 2014; 66: 2613–20.
30. Debaugnies F, Mahadeb B, Ferster A, Meuleman N, Rozen L, Demulder A, et al. Performances of the H-score for diagnosis of hemophagocytic lymphohistiocytosis in adult and pediatric patients. Am. J. Clin. Pathol. 2016; 145: 862–70.
31. Batu ED, Erden A, Seyhoğlu E, Kilic L, Büyükasık Y, Karadag O, et al. Assessment of the HScore for reactive haemophagocytic syndrome in patients with rheumatic diseases. Scand. J. Rheumatol. 2017; 46: 44–48.
32. La Rosée P, Horne A, Hines M, von Bahr Greenwood T, Machowicz R, et al. Recommendations for the management of hemophagocytic lymphohistiocytosis in adults. Blood. 2019;133 (23): 2465-2477.
33. Apodaca E, Rodríguez-Rodríguez S, Tuna-Aguilar EJ, Demichelis-Gómez R. Prognostic Factors and Outcomes in Adults With Secondary Hemophagocytic Lymphohistiocytosis: A Single-center Experience. Clin Lymphoma Myeloma Leuk. 2018;18 (10): e373-e380.
34. Wang D, Tong X, Liu S, et al. Clinical characteristics and risk factors for 90-day overall survival among 204 adult patients with secondary hemophagocytic lymphohistiocytosis: Experience from a single-center retrospective study. Front Med (Lausanne). 2022;9: 774959.

Kısım IX
Metabolik Hastalıklar

Bölüm 1
Gaucher Hastalığı

Uzm. Dr. Fatma Keklik Karadağ

Tepecik Eğitim ve Araştırma Hastanesi, Hematoloji Bölümü, İzmir, Türkiye

Giriş

Gaucher hastalığı (GH), otozomal resesif kalıtım gösteren nadir bir hastalık olmakla birlikte, sfingolipidozlar arasında en sık görülen tiptir. Genel popülasyonda insidansı 40-60.000 doğumda bir iken Aşkenazi gibi kapalı toplumlarda görülme sıklığı 800 doğumda bir olup çok daha yüksektir. Lizozomal bir enzim olan glukoserebrosidaz eksikliği sonucunda substrat olan glukozilserebrosidin özellikle makrofajlarda birikmesiyle GH ortaya çıkmaktadır. Klinik bulgular ve seyrine göre farklı özelliklere sahip Tip 1, 2 ve 3 olmak üzere üç alt tipi vardır. Daha önceden nonnöropatik tip olarak tanımlanan Tip 1 GH, GH'nin en sık görülen alt grubudur ve bu grupta tamamen asemptomatik vakalar olduğu gibi hematolojik, visseral ve kemik tutulumuna ilişkin yaygın semptomları olan vakalar da bulunmaktadır. Tip 1 GH taşıyıcılığı Aşkenazi Yahudilerinde %6; Yahudi dışı toplumlarda %0.8 sıklığında bildirilmiştir.[1,2] Tip 2, akut nöropatik; Tip 3 ise subakut ve kronik nöropatik GH olarak tanımlanmıştır. Tip 3 GH'de karaciğer, dalak tutulumu gibi visseral tutulumun yanı sıra progresif nörolojik tutulum da görülmektedir. Tip 2 ve 3 GH, Tip 1'den daha az sıklıkta görülmektedir ve tedavi başarısı Tip 1 GH kadar iyi değildir. Enzim replasman tedavileri ve substrat azaltıcı oral ajanlar günümüzde kullanılan tedavi seçeneklerinin temelini oluşturmaktadır. Bunların yanı sıra destek tedavileri ile özellikle Tip 1 GH'de yaşam kalitesi oldukça artmış ve beklenen yaşam süresi hastalıksız popülasyon ile benzer hale gelmiştir.

Gaucher Hastalığı Tarihçesi ve Patofizyolojisi

Gaucher hastalığı (GH) ilk olarak 1882 yılında Fransız asıllı 'Doktor Philippe Gaucher' tarafından tanımlanmıştır. Philippe Gaucher, masif splenomegalisi olan hastasını lösemi olarak değerlendirmiş, ancak ölümünün ardından yaptığı otopsi sonrası dalak materyalini incelediğinde günümüzde '*gaucher hücreleri*' olarak adlandırılan genişlemiş hücreleri tanımlamıştır. Bu vakanın ardından splenomegali GH için tipik bulgu olarak kabul edilmiştir.

Lizozomal bir enzim olan glukoserebrosidaz (glukozilseramidaz veya asit beta glukozidaz olarak da adlandırılır) glikoprotein yapıda bir enzimdir ve hücre membranının yapısında bulunan glukoserebrosid en önemli substratıdır.[3] Glukoserebrosidaz eksikliğinde, makrofajlarda lizozim içinde glukoserebrosid normalden 20-100 kat daha fazla birikir. Glukozilseramidin deasetile formu olan glukozilsfingozin özellikle beyinde birikerek nöronopatik GH olan bireylerdeki nörodejenerasyondan sorumlu tutulmaktadır. Her üç GH alt tipinde de plazma ve visseral dokularda artmış olarak ölçülür. Yüksek düzeyleri ile hastalığın ciddiyeti ve progresyon hızı arasında ilişki olduğu gösterilmiştir. Ayrıca gammopati, inflamasyon ve nöropati gibi bulguların ortaya çıkmasında rol oynadığı düşünülmektedir.

GH'de klinik bulgular lipid yüklü makrofajların dalak, karaciğer, kemik iliği, kemik ve diğer doku/organlarda birikimi ile ortaya çıkmaktadır. Gaucher hücreleri ve etrafındaki makrofajlar katepsin gibi lizozomal proteazları, interlökin (IL) 6,8,10 gibi proinflamatuar sitokinleri, sistein-X-sistein motif kemokin ligand (CXCL) 2,9,10,11 gibi kemotaktik faktörleri ve makrofaj inflamatuar protein 1 alfa ve beta'yı bol miktarda üretir ve sekrete eder. Salınan bu faktörler kronik inflamasyon ve fibrozisten sorumludur.[4] Osteoklast aktivitesindeki bozulma ve artmış inflamasyon kemik mineral yoğunluğunu azaltır. Kemik iliğindeki fibrozis ve osteosklerozis hematopoezi bozarak kemik iliği yetmezliğinin ortaya çıkmasına neden olur.

Glukoserebrosidaz 1 (GBA1) gen defekti sonucu otozomal resesif kalıtım göstermektedir. GBA1 geni 1. kromozomun uzun kolunda (1q21) yer almaktadır. Dört yüzden fazla GBA1 gen değişimleri tanımlanmıştır. Vakaların %80'inde tek nükleotid değişimleri görülürken; %20'sinde insersiyon, delesyon ve kompleks alleller görülmektedir. Sık görülen 3 mutant allel; c.1226A >G allel (N370S ya da p.N409S), c.1448T >C allel (L444P ya da p.L483P) ve c.84dupG allel (c.84insG mutasyonu) şeklindedir. Aşkenazi toplumundaki vakaların büyük çoğunluğunda (%90-95) bu üç allel görülmektedir. Aşkenazi dışı Avrupa toplumlarındaki vakalarda ise c.1226A >G (N370S) ve c.1448T >C (L444P) %70 sıklıkta görülmektedir. c.1226A >G allel (N370S) homozigot ya da heterozigot mutasyonu saptanan hastalarda genellikle nörolojik tutulum beklenmez.[5] Homozigot L444P mutasyonunun varlığı nörolojik tutulum ile ilişkilendirilmiştir ve Tip 2 ve 3 GH'de daha sık olarak bildirilmiştir. c.1342G >C (D409H) mutasyonu olan hastalarda ise kalp kapak hasarı ön plandadır.[6]

Klinik Bulgular

Gaucher hastalığı sıklıkla kemik, kemik iliği ve visseral organların tutulumu ile seyreder. Klinik bulgular oldukça değişken olabilir. Hiç bulgu vermeyen asemptomatik vakalar olduğu gibi perinatal dönemde ölümcül seyreden vakalar da bildirilmiştir. Tip 1, 2, 3 Gaucher hastalığına ait semptom ve bulgular **Tablo 1**'de özetlenmiştir.

Tip 1 GH'de organ tutulumları ön plandadır. Organ tutulumunun yanı sıra kemik hastalığı ve kanama bulgularına da rastlanır. Hastaların hemen hemen hepsinde halsizlik, yorgunluk gibi belirtiler vardır. Puberte gecikmesi, hepatosplenomegali,

Tablo 1: Gaucher Hastalığı Alt Tiplerinin Epidemiyolojik ve Klinik Özellikleri

	Nonnöronopatik	Nöronopatik	
	Tip 1 Gaucher Hastalığı	Tip 2 Gaucher Hastalığı	Tip 3 Gaucher Hastalığı
Hastalık başlangıç dönemi	Her yaşta görülebilir	Genellikle 1 yaş öncesinde tanı	Çocukluk çağı veya adelösan dönemi
Beklenen yaşam süresi	Normal ya da hafif azalmış	<2 yıl	2-60 yıl
Sıklık	1/40-60.000	<1/100.000	<1/100.000
Hepatosplenomegali	Var	Var	Var
Hematolojik tutulum	Var	Var	Var
Kemik tutulumu	Var	Yok	Var
Nörodejenerasyon	Yok	Ciddi tutulum	Orta-ciddi tutulum, progresif olabilir
Diğer bulgular	Hepatik fibrozis, pulmoner hipertansiyon, lenfoma	Konjenital iktiyozis	Kardiyak kapaklarda ve vasküler kalsifikasyon

anemi, trombositopeni, osteopeni/osteoporoz, litik kemik lezyonları ve kemik iliği infiltrasyonu sık görülen başlıca semptom ve bulgulardır. Splenomegali en sık görülen bulgu olup hastaların %85'inde görüldüğü için lösemi, lenfoma ve kronik myeloproliferatif hastalıklar gibi hematolojik hastalıklar ayırıcı tanıda yer almaktadır.[7,8] Splenik infarkt ve spontan rüptür nadiren de olsa görülebilmektedir ve akut karın ağrısı ile prezente olmaktadır. Hepatomegali hastaların %63'ünde görülmektedir.[9] Hastaların üçte birinde safra kesesinde taş saptanmaktadır.[10] İzole trombositopeni en sık görülen sitopenidir. Ancak anemi ve daha az sıklıkla lökopeni de görülebilmektedir. Lenfopeni GH'de nötropeniden daha sık olarak beklenen bir bulgudur ve diğer hematolojik hastalıklar ile ayırıcı tanı yapılırken göz önünde bulundurulmalıdır.[11] Trombositopeni ile ilişkili olarak kanama bulguları (mukozal kanamalar, epistaksis, dişeti kanamaları ve menoraji) görülmektedir. Yaygın kemik ağrıları ve osteonekroza bağlı olarak ortaya çıkan ağrı krizleri kemik tutulumu ile ilişkili olarak beklenen semptomlardır. Ayrıca osteolitik lezyonlar, patolojik kırıklar, kompresyon kırıkları sık olarak görülen kemik lezyonlarıdır. Özellikle splenektomi yapılmış olan hastalarda kemik sorunları daha sık olarak izlenmektedir. Hastanın semptomu olmaksızın bile kemik tutulumunu gösteren radyolojik bulgular saptanabilmektedir. Büyüme gelişme geriliği ve pubertenin gecikmesi başta olmak üzere insülin direnci, lipid metabolizması bozuklukları gibi endokrin sorunlar görülebilir. Deride hiperpigmentasyon ve döküntüler izlenebilir. GH'de intertisyel akciğer hastalığı olabilmektedir. Gaucher hücrelerinin alveolar boşluğu ve interstisyel alanı infiltre etmesiyle ortaya çıkmaktadır. Pulmoner kapillerin tıkanmasına bağlı pulmoner hipertansiyon gelişebilir. Omurga deformitesine bağlı restriktif akciğer hastalığı da görülebilir. Oldukça nadir de olsa glomerüllerin gaucher hücreleri ile infiltrasyonuna bağlı proteinüri ve hematüri bulguları ile seyreden renal tutulum olabilir.

Tip 1 GH her ne kadar nonnöronopatik olarak adlandırılsa da periferik polinöropati olan vakalar bildirilmiştir.[12] Ayrıca Tip 1 GH ile Parkinson Hastalığı arasında ilişki olduğu da gösterilmiştir. Homozigot ya da heterozigot GBA1 varyantı olan bireylerde Parkinson hastalığı daha erken başlangıçlı ve progresif olduğuna dair veriler vardır.[13,14] Bu hastalarda lenfoma, lösemi, multipl miyelom gibi hematolojik malignitelere yatkınlık artmıştır. Ayrıca Gaucher hücrelerinin çeşitli dokularda birikmesi ile 'Gaucheroma' adı verilen psödotümör benzeri oluşumlar görülebilir.

Tip 2 ve 3 GH'de anormal göz hareketleri ve miyoklonik ve jeneralize nöbetler şeklinde nörolojik bulgular görülmektedir. Ön planda nörolojik bulgular kliniği belirlese de ciddi organ tutulumları da görülmektedir. Tip 2 GH olan vakalara genellikle bebeklik çağında tanı konulmaktadır. Etkilenen bebeklerde çok iyi bakım verilse bile beklenen yaşam süresi 2-3 yıldır. Tip 2 GH olan bebeklerde genellikle ilk tanı bulgusu olarak anormal göz hareketleri, şaşılık ve parazi izlenmektedir. Takip eden süreçte bebekte hipertoni, rijidite, yutma güçlüğü ve nöbetler beklenen bulgulardır.

Subakut ve kronik nöronopatik form olarak bilinen Tip 3 GH ise Tip 2'den daha geç yaşta ve genellikle çocukluk çağında ortaya çıkmaktadır. Tip 3 GH'de de Tip 1 GH gibi klinik semptom ve bulgular çok geniş bir yelpazede bulunmaktadır. Bulgular Tip 1 gibi hematolojik, visseral organ tutulumu ve iskelet tutulumu olur ve Tip 2 GH gibi nörolojik bulgular ilerleyen süreçte ortaya çıkabilir. Klinik bulgulara göre Tip 3 GH a, b ve c olmak üzere 3 ayrı alt grup tanımlanmıştır. Tip 3a GH'de orta düzeyde hepatosplenomegali, ilerleyici demans, ataksi ve miyoklonus görülür. Tip 3b GH'de belirgin ve yaygın visseral organ tutulumu, kemik tutulumu yanı sıra santral sinir sistemi tutulumuna ait bulgular vardır. Nörolojik bulgular progresif değildir ve sıklıkla klinik bulgu olmasa bile anormal elektroensefalografi (EEG) bulguları saptanmaktadır. Tip 3c GH, kardiyovasküler tutulumun ön planda olduğu alt gruptur. Kardiyovasküler kalsifikasyon, nörolojik bulgular ve visseral tutulum izlenebilir. Nörolojik bulgular genellikle geç başlangıçlı ve yavaş seyirlidir.

GH kuşkusu ile tetkik edilen hastalarda; hastanın soygeçmişi de dikkatle irdelenmelidir. Otozomal resesif geçişli olduğu için kapalı toplumlarda görülme sıklığı daha yüksektir. Bu sebeple hastanın etnik kökeni ve ailesinde daha önce GH tanısı almış olan bireyler varsa (anne, baba, kardeş, kuzen gibi) tanı yaşı, klinik bulguları sorgulanmalıdır. Hastanın ailesinde Parkinson ya da Lewy cisimcikli demans tanısı olanların varlığı sorulmalıdır. Ayrıca aile bireylerine splenektomi yapılıp yapılmadığı, transfüzyon uygulanıp uygulanmadığı, patolojik kırık, kemik ağrısı ve kanama bozukluğu varlığı gibi GH'ye dair belirti ve bulgular gözden geçirilmelidir. Fizik muayenede hastanın genel görünümü, büyüme ve gelişme durumu, deride kanamaya dair bulguların (peteşi, purpura gibi) varlığı, göz hareketleri, organomegali (dalak ve karaciğer boyutlarının değerlendirilmesi) varlığı, kas gücü, torakal kifoz olup olmadığı, eklem bozukluğu değerlendirilmelidir. Nörolojik muayene ise özellikle nöroloji hekimi tarafından yapılmalıdır. Hastada nöropati bulgularının varlığı ve nörokognitif özellikleri değerlendirilmelidir.

Laboratuvar Bulguları, Radyolojik Bulgular ve Tanı

GH'de izlenen laboratuvar bulguları genellikle splenomegali ve sitopeniye yol açan diğer hastalıklarda da bulunabilen nonspesifik bulgulardır. GH'de görülen laboratuvar ve radyolojik bulgular **Tablo 2** ve **3**'te özetlenmiştir. Trombositopeni ve anemi hastalarında pek çoğunda bulunmaktadır. Bu sebeple tam kan sayımı ilk yapılması gereken laboratuvar testidir. Karaciğer fonksiyon testlerinde ılımlı artış, serum anjio konvertaz enzim (ACE) ve asit fosfataz enzim düzeyinde artış olur. Ayrıca lipid yüklü makrofajlardan salınan kitotirozidaz enzim yüksekliği görülmektedir. Kitotirozidaz düzeyi tanıda yüksektir ve enzim replasman tedavisi sonrası düzeyinde azalma beklenir.[15] Başlangıçta ve tedavi alan hastalarda da periyodik olarak ölçülmesi

Tablo 2: Gaucher Hastalığında Görülen Laboratuvar Bulguları

Hemogram Değişiklikleri • Trombositopeni • Anemi • Lökopeni/Lenfopeni • Bisitopeni/Pansitopeni
Koagülasyon bozuklukları
Karaciğer enzimlerinde artış
Anjio konvertaz enzim (ACE) yüksekliği
Asit fosfataz aktivitesinde artış
Kitotirosidaz yüksekliği
Ferritin yüksekliği
Poliklonal/monoklonal gammopati
Karaciğer, dalak ve kemik iliğinde lipid yüklü makrofajlar

Tablo 3: Gaucher Hastalığında Görülen Radyolojik Bulgular

Direkt Radyografi • Erlenmeyer flask deformitesi • Kemik kırıkları • Litik lezyonlar
Batın Ultrasonografisi • Splenomegali ve/veya hepatomegali
Magnetik Rezonans Görüntüleme (kemik MR) • Osteonekroz • Kemik infarktı • Kemik iliği infiltrasyonu
Dual enerji X-ray absorbsiyonu görüntülemesi (DEXA) • Osteopeni
Ekokardiyografi • Pulmoner hipertansiyon
Akciğer Direkt Grafisi veya Toraks Bilgisayarlı Tomografi • Akciğer tutulumu

önerilmektedir. Kemokin ligand 18 (CCL18) ve pulmoner aktive regulatuar kemokin (PARC); aktive makrofajlardan salınan biyobelirteçlerdir. Her ikisi de kitotrizidaz gibi hastalık başlangıcında yüksek olarak ölçülür ve tedaviyle birlikte düzeyleri azalmaya başlar. CCL18 ve PARC düzeyi ile visseral tutulum arasında korelasyon olduğunu gösteren çalışmalar vardır.[16] Hiperferritinemi beklenen diğer bir laboratuvar bulgusudur ve genellikle splenektomi yapılmamış olan hastalarda karaciğer volüm artışını göstermektedir. Demir, demir bağlama kapasitesi, serum ferritin düzeyi ölçülmelidir. Hem monoklonal gammopati hem de poliklonal gammopati GH'da tanı sırasında görülebilir bu sebeple immunglobulin G, A ve M, serbest hafif zincirlerin düzeyine ve serum protein elektroforezine bakılmalıdır. Ayrıca hastalık seyri sırasında bu hastalarda multipl miyelom görülme sıklığı da arttığı için paraprotein varlığı tetkik edilmelidir.

Radyolojik bulgu olarak, direkt kemik grafilerinde litik lezyonlar ve kemik kırıkları ayırt edilebilir. Erlenmeyer flask deformitesi GH'de %46 sıklıkta görülmektedir.[9] Erlenmeyer flask deformitesi GH için tipik olmasa da varlığı ayırıcı tanıda yer alan hastalıklardan farklı bir bulgudur. Batın ultrasonografisinde (USG) dalak ve karaciğer boyutlarında artış görülür. Magnetik rezonans (MR) görüntülemelerinde kemik iliği infiltrasyonuna dair bulgular, yine dalak ve karaciğer boyutunun değerlendirilmesi yapılabilir. Ayrıca MR görüntülemelerinde karaciğer parankim yapısı da değerlendirildiği için siroz varlığı ayırt edilecektir. Tedavi ile dalak ve karaciğer volümün küçülmesi beklenir. Bu sebeple organomegali takibi için hem USG hem de MR görüntülemesi kullanılabilir. Kemik mineral yoğunluğunu değerlendiren tetkiklerde (DEXA gibi) lomber ve femoral bölgede osteopeni ve osteoporoz bulgularına rastlanır.

Tanı, periferik lökositlerde veya deri fibroblast hücre kültüründe veya filtre kağıdında kuru kan incelemesinde glukoserebrozidaz enzim aktivitesinin azaldığının gösterilmesiyle konulur.[17-20] Lökositlerde bakılan enzim aktivitesi Tip 1 GH'de %10-15 civarında da olsa vardır.[19] Tip 2 ve 3 GH'de ise enzim aktivitesi ölçülemeyecek düzeyde düşüktür. Enzim analizi taşıyıcı bireyler ile hastalık olanları birbirinden ayırt edemez. Ancak genetik testler, tanının doğrulanması ve taşıyıcı kişilerin belirlenmesinde büyük rol oynar. GBA1 gen mutasyonu GH'de tanımlanmış tek genetik bozukluktur ve N370S mutasyonu en sık görülen mutasyondur.[9] Taşıyıcıların ya da asemptomatik hasta kişilerin belirlenmesi için hastaların aile bireylerine de genetik inceleme yapılması önerilmektedir. Histopatolojik bulgu olarak kemik iliği aspirasyon ve biyopsi materyalinde Gaucher hücreleri görülür (**Resim 1**). Gaucher hücreleri lipid yüklü makrofajlardır ve GH'de kemik iliği, dalak ve karaciğerde bulunur. Ancak tanıda spesifik olmadığı ve psödogaucher hücresi olarak adlandırılan gaucher benzeri hücrelerin pek çok hastalıkta görülebileceği akılda tutulmalıdır. Kronik miyeloid lösemi, multipl miyelom, miyelodisplastik sendrom, akut lenfoblastik lösemi, Hodgkin lenfoma ve yaygın bakteriyel enfeksiyon durumlarında psödogaucher hücreleri görülebilir.[21,22] Kemik iliği aspirasyonu ve biyopsisi bu hastalarda tanının konulması için mutlaka gerekli değildir. Ancak ayırıcı tanıda yer alan diğer hastalıkların dışlanması için kemik iliği örneğinde histopatolojik inceleme yapılması önerilmektedir.[22]

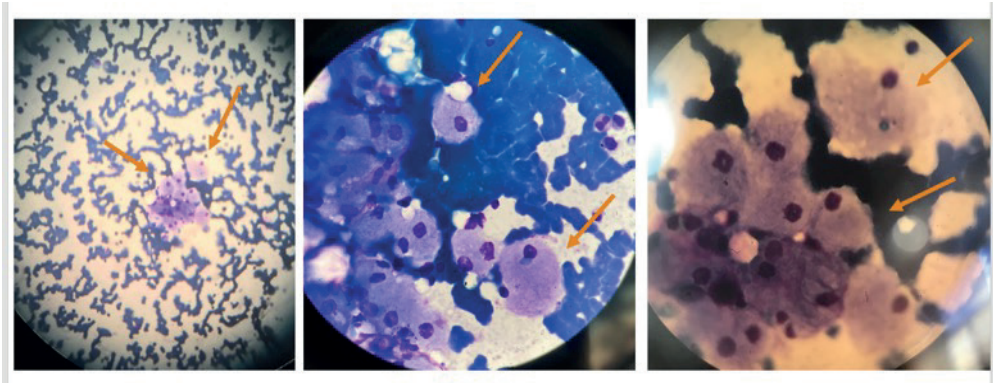

Resim 1. Gaucher Hücreleri

Ege Üniversitesi hematoloji kliniğinde takip edilen 67 yaşında kadın hastaya ait kemik iliği aspirasyon materyalinin giemsa boyaması sonrası mikroskop görüntüleri (soldan sağa doğru sırasıyla; x20, x40 ve x100 büyütme) sunulmuştur¨. Görselde; serebrozid ile yüklü makrofajlar (Gaucher hücreleri) görülmektedir.

¨Görüntülerin kullanılması için hastadan onay alınmıştır.

Tedavi

GH'de tedavide; semptomların ortadan kalkması, geri dönüşsüz komplikasyonların önlenmesi ve yaşam kalitesinin artırılması temel amaçtır. Hastalığın semptom ve bulguları her hastada farklı olduğu için tedavi seçimi de hastaya göre yapılmalıdır. Tanı konulduğu anda tüm hastaların organ tutulumları, hastalığın şiddeti ve progresyonu titizlikle incelenmeli ve tedavi seçenekleri bunlara göre değerlendirilmelidir. Enzim replasman tedavisinin kullanıldığı ilk kalıtsal hastalık GH'dir.[23,24] Enzim replasman tedavisinde (ERT) rekombinant glokoserebrozidaz kullanılmaktadır. ERT olarak kullanılan ajanlar; imigluseraz, velagluseraz alfa ve taligluseraz alfa olmak üzere üç adettir.[25-27] Büyüme gelişme geriliği, organomegali, sitopeni ve malnütrisyon gibi semptomları olan Tip 1 GH tanılı çocuk hastalarda kullanılması önerilmektedir. Erişkin Tip 1 GH tanılı hastalardan; sitopenisi olan (trombosit sayısı <60.000/microL); karaciğer enzimleri normalin en az 2.5 kat üzerinde olanlarda, dalak volümü normalden 15 kat fazla artmış olanlarda ve klinik/radyolojik olarak iskelet tutulumu olanlarda ERT kullanımı önerilmektedir. Tip 1 GH'de enzim replasman tedavisi ile yaşam kalitesi belirgin olarak artarken Tip 2 GH'de klinik ve beklenen yaşam süresine bir etkisi olmadığı için tedavi verilmesinin katkısı yoktur. Tip 3 GH'de ise özellikle visseral tutulumu olan hastaların ERT'den fayda görmesi beklenir. Bu sebeple genotip olarak ya da ailesinde Tip 3 GH olanlarda nörolojik bulgular başlamadan önce ERT uygulanabilir. Tip 1 GH'de ERT başlangıç dozu 2 haftada bir 15-60 ünite/kilogram dozunda 1-2 saat intravenöz uygulama şeklindedir. Tip 3 GH'de 60 ünite/kilogram iki haftada bir uygulanması önerilir. ERT alan hastalarda tedavinin ömür boyu kullanılması planlanır. Standart doz ve uygulama süresi yoktur, ancak hasta için belirlenmiş uygun dozların iki haftada bir değil, dört haftada bir uygulanması ile benzer yanıtların korunduğunu gösteren yayınlar vardır. Uygulanan tedavi ile semptomlarda iyileşme

olmazsa, kemikte ağrılı krizler devam eder, sitopeniler düzelmez ise uygulanan dozun %50 arttırılması tavsiye edilmektedir. ERT genellikle iyi tolere edilen bir tedavi şeklidir. Beklenen yan etkiler infüzyon reaksiyonuna bağlı olarak görülen ateş, hafif döküntü ve immün mekanizmalar aracılığı ile gelişen soğuk algınlığı benzeri klinik tablodur. Nadiren de olsa immünglobülin E aracılı ilaç reaksiyonu geliştiğinde; kaşıntı, ürtiker, kızarıklık, hipotansiyon ve göğüs ağrısının eşlik ettiği daha ciddi semptomlar görülebilir. İnfüzyon öncesinde uygulanan antihistaminik ve steroid tedavileri ile bu semptomlar genellikle başarılı bir şekilde yönetilmektedir. Hastaların %15'inde ilaca karşı immünglobülin G yapısında antikor gelişmektedir.[28]

Rekombinant glokoserebrozidaz enzimin kullanımı dışında glikozilseramid sentaz inhibitörleri de (substrat azaltıcı tedaviler, eliglustat, miglustat) GH tedavisinde kullanılmaktadır. Eliglustat, Tip 1 GH tedavisi için 2014 yılında Amerika Birleşik Devletleri'nde; 2015 yılında da Avrupa ülkelerinde kullanım onayı almıştır.[29] Sitokrom p450 enzim aktivitesine göre ilacın kullanılması gereken dozu belirlenmektedir. CYP2D6 enzim aktivitesi orta-yüksek olanlarda ilaç günde 2 kez 84 mg oral, enzim aktivitesi yavaş olanlarda günde bir kez 84 mg oral kullanılması önerilir. Galaktoz intoleransı olanlarda, laktaz eksikliği olanlarda, uzun QT sendromu olan ve antiaritmik ilaç kullanan hastalarda eliglustat kullanılması uygun değildir. Ayrıca böbrek yetmezliği, karaciğer yetmezliği olan hastalarda ve gebe olan hastalarda kullanımına dair yeterli veri olmadığı için kullanılması uygun değildir.[30] Miglustat ise günde 3 defa 100 mg oral yoldan kullanılmaktadır. Gebelikte ve çocuk sahibi olmayı planlayan hastalarda tercih edilmemelidir.[31,32] Miglustat kullanımında yan etki olarak, ishal, kilo kaybı, tremor ve nöropati beklenmektedir.

Enzim replasmanı ve substrat azaltıcı tedavilerin dışında kullanılan tedavi seçenekleri; splenektomi, allojeneik kök hücre nakli ve gen tedavisidir. ERT'nin kullanıma girmesiyle GH'de splenektomi endikasyonları oldukça kısıtlanmıştır. Ancak ERT'ye ulaşılamayan ülkelerde, ERT'ye rağmen kanama komplikasyonları ile seyreden trombositopeni durumunda ve tekrarlayan splenik infraktları olan hastalarda splenektomi yapılması klinik iyileşme sağlayabilir. Kök hücre nakli GH'de kür sağlayan bir tedavi yöntemidir, ancak yüksek morbidite ve mortaliye sahip olması nedeniyle günümüzde sık olarak tercih edilmemektedir.[33,34] Geçmişte kök hücre nakliyle başarılı sonuçlar bildirilse de ERT ve substrat azaltıcı tedaviler ile elde edilen yaşam kalitesi, sağkalım süresi ve hastalık yanıtını karşılaştıran veriler yoktur. Yalnızca Tip 3 GH'de kök hücre nakli özellikle nörolojik semptom ve bulgular başlamadan göz önünde bulundurulmalıdır.[33]

GH tedavisinde, hastalığın tedavisi kadar destekleyici tedaviler de hastaların yaşam kalitesine katkı sağlamaktadır. İskelet tutulumu olan hastalarda, kemik ağrılarına yönelik hidrasyon ve analjezik tedavisinin verilmesi, osteopeni/osteoporoz tedavisi için bifosfonat tedavilerinin kullanılması ve eklem hasarı olanlarda protez cerrahilerinin yapılması önerilir. Bu hastalarda beklenen kanamaya yatkınlık durumu nedeniyle cerrahi girişimlerden önce koagülasyon testleri değerlendirilmeli ve gereğinde trombosit/taze donmuş plazma/faktör replasmanları yapılmalıdır. Nörolojik tutulumu olan hastalar multidisipliner yaklaşım ile değerlendirilmeli ve palyatif destek verilmelidir.

Kaynaklar

1. Meikle PJ, Hopwood JJ, Clague AE, Carey WF. Prevalence of lysosomal storage disorders. Jama. 1999; 281 (3): 249-254.
2. Horowitz M, Pasmanik-Chor M, Borochowitz Z, Falik-Zaccai T, Heldmann K, Carmi R, et al. Prevalence of glucocerebrosidase mutations in the Israeli Ashkenazi Jewish population. Hum Mutat. 1998; 12 (4): 240-244.
3. Messner MC, Cabot MC. Glucosylceramide in humans. Adv Exp Med Biol. 2010; 688: 156-164.
4. Aflaki E, Moaven N, Borger DK, Lopez G, Westbroek W, Chae JJ, et al. Lysosomal storage and impaired autophagy lead to inflammasome activation in Gaucher macrophages. Aging Cell. 2016; 15 (1): 77-88.
5. Stirnemann J, Belmatoug N, Camou F, Serratrice C, Froissart R, Caillaud C, et al. A Review of Gaucher Disease Pathophysiology, Clinical Presentation and Treatments. Int J Mol Sci. 2017; 18 (2): 441.
6. Cindik N, Ozcay F, Süren D, Akkoyun I, Gökdemir M, Varan B, et al. Gaucher disease with communicating hydrocephalus and cardiac involvement. Clin Cardiol. 2010; 33 (1): E26-30.
7. Kaplan P, Andersson HC, Kacena KA, Yee JD. The clinical and demographic characteristics of nonneuronopathic Gaucher disease in 887 children at diagnosis. Arch Pediatr Adolesc Med. 2006; 160 (6): 603-608.
8. Mistry PK, Cappellini MD, Lukina E, Ozsan H, Pascual SM, Rosenbaum H, et al. A reappraisal of Gaucher disease-diagnosis and disease management algorithms. Am J Hematol. 2011; 86 (1): 110-115.
9. Charrow J, Andersson HC, Kaplan P, Kolodny EH, Mistry P, Pastores G, et al. The Gaucher registry: demographics and disease characteristics of 1698 patients with Gaucher disease. Arch Intern Med. 2000; 160 (18): 2835-2843.
10. Taddei TH, Dziura J, Chen S, Yang R, Hyogo H, Sullards C,et al. High incidence of cholesterol gallstone disease in type 1 Gaucher disease: characterizing the biliary phenotype of type 1 Gaucher disease. J Inherit Metab Dis. 2010; 33 (3): 291-300.
11. Thomas AS, Mehta AB, Hughes DA. Diagnosing Gaucher disease: an on-going need for increased awareness amongst haematologists. Blood Cells Mol Dis. 2013; 50 (3): 212-217.
12. Chérin P, Rose C, de Roux-Serratrice C, Tardy D, Dobbelaere D, Grosbois B, et al. The neurological manifestations of Gaucher disease type 1: the French Observatoire on Gaucher disease (FROG). J Inherit Metab Dis. 2010; 33 (4): 331-338.
13. Goker-Alpan O, Lopez G, Vithayathil J, Davis J, Hallett M, Sidransky E. The spectrum of parkinsonian manifestations associated with glucocerebrosidase mutations. Arch Neurol. 2008; 65 (10): 1353-1357.
14. Lopez G, Kim J, Wiggs E, Cintron D, Groden C, Tayebi N, et al. Clinical course and prognosis in patients with Gaucher disease and parkinsonism. Neurol Genet. 2016; 2 (2): e57.
15. Giraldo P, Cenarro A, Alfonso P, Pérez-Calvo JI, Rubio-Félix D, Giralt M, et al. Chitotriosidase genotype and plasma activity in patients type 1 Gaucher's disease and their relatives (carriers and non carriers). Haematologica. 2001; 86 (9): 977-984.
16. Deegan PB, Moran MT, McFarlane I, Schofield JP, Boot RG, Aerts JMFG, et al. Clinical evaluation of chemokine and enzymatic biomarkers of Gaucher disease. Blood Cells Mol Dis. 2005; 35 (2): 259-267.
17. Grabowski GA, Andria G, Baldellou A, Campbell PE, Charrow J, Cohen IJ, et al. Pediatric non-neuronopathic Gaucher disease: presentation, diagnosis and assessment. Consensus statements. Eur J Pediatr. 2004; 163 (2): 58-66.
18. Miyamoto T, Iino M, Komorizono Y, Kiguchi T, Furukawa N, Otsuka M, et al. Screening for Gaucher Disease Using Dried Blood Spot Tests: A Japanese Multicenter, Cross-sectional Survey. Intern Med. 2021; 60 (5): 699-707.
19. Wenger DA, Clark C, Sattler M, Wharton C. Synthetic substrate beta-glucosidase activity in leukocytes: a reproducible method for the identification of patients and carriers of Gaucher's disease. Clin Genet. 1978; 13 (2): 145-153.
20. Herrera D, Monaga M, Campos D, Pampín Y, González EC, Lavaut K. Ultramicro-fluorometric assay for the diagnosis of Gaucher disease in dried blood spots on filter paper. J Neonatal Perinatal Med. 2013; 6 (1): 61-67.

21. Gören Şahin D, Üsküdar Teke H, Karagülle M, Andıç N, Gündüz E, Işıksoy S, et al. Gaucher Cells or Pseudo-Gaucher Cells: That's the Question. Turk J Haematol. 2014; 31 (4): 428-429.
22. Özdemir GN, Gündüz E. Gaucher Disease for Hematologists. Turk J Haematol. 2022; 39 (2): 136-139.
23. Dietz HC. New therapeutic approaches to mendelian disorders. N Engl J Med. 2010; 363 (9): 852-863.
24. Shemesh E, Deroma L, Bembi B, Deegan P, Hollak C, Weinreb NJ, et al. Enzyme replacement and substrate reduction therapy for Gaucher disease. Cochrane Database Syst Rev. 2015; 2015 (3): Cd010324.
25. Serratrice C, Carballo S, Serratrice J, Stirnemann J. Imiglucerase in the management of Gaucher disease type 1: an evidence-based review of its place in therapy. Core Evid. 2016; 11: 37-47.
26. Smith L, Rhead W, Charrow J, Shankar SP, Bavdekar A, Longo N, et al. Long-term velaglucerase alfa treatment in children with Gaucher disease type 1 naïve to enzyme replacement therapy or previously treated with imiglucerase. Mol Genet Metab. 2016; 117 (2): 164-171.
27. Ben Turkia H, Gonzalez DE, Barton NW, Zimran A, Kabra M, Lukina EA, et al. Velaglucerase alfa enzyme replacement therapy compared with imiglucerase in patients with Gaucher disease. Am J Hematol. 2013; 88 (3): 179-184.
28. Starzyk K, Richards S, Yee J, Smith SE, Kingma W. The long-term international safety experience of imiglucerase therapy for Gaucher disease. Mol Genet Metab. 2007; 90 (2): 157-163.
29. Eliglustat (Cerdelga)--An Oral Drug for Gaucher Disease. Med Lett Drugs Ther. 2015; 57 (1472): e100-101.
30. Belmatoug N, Di Rocco M, Fraga C, Giraldo P, Hughes D, Lukina E, et al. Management and monitoring recommendations for the use of eliglustat in adults with type 1 Gaucher disease in Europe. Eur J Intern Med. 2017; 37: 25-32.
31. Heitner R, Elstein D, Aerts J, van Weely S, Zimran A. Low-dose N-butyldeoxynojirimycin (OGT 918) for type I Gaucher disease. Blood Cells Mol Dis. 2002; 28 (2): 127-133.
32. Lachmann RH. Miglustat. Oxford GlycoSciences/Actelion. Curr Opin Investig Drugs. 2003; 4 (4): 472-479.
33. Ringdén O, Groth CG, Erikson A, Granqvist S, Månsson JE, Sparrelid E. Ten years' experience of bone marrow transplantation for Gaucher disease. Transplantation. 1995; 59 (6): 864-870.
34. Chavananon S, Sripornsawan P, Songthawee N, Chotsampancharoen T. Successful Treatment of Gaucher Disease With Matched Sibling Hematopoietic Stem Cell Transplantation: A Case Report and Literature Review. J Pediatr Hematol Oncol. 2021; 43 (8): e1153-e1155.

Bölüm 2
Niemann-Pick Hastalığı

Uzm. Dr. Cansu Atmaca Mutlu

İzmir Demokrasi Üniversitesi Buca Seyfi Demirsoy Eğitim ve Araştırma Hastanesi, Hematoloji Kliniği

Niemann-Pick hastalığı (NPD), splenomegali, değişken nörolojik bozukluklar ve sfingomiyelin ve kolesterol dahil olmak üzere lipidlerin depolanması ile ilişkili bir grup hastalıktır. Yaklaşık olarak görülme sıklığının 1: 250.000 olduğu düşünülmektedir. Aşkenazi Yahudi kökenlilerde yüksek prevalansa sahiptir ve 40.000 kişide 1'i etkiler. Otozomal resesif bir hastalıktır, yani etkilenen bireylerde asit sfingomiyelinaz enzimini kodlayan genin her iki aleli de kusurludur. Otozomal resesif hastalıklar tipik olarak hem kadınları hem de erkekleri eşit şekilde etkiler. Ek olarak, NPD'den etkilenen bir ailede akrabalık, genellikle durumdan etkilenen çocuklara yol açar. Bu nedenle, kapsamlı bir aile tıbbi öyküsü, klinik fenotipik modeller ve genetik testler açısından çok önemli olabilir. Sfingomyelinaz enzim eksikliğine bağlı intraselüler sfingomyelin ve kolesterol birikimi ile karakterize bir lizozomal lipid depo hastalığıdır. Bu enzimin vücuttaki görevi, vücudumuzun yapı taşlarından biri olan sfingomyelini gerektiğinde parçalamaktır. Bu enzimin eksik olduğu kişilerde yıkılmayıp biriken maddeler, birçok organ ve dokuda hücre hasarına, işlev bozukluğuna ve bazı organlarda büyümeye sebep olur.

Hastalık ilk kez 1914 yılında Albert Niemann tarafından hepatosplenomegali, lenfadenopati ve ilerleyici nörolojik kötüleşmesi olan ve 2 yaşından önce ölen bir çocukta tanımlanmıştır.[1] Histopatolojik çalışmalar daha sonra Ludwig Pick tarafından yapılmış ve Gaucher hastalığında bulunanlara benzer fakat aynı olmayan köpüksü hücrelerin varlığını göstermiştir. 1934'te Ernst Klenk, depolanan lipidi sfingomyelin olarak tanımlamıştır. 1961'de Crocker, hastalığı A, B ve C tipleri olarak sınıflandırmayı önermiştir. 1966 yılında Roscoe Brady, Niemann-Pick hastalığı Tip A ve B'den etkilenen hastalarda asit sfingomiyelinaz eksikliği buldu.

Sınıflandırma ve Klinik Özellikler

Genetik, klinik ve biyokimyasal heterojeniteye sahip hastalığın altı tipi tanımlanmıştır: Tip A-Akut nöronopatik form, Tip B-Kronik visseral form, Tip C-Kronik nöronopatik form daha iyi tanımlanmış formlardır. Tip A tüm hastaların %85'ini oluşturur.[2] Niemann-Pick hastalığı Tip A (NPD-A) ve Tip B (NPD-B), sfingomyelin fosfodiesteraz-1

genindeki (*SMPD1*) patojenik varyantların neden olduğu ve asit sfingomyelinaz aktivitesinde birincil eksiklik ile karakterize edilen alelik bozukluklardır. NPD-A şiddetli, erken başlangıçlı formdur ve NPD-B daha az şiddetli, geç başlangıçlı formdur.[3] Bazı yazarlar, NPD-A ve NPD-B hastalık spektrumunu kapsamak için asit sfingomiyelinaz eksikliği (ASMD) terimini kullanmayı önermişlerdir. ASMD hastalığı farklı kişilerde çok farklı bulgularla kendini gösterebilir, hatta aynı ailenin iki farklı üyesinde hastalık farklı ağırlıkta izlenebilir. Bu sebeple bir spektrum hastalığı olarak adlandırılır. Hastalığın "Tip A" olarak adlandırılan grubu bebeklik çağında bulgu veren erken ölümle seyreden daha ağır olan tipidir. "Tip B" grubunda ise neredeyse hiç nörolojik bulgu izlenmez ve hastalar genellikle erişkin çağa kadar yaşayabilmektedir. Bu iki uç arasında yer alan farklı ağırlıkta bulgular gösteren hastalar da mevcuttur. Niemann-Pick hastalığı Tip C, NPC1 ve NPC2 genlerinin düşük yoğunluklu lipoprotein (LDL) kolesterol ve glikosfingolipidler dahil diğer makromoleküllerin hücresel işlenmesi ve taşınmasıyla sonuçlanan patojenik varyantlarından kaynaklanır.

NPD tanısını koymak için ayrıntılı bir öykü, ayrıntılı fizik muayene, fundoskopi ve tam kan sayımı, karaciğer fonksiyon testleri, temel metabolik profil, tiroid fonksiyon testleri ve lipid paneli dahil olmak üzere laboratuvar çalışması yapılmalıdır. Ek olarak, kemik iliği aspirasyonu tanının konmasına ve hastalığın yaygınlığının gösterilmesine yardımcı olabilir. Köpüklü makrofajlar ve histiyositlerin kemik iliğine sızması, klasik "sabun köpüğü görünümü" olarak görünür. Niemann-Pick hücreleri olarak da adlandırılan köpüksü histiyositler, kemik iliği, dalak, karaciğer ve lenf düğümlerinin retiküloendotelyal sistemlerinde bulunabilir. Bunlar yuvarlak, büyük hücrelerdir, çapları 10-90 µm'ye kadardır ve bir veya iki çevresel çekirdek içerir. Sitoplazmaları, ağ veya köpük gibi görünmesini sağlayan büyük lipid damlacıkları ile doludur.

Niemann-Pick Tip A ve Tip B

En yaygın ve şiddetli varyant, akut nöronopatik form olan Tip A'dır. Genellikle Doğu Avrupa Yahudi soyundan olan etkilenen bireylerde, yaşamın erken dönemlerinde ortaya çıkar. Deri sarı-kahverengi bir pigmentasyona sahip olabilir, lenf düğümleri büyümüştür ve oküler belirtiler (kiraz kırmızısı makula ve korneal opasifikasyonlar) belirgindir.[3] Karaciğer ve/veya dalağın aşırı büyümesi ve dev boyutlara ulaşmasıyla karakterizedir. Karın boşluğunda sıvı birikebilir. Emmede güçlük, kilo alamama, kabızlık, kusma, refleks kaybı, kas tonusu kaybı görülebilir. Sık akciğer enfeksiyonları ve solunum güçlüğü görülebilir. Hastalar 9-12 aylık olana kadar normal gelişim gösterse de sonrasında büyüme genellikle durur ve yaklaşık 3 yaş civarı kaybedilir. Çok az hasta 4 yaşından sonra hayatta kalır.

Niemann-Pick Tip B formu bebeklikten yetişkinlik çağına kadar farklı zamanlarda bulgu verebilir ve genelde "Tip A"ya göre daha hafif seyreder. NPD-B'de, artmış toplam ve LDL kolesterol, artmış trigliseridler ve düşük HDL kolesterol ile bir lipid proaterojenik profil tanımlanmıştır.[4] Ortalama dalak boyutu normalin 12.7 katı, ortalama karaciğer boyutu ise normalin 1.91 katıdır. Karaciğer fonksiyonlarında hafif bozulmadan siroza

kadar giden bir yelpazede bulgu verebilir. Trombositopeni %39, lökopeni %3 görülür. Akciğer fonksiyonu zamanla kötüleşirken, karaciğer transaminazları ve bilirubinde stabil yükselme vardır. Pulmoner tutulumun tipik paterni restriktif akciğer hastalığıdır. Erişkinlik döneminde bile açıklanamayan yaygın lipid pnömonisi ile kendini gösterebilir.[5] Eklem ve/veya uzuv ağrısı hastaların %39'unda görülür. Kısa boy, düşük ağırlık ve gecikmiş kemik yaşı da yaygındır. Maküler halo ve/veya kiraz kırmızısı noktalar olabilir, ancak bunlar nörodejenerasyona işaret etmez. Çok az sayıda hastada sinir sistemini tutan ciddi bulgular gözlenebilir. Çoğu hastada kemik tutulumu ve yapısal bozukluklar gözlenir.

Schoenfeld ve ark. NPD Tip A'dan etkilenmiş insan fetüslerinde plasental ultrasonografik, biyokimyasal ve histokimyasal çalışmaları bildirmiştir. NPD fetüslerinin plasentasında 18.5 hafta gibi erken bir tarihte, kalın ve düzensiz koryonik plaklarla plasental dokuda fokal, opak, güçlü ekolar ortaya çıkar.[6] Kültürlenmiş amniyotik sıvı hücrelerinde sfingomiyelinaz aktivitesi ölçülerek prenatal tanı elde edilmiştir.

Mutasyonları NPD Tip A ve B'den sorumlu olan gen SMPD1'dir ve 180'den fazla farklı mutasyon bildirilmiştir. TipA hastalığa, 11p15 kromozomu üzerindeki SMPD1 geni olarak da bilinen asit sfingomiyelinaz genindeki patojenik varyantlar neden olur, bu da rezidüel asit sfingomiyelinaz aktivitesinin tamamen yokluğuna ve ardından sfingomyelinin lizozomal birikimine yol açar.

NPD-B, SMPD1 geninin patojenik varyantları ile ilişkilidir ve bu da enzimin bazı rezidüel aktivitesine sahip ASMD ile sonuçlanır. Örneğin, iki çalışmada, NPD-B'li hastalardaki asit sfingomiyelinaz aktivitesi, NPD-A'lı hastalarda saptanamayan aktiviteye kıyasla normalin yüzde %4'üydü.

Niemann-Pick Tip A ve Tip B hastalıklarının tanısı kanda enzim düzeyinin ölçülmesi ve sonrasında genetik incelemeler ile konulur. İhtiyaç görülürse doku örnekleme ve kültür yöntemleri de uygulanabilir. A ve B tipi NPD'nin teşhisi, hücre ve/veya doku özlerinde sfingomiyelinaz aktivitesinin enzimatik tayini ile kolayca yapılabilir. Bununla birlikte, heterozigot tespiti, enzim tahlili ile güvenilir değildir ve moleküler çalışmalar gerektirir. Moleküler genetik testler sfingomyelin fosfodiesteraz-1 geninde (SMPD1) hastalığa neden olan her iki aleli tanımladığında veya kalıntı asit sfingomiyelinaz aktivitesi olduğunda tanı doğrulanır.

Niemann-Pick Tip C

Niemann-Pick "Tip C" Hastalığı, kandaki kolestrol ve benzeri yapı taşlarının hücre içine taşınması sürecindeki bozukluklardan kaynaklanan, nadir hastalıkların lizozomal depo hastalıkları grubunda yer alan, ilerleyici, genetik bir hastalıktır. Yaklaşık olarak 120.000 hastada 1 görüldüğü düşünülmektedir. Hastalık mekanizmasında yer alan sorun asit sfingomiyelinaz eksikliği değildir, sfingomiyelinaz aktivitesi azalmıştır. Kolesterol taşıma mekanizmalarının hatalı olduğu kişilerde yıkılmayıp biriken kolestrol ve benzeri maddeler, beyin dokusu dahil, birçok organ ve dokuda hücre hasarına,

işlev bozukluğuna ve bazı organlarda büyümeye sebep olur. NPD-C'li hastaların çoğunda ilerleyici nörolojik hastalık vardır ve bazı vakalarda hepatik hasar belirgindir.[7] Düşük yoğunluklu lipoprotein (LDL) kaynaklı kolesterolün lizozomal birikimi vardır ve glikolipid nöronlarda depolanır. Niemann-Pick "Tip C" hastalığı farklı kişilerde çok farklı bulgular ile kendini gösterebilir, hatta aynı ailenin iki farklı üyesinde hastalık farklı ağırlıkta izlenebilir. Bazı hastalarda hastalık, bebeklik çağında bulgu verir, erken ölümle seyreder, bazı hastalarda ise çok hafif bulgular görülür ve hastalar genellikle erişkin çağa kadar yaşar.

Niemann-Pick "Tip C" hastalığı NPC1 ya da NPC2 genlerindeki bozukluklardan kaynaklanır ve otozomal resesif bir kalıtım gösterir. Bialelik mutasyonlarının NPD-C ile sonuçlandığı bilinen iki gen vardır. Hastalık vakalarının %90'ından sorumlu olan NPC1, 25 ekzon içerir ve 1278 amino asitlik bir proteini kodlar. 390'dan fazla farklı mutasyon tanımlanmıştır. NPC1 proteini, morfojen reseptör PATCHED'e ve SREBP klevaj aktive edici proteinin (SCAP) ve ß-hidroksi-ß-metilglutaril koenzim A redüktazın varsayılan sterol algılayan bölgelerine dizi benzerliğine sahiptir.[8] NPC2132 amino asit glikoproteini kodlayan 5 ekson ile NPD-C vakalarının %4'ünü oluşturur. NPC2 geninde yaklaşık 20 mutasyon bulunmuştur. Her iki nedensel gendeki mutasyonlar, endositoz kolesterolün işlenmesinde ve kullanımında bozulmaya, ardından esterleşmemiş kolesterolün hücre içinde birikmesine ve sfingolipid metabolizmasında değişikliklere neden olur.

NPD-C'nin klinik sunumları, hastalığa özgü olmayan, farklı yaşlarda ortaya çıkan ve farklı oranlarda ilerleyen bir dizi sistemik ve nörolojik belirti içeren son derece heterojendir. Sonuç olarak, NPD-C tanısı uzun ve karmaşık bir süreç olabilir. Hastalar tipik olarak çocukluk döneminde bir veya daha fazla nörolojik belirti ile başvurur, ancak çok erken başlangıçlı hastalara genellikle izole sistemik belirtilere dayalı olarak tanı konur. Erişkinlik döneminde artan sayıda vaka saptanmakta ve teşhis edilmektedir.

Nörolojik belirtilerin başlangıç yaşı, hastalığın ilerlemesi ve prognozu üzerinde önemli bir etkiye sahiptir. Genel olarak, erken yaşta nörolojik başlangıcı olan hastalar daha hızlı kötüleşir ve daha erken ölür. Bir dizi çalışmada hastaların nörolojik belirtilerin başladığı yaşa göre sınıflandırılması, erken infantil, geç infantil, jüvenil ve ergen/erişkin başlangıçlı hastalık formlarının tanımlanmasına yol açmıştır. Bu kategoriler, hastalık seyrinin ve tedaviye yanıtların değerlendirilmesi için yararlıdır ve klinik yönetim ve genetik danışmanlığa yardımcı olur.

Niemann-Pick "Tip C" hastalığı karaciğer, dalak, kemik gibi yapılar ile birlikte beyin dokusunu etkileyerek nörolojik/psikiyatrik semptomlara sebep olabilir. Ancak hastalığın her hastada aynı bulguların aynı seviyede görülmeyebilir. Genellikle hepatosplenomegali görülmektedir, bu sebeple trombosit ve lökosit sayıları azalabilir. Karaciğer fonksiyonlarında hafif bozulmadan siroza kadar giden bir yelpazede bulgu verebilir. Çok az sayıda hastada sinir sistemini tutan ciddi bulgular gözlenebilir. Bazı hastalarda duyma kaybı gelişebilir. Çoğu hastada kemik tutulumu ve yapısal bozukluklar gözlenir.

Klasik fenotip, değişken hepatosplenomegali, dikey supranükleer oftalmopleji, progresif ataksi, distoni ve katapleksi, ataksi, miyoklonus, nöbetler ve yaklaşık 5 yaşında önceden edinilmiş konuşma kaybı gibi diğer nörolojik semptomlarla karakterize edilir. Organomegali, A ve B tiplerine göre daha az belirgindir ve hiç olmayabilir. Etkilenen çocuklar çocuklukta ortaya çıkar ve ikinci on yılda ölür. Yenidoğanlar asit ve mekonyum ileus ile prezente olabilir ve safra atrezisi veya daha yaygın olarak neonatal hepatit sendromu geliştirebilir.[9]

NPD-C hastalarının klinik belirtileri ve yaşam beklentisi, hastalığın başlangıç yaşına göre belirgin şekilde değişir. NPD-C'nin en iyi nörolojik belirtileri başlangıç yaşına göre aşağıdaki gibi sınıflandırılır:

1. **Visseral-nörodejeneratif form**

   Erken infantil (<2 yaş)

2. **Nörodejeneratif form**

   Geç infantil (2-6 yaş)

   Çocuk (6-15 yaş)

3. **Psikiyatrik-nörodejeneratif form**

   Yetişkin (>15 yaş)

NPD-C'nin neonatal başlangıcı, karaciğerin infiltrasyonundan kaynaklanan şiddetli hepatik hastalık ile ortaya çıkabilir. Ek olarak, alveolar proteinozise sekonder solunum yetmezliği olan pulmoner hastalık, neonatal karaciğer hastalığına eşlik edebilir veya ilk başvuru olarak ortaya çıkabilir. NPD-C'nin fetal başlangıcı çoğunlukla splenomegali, hepatomegali ve asit veya fetal hidropsun ultrasonografik bulguları ile ilişkilidir.

Erken infantil dönemde hipotoni ve gelişimsel motor dönüm noktalarındaki gecikme, erken bebeklik döneminde NPD-C'nin nörolojik bulgularıdır. Hepatosplenomegali ve/veya neonatal uzamış sarılık neredeyse her zaman mevcuttur. Dikey supranükleer bakış felci (VSGP) mevcut olabilir, ancak tanınması zordur.

Geç infantil dönemde sakarlık, yürüme bozukluğu ve ince motor beceri bozuklukları, hastalığın bu başlangıç yaşını karakterize eder. Konuşma gecikmesi, neonatal kolestaz öyküsü ve değişken viseromegali görülebilir. VSGP tipik olarak mevcuttur, ancak genellikle tanınmaz. İlk semptomlar katapleksi (bazen narkolepsi ile ilişkili) veya duyusal sağırlık olabilir. Epilepsi sık görülür.

Çocukluk (6-15 yaş) dönemi başlangıç NPD-C'nin 2. en sık görülen sunumudur ve bilişsel bozukluk (okulda akranlarının gerisinde kalma, dil ve öğrenme güçlükleri), koordinasyon sorunları (beceriksizlik, sık düşme, progresif ataksi ve distoni) ve VSGP olarak kendini gösterir.

Yetişkin (>15 yaş) başlangıçlı NPD-C hastaları, tüm NPD-C hastalarının üçte birini temsil edebilir. Bilişsel bozulma her zaman ortaya çıkar ve nörolojik belirtilerle birlikte

var olan daha yüksek psikiyatrik hastalık oranlarıyla ortaya çıkma eğilimindedir. Teşhis gecikmesi yaygındır.

NPD-C'nin başlangıç yaşı, yaşam süresi boyunca önemli ölçüde değişir.[10] Hastaların ergenlik, erken ve orta yetişkinlik döneminde geç başlangıçlı hastalıkla başvurdukları ve 7. dekad kadar geç bir dönemde ortaya çıkabildikleri görülmüştür. Büyük bir uluslararası prospektif kayıtta, ergen ve yetişkin başlangıçlı form, tüm NPD-C hastalarının %27'sinde görülmüştür. Bu yaş grubundaki hastaların nöbet, jelastik katapleksi ve teşhis edilmiş visseral hastalık ile başvurma olasılığı daha düşüktür. Tipik sunum, klinik muayenede sıklıkla dikey bakış felci ile ilişkili olan ilerleyici ataksi/distoni ve/veya bilişsel gerileme ve/veya atipik psikotik semptomlar öyküsüdür. Bildirilen diğer semptomlar dizartri ve disfaji de çok sıktır, ancak daha sonra ortaya çıkar. Bazı hastalarda kronik nörodejeneratif hastalığın başlangıcından birkaç yıl önce başlayan, çocuklukta spontan remisyon ile birlikte teşhis edilmemiş hepatomegali veya splenomegali, çocuklukta öğrenme bozukluğu ve işitme bozukluğu gibi önceden semptomlar olabilir. Geç başlangıçlı hastalarda tanısal gecikme yaygındır ve genellikle 5 yıl veya daha fazladır, ancak bu gecikme VSGP'nin daha spesifik semptomu tanındığında en aza indirilebilir. VSGP'nin tanısal faydasına rağmen, hastalar hastalığın seyrinin erken döneminde incelenirse bulunmayabilir ve yokluğu NPD-C tanısını dışlamamalıdır.

Niemann-Pick "Tip C" hastalığının tanısı kanda belirli maddelerin düzeyinin ölçülmesi ve sonrasında genetik incelemeler ile konulur. İhtiyaç görülürse doku örnekleme ve kültür yöntemleri de uygulanabilir. Tanıda hastalığa özel geliştirilen algoritmaların kullanılması da yardımcı olacaktır. Klinik olarak şüphelenilen hastalarda oksisteroller için biyobelirteç taraması yapılır; genetik test, NPC1 veya NPC2'de hastalığa neden olan her iki aleli tanımladığında doğrulanır. NPD Tip C için, enzim aktivitesini ölçmek için bir deri biyopsisi alınır ve özel bir boya olan 'filipin' ile boyanır. C tipi hastalığa neden olan genleri aramak için DNA testi yapılabilir.[11]

Klinik olarak NPD-C şüphesi yüksek olan hastalar için, oksisterollerin ölçümü birinci basamak tarama testidir. Tercih edilen oksisterol biyomarkerimiz kolestan trioldür. Kolestan triol testi, yüksek duyarlılığa ve kabul edilebilir özgüllüğe sahiptir. Oksisteroller için biyobelirteç taraması, NPD-C'nin taranması ve teşhisi için büyük ölçüde deri biyopsisi ve fibroblast kültürünün yerini almıştır.[12]

NPD-C'nin teşhisi, genetik testle doğrulanır. NPC1 genindeki (18q11'de eşlenen) patojenik varyantlar, NPD-C vakalarının yaklaşık %90'ında bulunur. NPC2 gen kusurundaki (14q24.3'te haritalanan) patojenik varyantlar, vakaların yüzde 5'inden daha azında bulunur.[13]

Oksterolün biyobelirteç taramasından ve ilk genetik testten sonra tanının belirsiz kaldığı durumlarda, fibroblast hücre kültürü ve filipin boyama ile deri biyopsisi tanıyı doğrulayabilir.

Teşhis doğrulandıktan sonra, aşağıdaki sistemlerde hastalık yayılımını ve belirtilerini araştırmak için özel dikkat gösterilmelidir.[14,15]

- **Karaciğer**
  - Karaciğer enzimleri periyodik olarak ölçülmelidir. Şiddetli karaciğer hastalığı durumunda karaciğer elastografisi veya karaciğer biyopsisi
- **Pulmoner**
  - Periyodik olarak spirometri yapılmalıdır. İnterstisyel akciğer hastalığı (İAH) için yüksek çözünürlüklü bilgisayarlı tomografi (HRCT)
- **Hematolojik**
  - Trombosit sayısı ve dalak boyutu
- **Kardiyovasküler**
  - HDL-kolesterol ve LDL-kolesterol
- **Nörolojik**
  - Tam bir nörolojik muayene
- **Göz**
  - Makuladaki kiraz kırmızısı noktayı aramak için fundoskopi
- **Egzersiz İntoleransı**
  - Spirometri ve egzersiz intoleransı testi
- **Ağrı ve Yorgunluk**
  - Puanlama için bir anket
- **Hastalığın Şiddeti**
  - SM ve türevlerinin, makrofaj belirteçlerinin ve oksisterollerin miktarı

Tedavi/Yönetim

A ve B tipi Niemann-Pick hastalığı için tedavi yoktur. Destekleyici bakım tedavinin temelini oluşturur. Statinlerle kan lipitleri düşük tutmaya çalışılır ve karaciğer fonksiyonları izlenir. Trombositopeni kanama ataklarına yol açarsa, kan ürünlerinin transfüzyonu gerekebilir. Organ nakli de denenmiş, ancak sınırlı bir başarı elde edilmiştir. Enzim replasman terapileri ve gen terapileri deneme aşamasındadır ve gelecekte tedavinin temel dayanağı haline gelebilir.[16]

C tipi hastalık için destekleyici bakım da tedavinin temel dayanağıdır. Nörolojik semptomlar için fizik tedavi sağlanır. Ağrı analjeziklerle yönetilir. Miglustat bir glukosilseramid sentaz inhibitörüdür ve glukoserebrosid üretimini azaltarak Niemann-Pick hastalığı ve Gaucher hastalığında yardımcı olur. Avrupa, Kanada ve Japonya'da onaylanmıştır, ancak Amerika Birleşik Devletleri'nde henüz onaylanmamıştır.[17]

Niemann-Pick hastalığı Tip A olan bebekler geçici olarak fizik tedaviden, periyodik beslenme değerlendirmelerinden ve muhtemelen beslenme için bir besleme tüpünden yararlanabilir. Sedatifler uyku güçlüğü için kullanılanılır.

Niemann-Pick hastalığı TipB olan hastalar için öneriler çocuklarda boy ve büyüme, her yaştaki hastalarda kilo, beslenme, aktivite seviyesindeki değişikliklerin periyodik olarak (her 6 ile 12 ayda bir) değerlendirilmesini içerir. Semptomatik pulmoner hastalığı olan NPD-B'li hastalar ek oksijenden fayda görebilir. Trombositopeniden kaynaklanan şiddetli kanama, kan ürünlerinin transfüzyonu ihtiyacına yol açabilir. Hiperlipidemili erişkinlerde, yüksek toplam kolesterolü düzeltmek için tedavi önerilir.

Olipudaz alfa, eksojen bir asit sfingomyelinaz kaynağı sağlayan bir enzim replasman tedavisidir. NPD-A ve NPD-B'nin nedeni olan asit sfingomiyelinaz eksikliğinin (ASMD) merkezi sinir sistemi dışı belirtilerinin tedavisi için Ağustos 2022'de ABD Gıda ve İlaç Dairesi (FDA) tarafından onaylanmıştır. Olipudaz alfa, ASMD'de merkezi olmayan sinir sistemi belirtileri için geliştirilmekte olan bir rekombinant insan asidi sfingomiyelinazdır.[18] ASCEND klinik çalışması, kronik ASMD'si olan yetişkin hastalarda olipudaz alfa ile plaseboyu değerlendirdi. Olipudaz alfa ile tedavi, sfingomyelinin dokulardan temizlenmesiyle sonuçlanmış ve ASMD klinik profilinin birçok yönünde zamanla devam ettiği veya kötüleştiği bilinen klinik olarak anlamlı iyileşmeler sağlamıştır.[19] Bu çalışma 52 haftalık, uluslararası, çift kör, plasebo kontrollü bir çalışmadır. 2 haftada bir intravenöz olipudaz alfa veya plasebo almak üzere 1: 1 oranında randomize edilmiş ASMD'li 36 yetişkin kaydedilmiştir. Primer etkililik sonlanım noktaları akciğerin karbonmonoksit difüzyon kapasitesi ölçümünde (DLCO) ve dalak boyutunda başlangıçtan 52. haftaya kadar olan değişim yüzdesiydi. Diğer sonuçlar arasında karaciğer hacmi/işlevi/ sfingomiyelin içeriği, pulmoner görüntüleme/işlev, trombosit seviyeleri, lipid profilleri ve farmakodinamik yer aldı. Çalışmada olipudase alfa iyi tolere edildi ve ASMDıli erişkinlerde plaseboya kıyasla hastalık patolojisinde ve klinik olarak ilgili son noktalarda önemli ve kapsamlı gelişmelerle ilişkilendirildi. Tedaviyle ilişkili ciddi yan etkiler veya olumsuz olaylarla ilişkili tedaviyi bırakma olmadı. Olumsuz olayların çoğu hafifti. Erişkin hastalarda en sık görülen yan etkiler baş ağrısı, öksürük, diyare, hipotansiyon ve oküler hiperemidir. Çocuklarda en sık görülen yan etkiler ateş, öksürük, ishal, rinit, karın ağrısı, kusma, baş ağrısı, ürtiker, bulantı, döküntü, artralji, kaşıntı, yorgunluk ve farenjittir. Anafilaksi de dahil olmak üzere şiddetli aşırı duyarlılık reaksiyonlarına ilişkin bir uyarı vardır. Diğer uyarılar, infüzyon reaksiyonları riskini, yüksek transaminazları ve hamilelik sırasında kullanımla fetal malformasyon riskini içerir.

Bir substrat indirgeme tedavisi olan Miglustat, NPD-C hastalığı olan hastaların nörolojik belirtilerinin tedavisi için Avrupa Birliği'nde hastalığı modifiye eden tek lisanslı ilaçtır. Bazı hastalarda miglustatın hastalığın ilerlemesini durdurduğu veya hafiflettiği gösterilmiştir. Miglustat, başlangıçta Gaucher hastalığı Tip I'in tedavisi için onaylanmış bir glukosilseramid sentaz inhibitörüdür. Randomize kontrollü bir klinik araştırmadan, uzun vadeli uzatma çalışmalarından ve retrospektif bir gözlemsel kohort çalışmasından elde edilen verilere dayanarak miglustat, pediatrik ve yetişkin hastalarda progresif nörolojik belirtilerin tedavisi için onaylanmıştır. Merkezi aracılı nörolojik semptomlarla

ilişkili hastalıkların herhangi bir tedavisi için gerektiği gibi, miglustat kan-beyin bariyerini geçebilir ve bu da beyindeki hasarlı nöronlara erişmesine izin verir. Miglustat ile tedavi edilen 92 hastada yapılan çalışmada ortalama 2 yıllık bir gözlem süresi ile sürekli miglustat tedavisi verilmiştir. Hastaların çoğu, ortalama 2 yıllık miglustat tedavisi sırasında stabil veya iyileşmiş nörolojik belirtiler göstermiştir.[20]

Hayvanlarda ve insanlarda yapılan in vitro ve ex vivo analizlerden elde edilen veriler, miglustatın glukosilseramid seviyeleri üzerindeki etkileri aracılığıyla hücre içi kalsiyum homeostazını modüle edebildiğini göstermektedir. Aşırı sfingosin depolanmasıyla ilişkili bozulmuş kalsiyum homeostazı, NPD-C'nin patogenezinde şüphelenilen bir başlatıcı faktördür. NPC1- mutant hücrelerde lizozomal sfingosin birikiminin, lizozomal kalsiyum alımını inhibe ettiği düşünülür, bu da endositik fonksiyonda bozulmaya ve ardından NPD-C hastalığı fenotipinin gelişmesine yol açabilir. Miglustat, sfingosin birikimini azaltarak hücre içi kalsiyum dengesini iyileştirebilir. Serebellar nöronlarda azalmış kalsiyum bağlayıcı protein seviyelerine ilişkin son bulgular, miglustatın terapötik etkilerinde kalsiyum homeostazının rolü olduğunu düşündürmektedir.[21,22]

Miglustat, NPD-C'li hem çocuklarda hem de erişkinlerde ilerleyici nörolojik semptomların tedavisi için endikedir. Ergen ve yetişkin hastalar için önerilen doz günde 200 mg'dır ve pediatrik hastalarda üreticinin talimatlarına göre vücut yüzey alanıyla orantılı olarak azaltılmalıdır. Uzman görüş birliğine göre tedaviye herhangi bir nörolojik belirti ortaya çıkar çıkmaz başlanmalıdır.[23] Nörolojik belirtileri olmayan, ancak bilinen bir aile öyküsü ve hastalık seyri olan hastalarda, tedaviye nörolojik başlangıç zamanında başlanabilir.

Genel olarak, hastalar kabul edilebilir bir tolere edilebilirlik ve güvenlilik profili ile fark edilebilir terapötik faydalar elde etmeye devam ettiği sürece miglustat tedavisine devam edilmelidir. Tedaviyi yürüten doktorlar, hastalar ve aile üyeleri, bireysel hasta özelliklerini (örn. başlangıç yaşı, semptom şiddeti) dikkate alarak miglustat tedavisinden ne bekleyeceklerinin farkında olmalıdır. Genel olarak, bugüne kadarki klinik deneyime dayalı olarak, erken infantil başlangıçlı vakalarda klinik faydaların gözlemlenmesi 6-12 ay ve geç başlangıçlı hastalıkta 2 yıldan fazla sürebilir. Devam eden miglustat tedavisini değiştirme veya bırakma kararları, riske karşı fayda ve hasta tolerabilitesi dikkatli bir şekilde değerlendirilerek alınmalıdır.

Miglustat ile tedavi edilen hastalarda kaydedilen en sık yan etkiler gastrointestinal sistem ilişkilidir. Diyet değişiklikleri veya bazı durumlarda tedavi başlangıcında miglustat dozunun dikkatli bir şekilde artırılması yoluyla bu tür etkiler azalabilir.[24] Tedavinin ilk haftalarında hastaların yarısından fazlasında ellerde geçici fizyolojik titreme bildirilmiştir, ancak genellikle tedaviden 1-3 ay sonra düzelir ve geçici doz azaltımı ile giderilebilir. Miglustat alan hem yetişkinlerde hem de çocuklarda kilo kaybı da rapor edilmiştir, ancak herhangi bir klinik sekel ile ilişkilendirilmemiştir ve pediatrik hastalarda normal büyüme üzerinde ya çok az etkisi vardır ya da hiç etkisi yoktur. Miglustat tedavisi sırasında bazı NPD-C hastalarında trombosit sayılarında kanama ile ilişkili olmayan hafif azalmalar gözlenmiştir ve trombosit sayısı düşük olan hastalarda tedavinin başlangıcında trombosit sayımlarının izlenmesi önerilir.

Prognoz

Niemann-Pick Tip A neredeyse her zaman ölümcüldür ve etkilenen çocukların 4 yaşından sonra yaşaması pek olası değildir. B tipi ise Tip A'dan biraz daha iyi bir prognoza sahiptir ve geç çocukluk veya erken yetişkinliğe kadar yaşayabilirler. Ancak hastalıktan birçok komplikasyon geliştirirler, bu nedenle yaşam kaliteleri o kadar iyi değildir. Niemann-Pick Tip C de prognoz, hastalığının ilk bulgularının başlangıç zamanına bağlıdır. Bebeklik döneminde etkilenirse, 5 yaşından sonra hayatta kalma şansı çok düşüktür. 5 yıl sonra etkilerse, hastalar 20 yaşına kadar yaşayabilir. Ancak her hasta, hastalığın ciddiyetine ve kliniğine bağlı olarak biraz farklı bir görünüme sahiptir.

Komplikasyonlar

Niemann-Pick hastalığı ilerleyici bir hastalıktır ve komplikasyonlar zamanla gelişir.

- Karaciğerin başlangıçtaki tutulumu fulminan karaciğer yetmezliğine dönüşebilir.
- Akciğerlerin bozulması solunum yetmezliğine neden olabilir.
- Progresif nörodejenerasyon demansa, nöbetlere ve şizofreni benzeri psikoza neden olabilir.
- Şiddetli trombositopeni iç veya dış kanamaya neden olabilir.
- Koroner arter ve kalp kapak hastalığı
- Kemikler deforme olur, genişlemiş kemik iliği boşluklarına, incelmiş kortikal kemik veya koksa varaya neden olur.

Kaynaklar

1. Niemann A. Ein unbekanntes krankheitsbild. Jahrb Für Kinderheilkd. 1914;79 (1): 1–10.
2. Schuchman EH. The pathogenesis and treatment of acid sphingomyelinase-deficient Niemann-Pick disease. J Inherit Metab Dis 2007; 30: 654-63.
3. Wasserstein MP, Schuchman EH. Acid sphingomyelinase deficiency. In: GeneReviews. Adam MP, Everman DB, Mirzaa GM, et al., editors. Seattle (WA): University of Washington, Seattle; 1993-2023.
4. Wasserstein MP, Desnick RJ, Schuchman EH, Hossain S, Wallenstein S, Lamm C, et al. The natural history of type B Niemann-Pick disease: Results from a 10-year longitudinal study. Pediatrics. 2004; 114 (6): e672–e677.
5. McGovern MM, Wasserstein MP, Giugliani R, Bembi B, Vanier MT, Mengel E, et al. A prospective, cross-sectional survey study of the natural history of Niemann-Pick disease type B. Pediatrics. 2008; 122 (2): e341–e349.
6. Schoenfeld A, Abramovici A, Klibanski C, Ovadia J. Placental ultrasonographic biochemical and histochemical studies in human fetuses affected with Niemann-Pick disease type. Placenta. 1985; 6 (1): 33–43.
7. Patterson M. Niemann-Pick Disease Type C. In: Pagon RA, Adam MP, Ardinger HH, Wallace SE, Amemiya A, Bean LJ, et al. editors. GeneReviews (®) [Internet]. Seattle (WA) University of Washington, Seattle; 1993.

8. Carstea ED, Morris JA, Coleman KG, Loftus SK, Zhang D, Cummings C, et al. Niemann-Pick C1 disease gene: Homology to mediators of cholesterol homeostasis. Science. 1997; 277 (5323): 228–231.
9. Adam G, Brereton RJ, Agrawal M, Lake BD. Biliary atresia and meconium ileus associated with Niemann-Pick disease. J Pediatr Gastroenterol Nutr.1988, 7 (1): 128–131.
10. Vanier MT. Niemann-Pick disease type C. Orphanet J Rare Dis. 2010; 5: 16.
11. Warren M, Shimura M, Wartchow EP, Yano S. Use of electron microscopy when screening liver biopsies from neonates and infants: experience from a single tertiary children's hospital (1991-2017). Ultrastruct Pathol. 2020 Jan 02;44 (1): 32-41.
12. Jiang X, Sidhu R, Porter FD, Yanjanin NM, Speak AO, te Vruchte DT. A sensitive and specific LC-MS/MS method for rapid diagnosis of Niemann-Pick C1 disease from human plasma. Lipid Res. 2011 Jul;52 (7): 1435-45.
13. Park WD, O'Brien JF, Lundquist PA, Kraft DL, Vockley CW, Karnes PS, et al. Identification of 58 novel mutations in Niemann-Pick disease type C: correlation with biochemical phenotype and importance of PTC1-like domains in NPC1. Hum Mutat. 2003 Oct;22 (4): 313-25.
14. Hammond N, Munkacsi AB, Sturley SL. The complexity of a monogenic neurodegenerative disease: More than two decades of therapeutic driven research into Niemann-Pick type C disease. Biochim Biophys Acta Mol Cell Biol Lipids. 2019 Aug; 1864 (8): 1109-1123.
15. Bajwa H, Azhar W. Niemann-Pick Disease. In: StatPearls [Internet]. Treasure Island (FL): StatPearls Publishing; 2022 Jan.2022 Mar 14: 32310589.
16. Aldosari MH, de Vries RP, Rodriguez LR, Hesen NA, Beztsinna N, van Kuilenburg ABP, et al. Liposome-targeted recombinant human acid sphingomyelinase: Production, formulation, and in vitro evaluation. Eur J Pharm Biopharm. 2019 Apr; 137: 185-195.
17. Pineda M, Walterfang M, Patterson MC. Miglustat in Niemann-Pick disease type C patients: a review. Orphanet J Rare Dis. 2018 Aug 15;13 (1): 140.
18. Schuchman EH, Desnick RJ. Types A and B Niemann-Pick disease. Mol Genet Metab. 2017 Jan-Feb; 120 (1-2): 27-33.
19. , , , , A, Gallagher RC, et al. A randomized, placebo-controlled clinical trial evaluating olipudase alfa enzyme replacement therapy for chronic acid sphingomyelinase deficiency (ASMD) in adults: One-year results. Genet Med. 2022 Jul; 24 (7): 1425-1436.
20. Patterson MC, Mengel E, Vanier MT, Schwierin B, Muller A, Cornelisse P, et al. Stable or improved neurological manifestations during miglustat therapy in patients from the international disease registry for Niemann-Pick disease type C: an observational cohort study. Orphanet J Rare Dis. 2015; 10: 65.
21. Lloyd-Evans E, Pelled D, Riebeling C, Bodennec J, de-Morgan A, Waller H, et al. Glucosylceramide and glucosylsphingosine modulate calcium mobilization from brain microsomes via different mechanisms. J Biol Chem. 2003; 278: 23594–23599.
22. Lloyd-Evans E, Morgan AJ, He X, Smith DA, Elliot-Smith E, Sillence DJ, et al. Niemann-pick disease type C1 is a sphingosine storage disease that causes deregulation of lysosomal calcium. Nat Med. 2008; 14: 1247–1255.
23. Wraith JE, Baumgartner MR, Bembi B, Covanis A, Levade T, Mengel E, et al. For the NPD-C working group. Recommendations on the diagnosis and management of Niemann-pick disease type C. Mol Genet Metab. 2009; 98: 152–165.
24. Belmatoug N, Burlina A, Giraldo P, Hendriksz CJ, Kuter DJ, Mengel E, et al. Gastrointestinal disturbances and their management in miglustat-treated patients. J Inherit Metab Dis. 2011; 34: 991–1001.

Kısım X
İnflamasyon ve Hematoloji

Bölüm 1
Depo Demirinin Ötesi: Serum Ferritin

Dr. Görkem Köymen, Öğr. Gör. Uzm. Dr. Şükriye Miray Kılınçer Bozgül, Doç. Dr. Devrim Bozkurt

Ege Üniversitesi Tıp Fakültesi Hastanesi, İç Hastalıkları Ana Bilim Dalı, İzmir

Giriş:

Bu bölümde, serum ferritin düzeyinin, sistemik inflamasyon ile ilişkisi gözden geçirilecektir. Ferritin biyolojisi, uzunca bir süre, geleneksel olarak, eksikliğin göstergesi olan düşük ferritin seviyeleri ve birincil veya ikincil hemokromatozun göstergesi olan yüksek seviyeler ile demir depolama ve homeostazdaki rolüne odaklanmıştır. Ancak zaman içindeki birçok çalışma göstermiştir ki, serum ferritinin düzeyi, demir-redoks biyolojisi ve inflamasyon bağlantısının bir göstergesidir. Serum ferritini, enfeksiyöz (Sepsis, Septik Şok, Mikoplazma enfeksiyonu, Legionella enfeksiyonu, EBV, Tüberküloz, HIV), romatolojik (Sistemik Lupus Eritematozus, Dermatomyozit, Polimyozit, Erişkin Still Hastalığı, Romatoid artrit, Juvenil Romatoid Artrit, Makrofaj Aktivasyon Sendromu), hematolojik ve solid organ malignansileri ve en son COVID-19'da yükselen, akut ve kronik inflamasyonun derecesini yansıtan, iyi bilinen bir akut faz reaktanıdır (**Şekil 1**).[1,2] Normal serum ferritin düzeyi 40-200 ng/mL (mcg/L)'dır. Serum ferritinin büyük oranda kaynağı makrofajlardır. Ancak vücutta, hepatosit, kuppfer hücreleri ve renal proksimal tübül hücrelerince de üretilir. Makrofaj aracılı ferritin sekresyonu bazı hastalıklarla direkt olarak ilişkilidir.[3] Sentez edilmesindeki temel amaç, ajan patojenlerin, serbest demir kullanımını azaltmak içindir. Enfeksiyon sırasında artan ferritin seviyeleri, bakteriyel demir büyümesini engelleyen ve bağışıklık hücresi fonksiyonunu koruyan önemli bir konak savunma mekanizmasını temsil eder. Artmış inflamasyonda, serbest demir aracılı radikallerin üretiminin sınırlanması ve immünomodülasyon etkileri sayesinde serum ferritini, konak savunmasında önemli bir rol oynamaktadır.[1,3]

Ancak ferritinin, birçok proinflamatuar ve anti inflamatuar etkileri de söz konusudur. Hiperferritinemi, kimi klinisyenler tarafından, yüksek riskli hastalarda, İnflamasyonu kontrol etmeyi amaçlayan, terapötik müdahalenin bir göstergesi olarak kullanılmaktadır. Yine ek olarak kimi klinisyenler, hiperferritineminin, müdahalenin etkinliğini ölçmek için kullanılabilecek, kontrolsüz inflamasyonun 'masum bir görgü tanığı' biyobelirteci olduğunu savunmaktadır. Diğer bir düşünce ekolü ise, ferritin indüksiyonunun koruyucu bir negatif düzenleyici döngü olabileceğini savunmaktadır. Öte yandan, serum ferritin düzeylerinin, özellikle aşırı hiperferritinemi varlığında, doğrudan immün baskılayıcı ve proinflamatuar etkiler yoluyla, immün düzensizliğin ana aracısı olabileceği de iddia

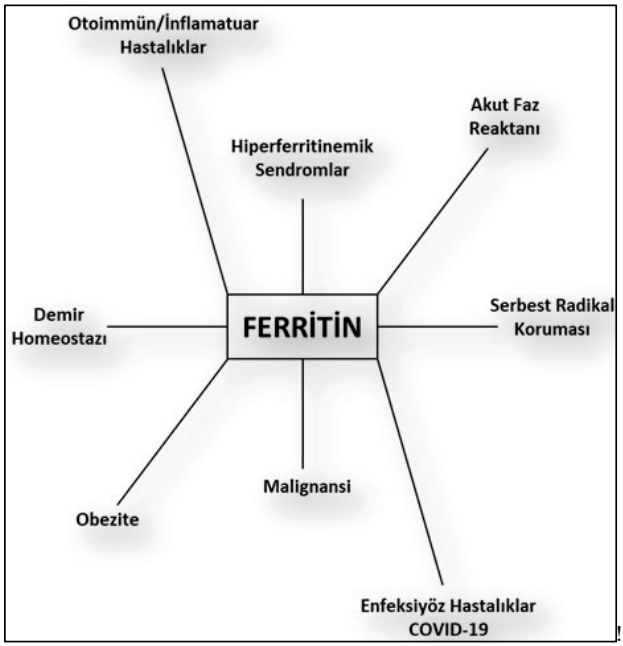

Şekil 1: Klinikte Serum Ferritin

edilmektedir. Ferritinin, kontrolsüz inflamatuar durumlarda, hem bir biyobelirteç hem de hastalık aracısı olarak rolünün daha fazla araştırılmasına açık bir ihtiyaç vardır. Her halükârda açıktır ki ferritinin ortaya çıkışı, yüksek ölüm riski olan hastaları tanımlar ve düzeyinin kontrolü, onların sağkalımını öngörür. [1,3]

İnflamasyon, İmmünite ve Serum Ferritin:

Ferritin, serum demirinden bağımsız bir şekilde lokal bir sitokin gibi, MAPK ile tetiklenen NF-κB'yi aktive eden, çoklu proinflamatuar medyatörlerin ekspresyonunu tetikleyen, indüklenebilir. NO sentaz (iNOS) artışında 100 kat, IL-1β ve RANTES'te 50 kat ve ICAM-1 ekspresyonunda anlamlı artışlar yapabilen bir aracı moleküldür. Artmış inflamasyonun bir aracı-başlatıcı molekülüdür. **Şekil 2**'de, serum ferritin ve inflamasyon ilişkisi şematize edilmiştir. Buradan da görüleceği üzere, serum ferritini, hem serbest demir varlığında ve hem de inflamatuar sitokin aracılı sentez edilen bir plazma proteinidir.[3] Artmış sistemik inflamasyon varlığında, artmış serum ferritin düzeyleri ile karakterize, Hiper-Ferritinemik Sendromlar, iyi bilinen bir grup hastalığı tanımlamaktadır. Shoenfeld Sendromu da denilen bu grup hastalıklar içinde, Erişkin Başlangıçlı Still Hastalığı, Sepsis-Septik Şok, Katastrofik Anti-Fosfolipid Sendromu ve Sekonder Hemofagositik Sendrom sayılabilir (**Tablo 1**).[4]

Bozgul ve arkadaşlarının yapmış olduğu bir çalışmada, otoimmün, malignansi ve artmış inflamasyona (sepsis ve septik şok) sekonder hemofagositik sendromlu hastalarda (sitokin fırtınası ile karakterize), serum ferritin düzeyi ve izlemdeki takibinin, sIL-2R

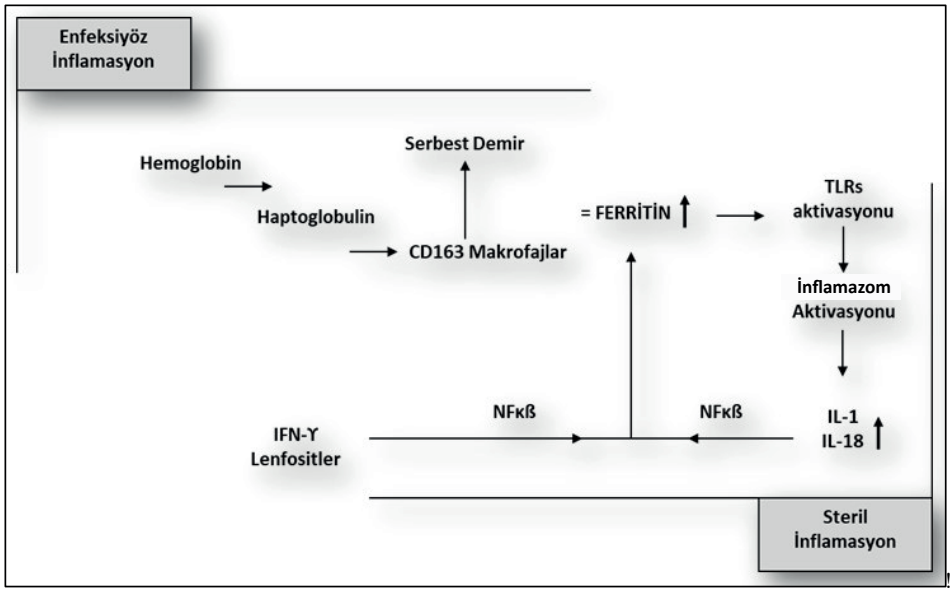

Şekil 2: İnflamasyon Serum Ferritin İlişkisi

düzeyine oranla, daha iyi bir inflamatuar gösterge olduğu ve izleminin daha anlamlı bir mortalite öngörücüsü olduğu gösterilmiştir. Takipte ucuz, kolay elde edilebilir ve geniş kullanım alanına sahip bir serum parametresi olduğu da ayrıca vurgulanmıştır.[5] Benzer şekilde, Bozkurt ve arkadaşları da yeni gelişen akut kalp yetmezliği ile karakterize sekonder hemofagositik sendromlu hastalarda, Serum ferritin düzeylerinin, hem klasik inflamasyon göstergeleri ile ve hem de serum N-Terminal-Pro Brain Natriüretik Peptid düzeyleri ile korrele olduğunu ve izlemde serum ferritin değişiminin, sağ kalım açısından, immün disregülasyonla karakterize bu hastalarda, prognostik önem taşıdığını ortaya koymuşlardır.[6] Çok yakın zamanda karşılaştığımız, immün disregülasyon ile karakterize, artmış çoklu sistem inflamasyonu ve önlenemez mortalite ile sonuçlanan COVID-19 pandemisinde de serum ferritin düzeylerinin yüksekliğinin ve izlemdeki değişiminin, hasta sağ kalımı açısından, önemli bir parametre olduğu gösterilmiştir.[7,8]

Ferritin aynı zamanda, IgG üretimini, T ve B lenfosit maturasyonunu azaltarak ve IL-10 sentezini arttırarak (T-Regülatuar Lenfosit aktivasyonu), immünmodülasyon etkileri de olan bir plazma proteinidir. Bu özellikleri sebebiyle, immün-disregülasyon ile karakterize durumlarda, artmış serum ferritin düzeylerinin varlığı, aslında kompanzatuar bir cevap olarak serum ferritin düzeylerinin bu hasta popülasyonunda arttığını açıklamaktadır.[3] Dolayısıyla, etkin ve erken tedavi ile izlemdeki negatif yöndeki serum ferritin düzeyi değişimi, aslında, immün disregülasyonun kontrol altına alındığını düşündürmektedir ve aynı zamanda pozitif yöndeki değişimi de kontrolsüzlüğü ve kaçınılmaz mortaliteyi.

Sonuç olarak, akut yüksek saptanmış serum Ferritin düzeyi varlığı (özellikle ≥1000 ng/mL), eşlik eden diğer klinik ve laboratuvar veriler eşliğinde, geri döndürülebilir, yüksek mortalite riski taşıyan klinik acillere işaret etmesi bakımından önemlidir.[5-9] Klinisyenlerin, bu öngörü ile erken teşhis ve etkin tedavi seçeneklerini acilen uygulamaya sokmaları

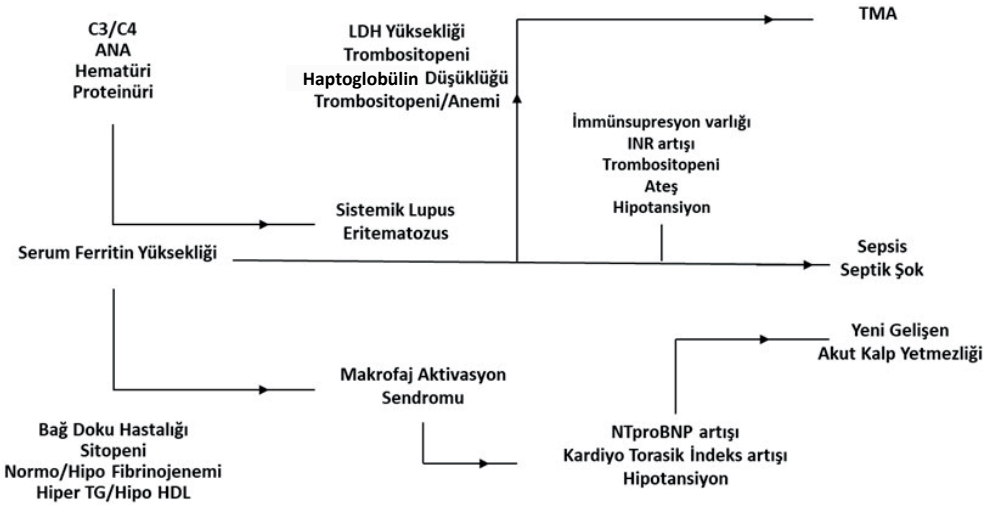

Şekil 3: Serum Ferritin ve Klinik Tanısal Değeri

ayrıca önemlidir. Pratik deneyimimizle elde ettiğimiz yaklaşım algoritmamızı **Şekil 3**'te özetlemiş bulunmaktayız. Hem aracı hem başlatıcı ve hem de yol gösterici prognostik önemi olması bakımından serum ferritin düzeyleri, artmış sistemik inflamasyon varlığında ayrı bir klinik gösterge değeri olan bir laboratuvar verisidir.

Kaynaklar

1. Plays M, Müller S, Rodriguez R. Chemistry and biology of ferritin. Metallomics. 2021 May 12;13 (5): mfab021.
2. Mahroum N, Alghory A, Kiyak Z, Alwani A, Seida R, Alrais M, et al. Ferritin-from iron, through inflammation and autoimmunity, to COVID-19. J Autoimmun. 2022 Jan;126: 102778.
3. Kernan KF, Carcillo JA. Hyperferritinemia and inflammation. Int Immunol. 2017 Nov 1;29 (9): 401-409.
4. Watad A, Quaresma M, Brown S, Cohen Tervaert JW, Rodríguez-Pint I, Cervera R, et al. Autoimmune/inflammatory syndrome induced by adjuvants (Shoenfeld's syndrome)-An update. Lupus. 2017 Jun;26 (7): 675-681.
5. Bozgul SMK, Ak G, Soyer NA, Barutcuoglu B, Mercan E, Acar C, et al. Biomarker diversity in increased inflammation: Secondary hemophagocytic syndrome vs. systemic inflammatory response syndrome. Int J Lab Hematol. 2022 Nov 27.
6. Bozkurt D, Bozgul SMK, Emgin O, Butun O, Kose T, Simsek E, et al. Mortal Interaction Between Hemophagocytic Syndrome and Newly Developed Heart Failure. Arq Bras Cardiol. 2021 Mar;116 (3): 395-401. English, Portuguese.
7. Alroomi M, Rajan R, Omar AA, Alsaber A, Pan J, Fatemi M, et al. Ferritin level: A predictor of severity and mortality in hospitalized COVID-19 patients. Immun Inflamm Dis. 2021 Dec;9 (4): 1648-1655.
8. Tural Onur S, Altın S, Sokucu SN, Fikri Bİ, Barça T, Bolat E, et al. Could ferritin level be an indicator of COVID-19 disease mortality? J Med Virol. 2021 Mar;93 (3): 1672-1677.
9. Zoref-Lorenz A, Murakami J, Hofstetter L, Iyer S, Alotaibi AS, Mohamed SF, et al. An improved index for diagnosis and mortality prediction in malignancy-associated hemophagocytic lymphohistiocytosis. Blood. 2022 Feb 17;139 (7): 1098-1110.

Bölüm 2

Hemogram ve NTproBNP İlişkisi: Artmış Sistemik İnflamasyon

Uzm. Dr. Rabiya Tuğçe Koçyiğit, Doç. Dr. Devrim Bozkurt

Balıkesir Atatürk Şehir Hastanesi, İç Hastalıkları Kliniği, Balıkesir
Ege Üniversitesi Tıp Fakültesi Hastanesi, İç Hastalıkları Ana Bilim Dalı, İzmir

Giriş:

Natriüretik peptidler, memelilerde, özellikle kardiyovasküler homeostazisin devamında rolleri olan, plazma peptidleridir. Temelde 3 adet biyolojik aktif peptid vardır. Bunlar, atriyal natriüretik peptid (ANP), beyin natriüretik peptid (BNP) ve C-tip natriüretik peptid (CNP)'dir.[1] Temel etki mekanizmaları **Tablo 1**'de özetlenmiştir. Biz burada, özellikle, plazma yarılanma ömrü en uzun olan ve sistemik etkileri en fazla olan BNP ve inaktif formu N-Terminal proBNP'den bahsedeceğiz.

İnflamasyon, doğal immünite sistemi hücreleri ve dokuların, kan bileşenleri ile karmaşık reaksiyonunu ifade eden etkileşimler bütünüdür. Birçok aracı molekül (sitokinler, plazma proteinleri, hücre yüzey reseptörleri ve otokrin/parakrin/endokrin etkileşim gösteren

Tablo 1: Natriüretik Peptid Sistemi

ANP	Kalp, Beyin, Hipofiz, Bobrek	Kalp (Atriyumlar)	Atriyal duvar gerilimi Ang-II, Endotelin-1, Katekolaminler	Natriurezis
BNP	Kalp	Kalp (Ventriküller)	Ventrikul duvar gerilimi	Natriurezis
			Ang-II, Endotelin-1,	Miyokardiyal Relaksasyon
			Katekolaminler	Antifibrozis
			Hipoksive Sitokinler	Antiinflamatuar
			SVO	Vazodilatasyon
			Yiiksek PEEP,AROS	RAAS inhibisyonu
				Anti Remodelling
				İnotropi, Kronotropi
CNP	Kalp, Beyin Hipofiz, Böbrek, Prostat, Lenf Nodları, Kemik, Kemik iliği, Over	Otokrin Parakrin Etki	Miyokard Enfarktüsü Miyokard Hipertrofisi	Antifibrotik Etki

hormonlar) bu etkileşimde rol oynar. Hem plazmada, özelleşmiş moleküllerin ölçümünde ve hem de kan hemogram parametrelerinde, bu etkileşimin yarattığı değişimler rahatlıkla

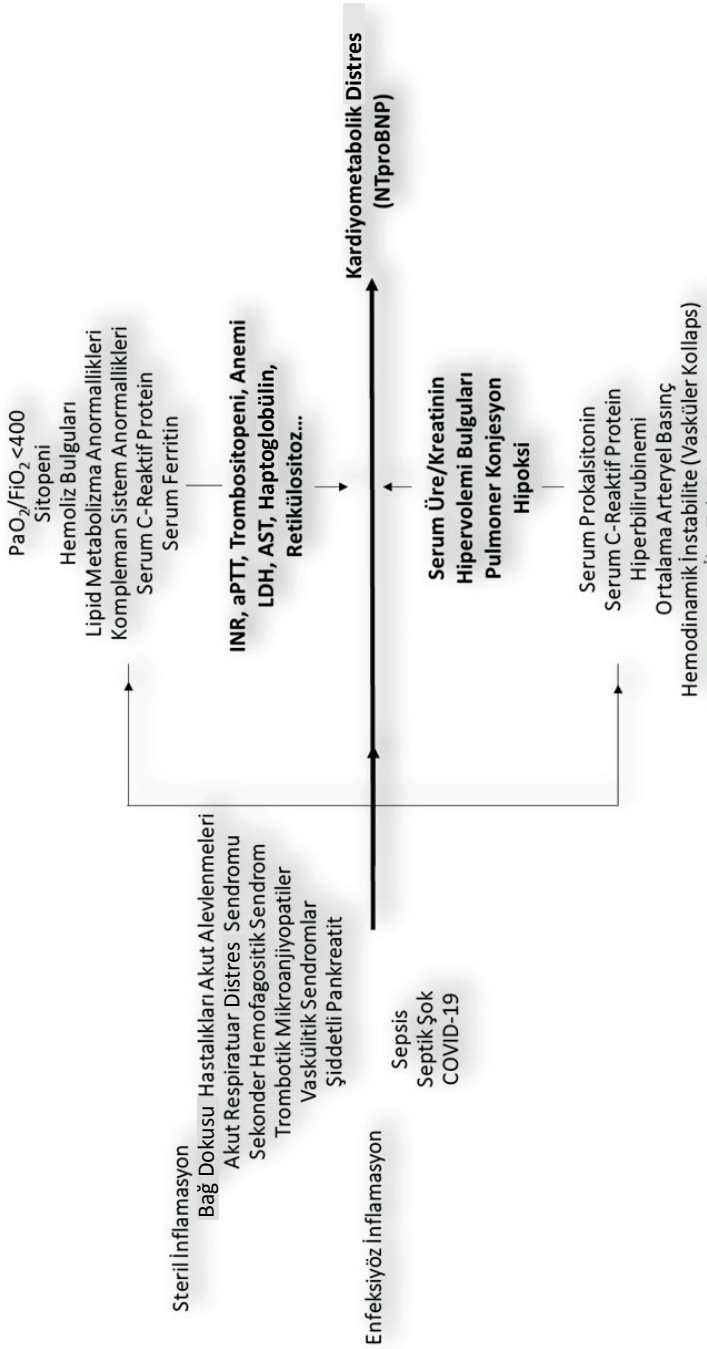

Şekil 1: Serum Biyokimya ve Kan Hemogram Bileşenleri ve Sistemik inflamasyon

saptanabilir. **Şekil 1**'de, artmış inflamasyon ve etkileşim sonuç aksında ortaya çıkan laboratuvar anormalliklerinin ilgili sistem doku disfonksiyonu birlikteliği özetlenmiştir.

Doğal immünitede, her organ, her doku ve her hücresel sistem, artmış sistemik inflamasyonda hem başlatıcı ve hem de devam ettirici rol oynayabilen hücresel elemanlardır. Gerek kendileri lokal başlatıcı olsun (trombotik mikroanjiyopati ve vasküler tromboz ve sekonder iskemi, otoantikor varlığı, sistemik vasküler kollaps/hipoksi aracılı hasarlanma) ve gerekse de sistemik etkilenmeye bağlı (artmış sitokin varlığı, toksik moleküllerle etkileşim), tüm hücresel sistemler, kontrolsüz aşamada aynı cevabı verirler. Sonuçta, gelen uyaran, artmış lokal immünolojik cevap, artmış sistemik etkilenme ile karşılık görme ve sonuçta daha fazla sistemik ve lokal inflamasyon ile karakterize kısır döngü oluşur.[2,3]

Artık anlaşılmaktadır ki artmış BNP varlığı, sadece kalp distansiyonuna sekonder (yetmezlik ve hipervolemiye bağlı ventrikül duvar gerilmesi) cevabı değil, sistemik etkilere, hücresel düzeydeki fizyolojik cevabı da yansıtmaktadır.[4,5] Ölçülebilir, diagnostik ve prognostik metaboliti, NTproBNP ise bu bağlamda, oldukça değerli bir serum parametresidir. Serum NTproBNP, esas olarak Neprilisin tarafından, PreProBNP'den oluşur [PreProBNP (134 aa), ProBNP (108 aa) ve Sinyal peptid (26 aa), BNP (32 aa) ve inaktif NTproBNP (76 AA)]. Yarılanma ömrü 120 dakikadır. Plazmada ölçümü ve takibi, altta yatan sistemik inflamasyon aracılı artmış natriüretik sistem aktivitesini takip edebilme açısından klinik ve prognostik öneme sahiptir. Artmış sistemik inflamasyonda, sıklıkla sepsis ve septik şokta, gerek var olan immün disfonksiyon (artmış sitokin varlığı ve myokardiyal depresyon) ve gerekse de tedavilere sekonder (kontrolsüz volüm yüklenme) yeni gelişen kalp yetmezliği, sinsi bir mortalite öngörücüsüdür.[6-9] Birçok çalışmada da bu yönde artmış sistemik inflamatuar sitokin varlığı (TNF-α, IL-1ß, IL-6 ve IL-18) ile, serum NTproBNP arasındaki korelasyon gösterilmiştir.[10,11]

Klinik pratikte, hematoloji de artmış sistemik inflamasyonun birçok yansıması kolayca saptanabilir. Basitçe, artmış veya azalmış lökosit sayısı ve/veya lenfopeni, ve/veya anemi varlığı, ve/veya MCV yüksekliği, ve/veya trombositopeni, ve/veya MPV yüksekliği, diğer birçok serum biyokimya parametresi ile ilişkilendirildiğinde, sistemik etkiyi oluşturan klinik durum, klinisyen şüphesi ile rahatlıkla bulunabilir. Klinik pratiğimizde, bu yöndeki birçok tez çalışması ve yayınlamış olduğumuz makalelerde bunu göstermiş bulunmaktayız. **Şekil 2**'de, hemogram parametreleri ile sistemik inflamasyon ve olası klinik altta yatan hastalıklara ulaşma algoritması hatırlatılmak istenmiştir.

Sonuç olarak, akut kardiyak etkilenme, özellikle akut artmış sistemik inflamasyon varlığında, sıklıkla göz ardı edilmiş, mortal bir komplikasyondur. Klinisyen şüphesi dışında, tanıya giden yol sıklıkla, kapalı gibi durmaktadır. Aynı şekilde, malignite dışı hematoloji, Genel Dahiliye pratiğinde, sistemik hastalıkları yansıtması açısından bir o kadar önemliyken, bir o kadar da ihmal edilmiştir. Bu yöne dikkat çekmek istediğimiz bu yazıda, basit ve kolay elde edilebilir laboratuvar parametreleri kombinasyonu ile, sistemik inflamasyonun saptanması ve eşlik eden kardiyometabolik stresi yansıtılması bakımından, NTproBNP nin önemini ortaya koymayı amaçladık.

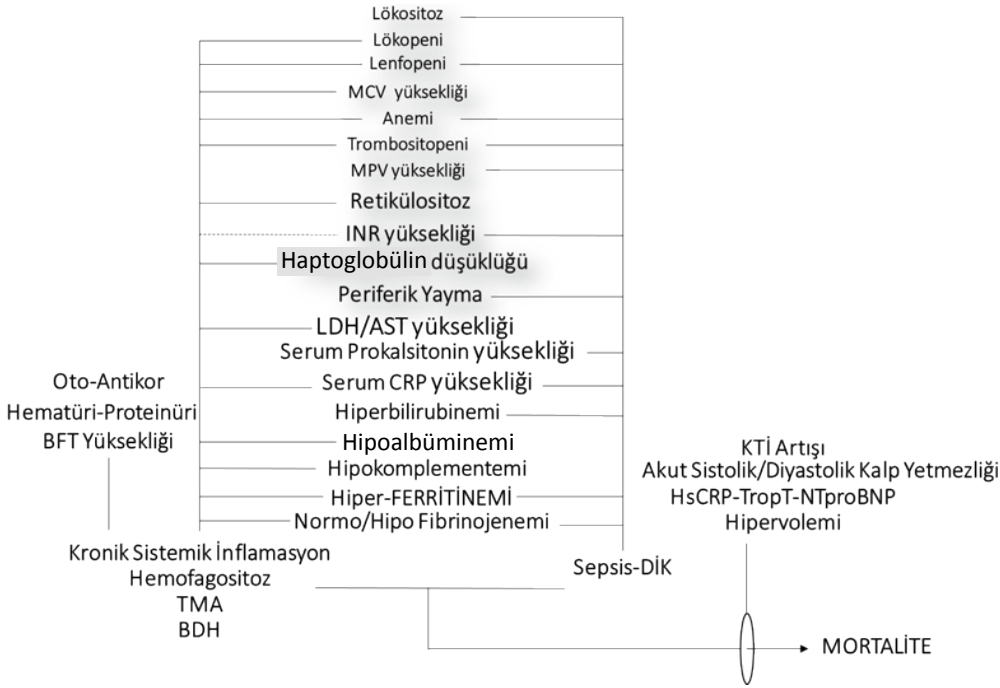

Şekil 2: Hematoloji-Sistemik İnflamasyon-NTproBNP İlişkisi

Kaynaklar

1. Nakagawa Y, Nishikimi T, Kuwahara K. Atrial and brain natriuretic peptides: Hormones secreted from the heart. Peptides. 2019;111: 18-25.
2. Conigliaro P, Triggianese P, Ballanti E, Perricone C, Perricone R, Chimenti MS. Complement, infection, and autoimmunity. Curr Opin Rheumatol. 2019;31 (5): 532-541.
3. Conway-Morris A, Wilson J, Shankar-Hari M. Immune Activation in Sepsis. Crit Care Clin. 2018;34 (1): 29-42.
4. Cocco G, Jerie P, Amiet P, Pandolfi S. Inflammation in Heart Failure: known knowns and unknown unknowns. Expert Opin Pharmacother. 2017;18 (12): 1225-1233.
5. Shirazi LF, Bissett J, Romeo F, Mehta JL. Role of Inflammation in Heart Failure. Curr Atheroscler Rep. 2017;19 (6): 27.
6. Mumtaz A, Rehman E, Rahaman MA, Rehman S. Inflammatory biomarkers and cardiac injury in COVID-19 patients. Front Public Health. 2022;10: 1024535.
7. Schiattarella GG, Rodolico D, Hill JA. Metabolic inflammation in heart failure with preserved ejection fraction. Cardiovasc Res. 2021;117 (2): 423-434.
8. Pandompatam G, Kashani K, Vallabhajosyula S. The role of natriuretic peptides in the management, outcomes and prognosis of sepsis and septic shock. Rev Bras Ter Intensiva. 2019;31 (3): 368-378.
9. Bozkurt D, Bozgul SMK, Emgin O, Butun O, Kose T, Simsek E, et al. Mortal Interaction Between Hemophagocytic Syndrome and Newly Developed Heart Failure. Arq Bras Cardiol. 2021;116 (3): 395-401.
10. Xu Y, Gu C, Wang R, Qi J, Wang J, Jiang T, et al. Prognostic value of dynamic cardiac biomarkers in patients with acquired refractory thrombocytopenic purpura: A retrospective study in Chinese population. J Clin Lab Anal. 2022;36 (7): e24547.
11. Vallabhajosyula S, Wang Z, Murad MH, Vallabhajosyula S, Sundaragiri PR, Kashani K, et al. Natriuretic Peptides to Predict Short-Term Mortality in Patients With Sepsis: A Systematic Review and Meta-analysis. Mayo Clin Proc Innov Qual Outcomes. 2020;8;4 (1): 50-64.